

**UNIVERSIDADE FEDERAL DE SANTA MARIA
CENTRO DE CIÊNCIAS RURAIS
PROGRAMA DE PÓS-GRADUAÇÃO EM MEDICINA VETERINÁRIA**

**ANÁLISE BIOMECÂNICA EX VIVO DE DOIS
MÉTODOS DE OSTEOSSÍNTESE DE PELVE EM
CÃES**

DISSERTAÇÃO DE MESTRADO

Érika Fernanda Villamayor Garcia

**Santa Maria, RS, Brasil
2010**

ANÁLISE BIOMECÂNICA EX VIVO DE DOIS MÉTODOS DE OSTEOSSÍNTESE DE PELVE EM CÃES

por

Érika Fernanda Villamayor Garcia

Dissertação apresentada ao Curso de Mestrado do Programa de Pós-Graduação em Medicina Veterinária, Área de Concentração em Cirurgia Veterinária, da Universidade Federal de Santa Maria (UFSM, RS), como requisito parcial para obtenção do grau de **Mestre em Medicina Veterinária.**

Orientador: Prof. João Eduardo Wallau Schossler

Santa Maria, RS, Brasil
2010

**Universidade Federal de Santa Maria
Centro de Ciências Rurais
Programa de Pós-Graduação em Medicina Veterinária**

A Comissão Examinadora, abaixo assinada,
aprova a Dissertação de Mestrado

**ANÁLISE BIOMECÂNICA EX VIVO DE DOIS MÉTODOS DE
OSTEOSSÍNTESE DE PELVE EM CÃES**

elaborada por
Érika Fernanda Villamayor Garcia

como requisito parcial para obtenção do grau de
Mestre em Medicina Veterinária

Comissão Examinadora:

João Eduardo Wallau Schossler, Dr.
(Presidente/Orientador)

Marcelo Meller Alievi, Dr. (UFRGS)

Alceu Gaspar Raiser, Dr. (UFSM)

Santa Maria, 24 de fevereiro de 2010.

Dedico esta dissertação aos meus pais pelo apoio, incentivo e carinho de sempre,
e à minha sobrinha Lóthus Fernanda, por eu não estar presente em seu
nascimento, nem poder acompanhar seus primeiros passos e palavras, com amor e
carinho a todos.

AGRADECIMENTOS

Aos meus pais Guilherme e Clara e à minha irmã Graciely pela confiança, carinho e apoio de sempre.

Ao meu orientador João Eduardo pelos ensinamentos sobre cirurgia, conselhos e incentivos.

Aos colegas Cristiano e Daniel pelos conselhos e ajuda no projeto.

À estagiária e agora Mestranda Gabriele pela colaboração na confecção do projeto.

Ao pessoal da Patologia pela ajuda na aquisição das pelves deste projeto, em especial à Juliana Targino, pela amizade e companheirismo.

À professora de Anatomia Jurema pelo auxílio com os ossos.

Ao professor José Henrique pela ajuda com os dados estatísticos.

Ao acadêmico de engenharia mecânica José Pedro pela ajuda com os ensaios biomecânicos.

A Todos que de algum modo participaram e ajudaram na realização deste trabalho.

Aos colegas de Mestrado que foram tão importantes nesta jornada de estudos, em especial à Camila, Giancarlo, Maicon, Tiago e ao colega Doutorando André. Obrigada colegas pela amizade e companheirismo, sem vocês a minha adaptação aqui no RS seria muito mais difícil e com vocês tudo foi muito fácil e divertido.

Aos demais colegas que fiz ao longo desses dois anos de Mestrado, provavelmente não conseguirei enumerá-los por completo. Obrigada a todos.

"Quando a gente pensa que sabe todas as respostas, vem a vida e muda todas as perguntas"

RESUMO

Dissertação de Mestrado
Programa de Pós-Graduação em Medicina Veterinária
Universidade Federal de Santa Maria

ANÁLISE BIOMECÂNICA EX VIVO DE DOIS MÉTODOS DE OSTEOSSÍNTESE DE PELVE EM CÃES

Autora: Érika Fernanda Villamayor Garcia
Orientador: João Eduardo Wallau Schossler
Data e Local de Defesa: Santa Maria, 24 de fevereiro de 2010.

Aproximadamente 25% de todas as fraturas em cães envolvem a pelve, sendo que 18-46% são fraturas ilíacas. O tratamento conservador pode ser realizado em casos simples onde ocorre deslocamento mínimo dos fragmentos fraturados. Entretanto, quando há deslocamento grave dos fragmentos, estreitamento do canal pélvico e comprometimento do suporte de peso, a fixação cirúrgica é indicada. Uma variedade de técnicas tem sido descrita para a fixação de fraturas ilíacas. A maior porcentagem de casos de sucesso pode ser atribuída ao uso de placas. Outros métodos usados incluem pinos, cerclagem de fio de aço e parafusos compressivos. Este trabalho avaliou biomecanicamente o uso de um implante ósseo cortical alógeno preservado em mel para a estabilização de osteotomia transversa de ílio em cães, bem como o uso de hemicerclagem de fio de aço isoladamente nestes casos, e comparou os dois métodos de estabilização de ílio frente às forças de flexão. Foram confeccionados implantes ósseos corticais alógenos retirados de úmeros de cães que vieram a óbito por motivos não relacionados com este trabalho. Os implantes foram preservados em mel por um período entre 30 e 128 dias. Foram testadas bilateralmente 13 pelves caninas nas quais se realizou osteotomia transversa do corpo do ílio. Uma hemipelve de cada cão foi estabilizada com o implante ósseo fixado por meio de duas hemicerclagens de fio de aço e a hemipelve contralateral com hemicerclagem de fio de aço isoladamente. Para testar a força de flexão, foi utilizada uma prensa de compressão manual onde cada hemipelve foi montada em um suporte de madeira. Foi estabelecido que o momento de interromper a aplicação da força de flexão seria quando a fenda da fratura sofresse tração até a metade da largura do ílio (TMLI) ou até a falha. A força de flexão necessária para TMLI foi significativamente maior ($P=0,03$) para hemipelves

estabilizadas com implante ósseo (média \pm SD: 16,54 \pm 5,29 kgf) do que para as hemipelves estabilizadas com hemicerclagem de fio de aço usada isoladamente (média \pm SD: 12,54 \pm 4,01 kgf). A força aplicada para falhar também foi estatisticamente maior (P= 0,002) para as hemipelves estabilizadas com implante ósseo (média \pm SD: 20,16 \pm 7,3 kgf) do que nas estabilizadas com hemicerclagem de fio de aço usada isoladamente (média \pm SD: 12,54 \pm 4,01 kgf). Os resultados demonstraram que o uso de implante ósseo cortical alógeno é uma alternativa viável para a fixação da osteotomia ilíaca e apresenta maior resistência à força de flexão em relação ao uso de hemicerclagem de fio de aço usada isoladamente.

Palavras-chave: pelve; fratura ilíaca; implante ósseo; biomecânica.

ABSTRACT

Master Dissertation
Programa de Pós Graduação em Medicina Veterinária
Universidade Federal de Santa Maria

ANALYSIS EX VIVO BIOMECHANICS OF TWO METHODS OF OSTEOSYNTHESIS OF PELVIS IN DOGS

AUTHOR: Érika Fernanda Villamayor Garcia
ADVISER: João Eduardo Wallau Schossler
Date and place: Santa Maria, february 24th, 2010.

Approximately 25% of all fractures in dogs involve the pelvis, of which 18-46% are iliac fractures. Conservative treatment can be performed in simple cases where minimum displacement occurs fractured fragments. However when there is severe displacement of the fragments, pelvic canal narrowing and involvement of weight bearing, surgical fixation is indicated. A variety of techniques have been described for the iliac fracture fixation. The highest percentage of successful cases can be attributed to the use of plates. Other methods used include pins, cerclage wire and compression screw. This study evaluated biomechanically the use of cortical allografts preserved in honey for the stabilization of transverse osteotomy of the ilium in dogs, as well as the use of hemicerclage wire isolated this cases, and compared the of two methods against the forces of bending. Were prepared cortical bone implants removed from humerus of dogs that eventually died for reasons not related to this research. The implants were preserved in honey for a period between 30 and 128 days. Were tested bilaterally thirteen canines pelvis which held the body transverse osteotomy of the ilium. One hemipelvis of each dog was stabilized with a bone graft fixed by two hemicerclage wire and the contralateral hemipelvis with hemicerclage wire alone. To test the strength of flexion was used a manual compression machine where hemipelvis each was mounted on a wooden support. It was established that the time to stop the application of bending force would be when the fissure of the fracture suffer traction until half the width of the ilium (TMLI) or to failure. The strength of flexion needed to TMLI was significantly higher ($P = 0.03$) for hemipelvis stabilized with bone implants (mean \pm SD: 16.54 \pm 5.29 kg) than for hemipelvis stabilized with hemicerclage wire used alone (mean \pm SD: 12.54 \pm 4.01 kg). The force applied to fail was also statistically higher ($P = 0.002$) for hemipelvis stabilized with bone implants (mean \pm SD: 20.16 \pm 7.3 kg) than in stabilized with

hemicerclage wire used alone (mean \pm SD: 12.54 \pm 4.01 kg). The results showed that the use of cortical bone implants is a viable alternative for fixing the iliac osteotomy and is more resistant to strength of flexion in relation to the use of hemicerclage wire used in isolation.

Key-words: pelvis; iliac fracture; bone implants; biomechanics.

LISTA DE FIGURAS

FIGURA 1 - Diáfise femoral submetida à flexão.....	29
FIGURA 2 - Hemipelve canina direita e esquerda após descongelamento.....	32
FIGURA 3 - Aloenxerto ósseo canino preservado em mel.....	33
FIGURA 4 - Demonstração do local de secção óssea para confecção do implante ósseo. A - Fragmento ósseo retirado do úmero de cão. B - Vista de frente.....	35
FIGURA 5 - Implantes ósseos depois da retirada do mel, lavagem com solução fisiológica e confecção.	36
FIGURA 6 - Implante ósseo usado para estabilização da osteotomia de ílio.....	37
FIGURA 7 - Aplicação de hemicerclagem de fio de aço em osteotomia de ílio.....	38
FIGURA 8 - Prensa de compressão manual e suporte de madeira para adequada acomodação da hemipelve para o teste de flexão	39
FIGURA 9 - Vista aproximada do suporte de madeira usado no teste de flexão	40
FIGURA 10 - Demonstração dos parâmetros de mensuração do implante ósseo	42
FIGURA 11- Demonstração do modo de falha dos protótipos fixados com implante ósseo. A - Fissura na superfície dorsal do implante. B e C - Ruptura na superfície ventral do fragmento. D e E - Ruptura na superfície dorsal do fragmento. F - Ruptura do fio de aço.....	46
FIGURA 12 - Demonstração do modo de falha dos protótipos fixados com hemicerclagem de fio de aço. A e B - Ruptura do osso até o foco de fratura. C e D - Ruptura do nó da hemicerclagem. E - Deslocamento acentuado da fenda de fratura.	47

LISTA DE TABELAS

TABELA 1 - Comparação biomecânica da resistência das hemipelves estabilizadas com implante ósseo em relação às hemipelves estabilizadas com hemicerclagem de fio de aço usada isoladamente.....	43
---	----

LISTA DE GRÁFICOS

GRÁFICO 1 - Comparação dos valores de TMLI (Tração até metade da largura do ílio) e Falha nos protótipos com implante ósseo e hemicerclagem de fio de aço.....44

LISTA DE QUADROS

QUADRO 1 - Demonstração do modo de falha do implantes nos protótipos testados	45
--	----

SUMÁRIO

1	INTRODUÇÃO	17
2	REVISÃO DE LITERATURA.....	19
2.1	Pelve.....	19
2.2	Fraturas de ílio	20
2.3	Implantes ósseos	22
2.4	Mel	25
2.5	Ensaio biomecânicos.....	27
3	MATERIAL E MÉTODOS.....	32
3.1	Modelo experimental.....	32
3.2	Coleta e preservação do implante ósseo.....	33
3.3	Preparação do implante ósseo	34
3.4	Aplicação do implante ósseo.....	36
3.5	Aplicação de hemicerclagem do fio de aço usada isoladamente	37
3.6	Ensaio biomecânico.....	38
3.7	Avaliação estatística	40
4	RESULTADOS	41
4.1	Coleta e preservação	41
4.2	Preparação e aplicação do implante ósseo	41
4.3	Aplicação da hemicerclagem de fio de aço	42
4.4	Ensaio biomecânico.....	43

5	DISCUSSÃO	48
6	CONCLUSÃO.....	53
	REFERÊNCIAS.....	54

1 INTRODUÇÃO

A pelve do cão e do gato sustenta o corpo nos membros posteriores, proporciona uma ancoragem para múltiplos músculos e age como um canal através do qual passam numerosos nervos, vasos sanguíneos e outras estruturas de tecido mole, como trato urogenital e cólon (TARVIN & LENEHAN, 1996). Fraturas múltiplas são comuns nesta região e o ílio normalmente é fraturado simultaneamente com o ísquio e o púbis (VANGUNDY et al., 1988). Fraturas de ílio estáveis ou com deslocamento mínimo podem ser tratadas de forma conservadora, porém muitos animais se beneficiarão com o tratamento cirúrgico (INNES & BUTTERWORTH, 1996).

A redução aberta e fixação interna de fraturas pélvicas prevêm a diminuição da dor, deambulação precoce e melhora na conformação do canal pélvico (ROUSH & MANLEY, 1992). Técnicas de fixação ilíaca são dominadas pelo uso de placas, porém outros métodos de fixação podem ser usados tais como pinos intramedulares, fios de aço, fixação esquelética externa e fixação de parafuso interfragmentário (VANGUNDY et al., 1988).

Os aloenxertos ósseos corticais são biodegradáveis e comumente usados no tratamento de fraturas em mamíferos (AMENDOLA et al., 2008). Eles empregam o osso compacto e denso, ou córtex, com a finalidade de reconstrução e estabilidade mecânica (WEIGEL, 1996). As propriedades biomecânicas do enxerto podem ser alteradas pela técnica e tempo de preservação utilizada (DINGEE, 2005; SAMPAIO et al., 2009).

Dentre os vários meios de conservação de ossos, o mel tem sido utilizado na preservação de aloenxertos e xenoenxerto com sucesso (AMENDOLA, 2001; GAIGA, 2002; ALIEVI, 2006; FERREIRA et al., 2008). A preservação óssea em mel apresenta baixo custo, não necessita de equipamento especializado e é um material de fácil obtenção (FERREIRA et al., 2008).

A análise da resistência de ossos conservados para a utilização futura em implante é de extrema importância, já que esse material deve proporcionar adequado suporte estrutural (AMENDOLA, 2007). Ensaio biomecânicos são utilizados freqüentemente para determinar as propriedades mecânicas do osso cortical e dos diversos dispositivos de fixação (VANGUNDY et al., 1988; LANZ et al.,

1999; CASTANIA, 2002; DINGEE, 2005, DALLABRIDA, 2005; AMENDOLA, 2007, FITZPATRICK et al., 2008).

Dentro desse contexto, o objetivo deste trabalho foi:

- Avaliar o uso de um fragmento de úmero canino preservado em mel como implante ósseo cortical para estabilização de osteotomia transversa de ílio em cães;
- Avaliar o uso de hemicerclagem de fio de aço usada isoladamente para esta mesma finalidade;
- Comparar biomecanicamente a resistência entres esses dois métodos de estabilização de fraturas de ílio em cães frente à força de flexão.

2 REVISÃO DE LITERATURA

2.1 Pelve

Biomecanicamente, a pelve é uma estrutura retangular semelhante a uma caixa e é constituída pelo osso coxal (ílio, ísquio e púbis), sacro e primeira vértebra coccígea. A estrutura é bem revestida por músculos e tecidos moles (PIERMATTEI & FLO, 1999; TOMLINSON, 2007).

Em pequenos animais as fraturas de pelve são relativamente comuns e constitui aproximadamente 25% de todas as fraturas, a maioria resultante de acidentes automobilísticos (BETTS, 1998). Devido à configuração da região e do breve e resistente suporte musculotendinoso das estruturas ósseas, a maioria das fraturas é múltipla onde o ílio, ísquio e púbis são fraturados simultaneamente, resultando em perda de transferência de peso do membro afetado para a espinha, instabilidade e dor (BETTS, 1998; FOSSUM, 2002).

A escolha entre intervenção cirúrgica ou terapêutica conservadora baseia-se na experiência e interpretação radiográfica (BETTS, 1998). Incluídos no grupo dos não-cirúrgicos estão os pacientes com pouco ou nenhum deslocamento dos segmentos fraturados, acetábulo intacto, e continuidade do anel pélvico mantendo-se essencialmente intacto (PIERMATTEI & FLO, 1999). A cintura pélvica proporciona uma “tipóia”/atadura, faixa de sustentação muscular, efetiva em fraturas com deslocamento mínimo, proporcionando quase sempre consolidação destas fraturas (BETTS, 1998). Nestes pacientes, um mínimo de 14 dias de descanso em gaiola é necessário. O animal deve ser monitorado quanto ao defecar e urinar e a deambulação deve ser limitada ao mínimo (INNES & BUTTERWORTH, 1996).

Se fosse possível avaliar criticamente esses pacientes durante meses ou anos após a lesão, certamente seria observado em muitos deles um grau pronunciado de afuncionalidade (BETTS, 1998). Problemas como obstipação, disúria e distocia em fêmeas reprodutoras podem ser visualizados em animais com fraturas na pelve. Cães com fraturas do corpo do ílio deslocadas cranialmente ou

com luxação sacroilíacas podem apresentar-se com perceptível anormalidade na marcha, que é inaceitável para um animal de desempenho (BETTS, 1998).

O tipo, localização e configuração da fratura irão influenciar a decisão de se proceder à cirurgia (INNES & BUTTERWORTH, 1996). Como o animal carrega o peso sobre o membro posterior, as forças do suporte de peso normalmente são transmitidas do membro para o acetábulo. Essas forças são direcionadas para o esqueleto axial através do ílio e articulação sacroilíaca. Portanto, é importante preservar o suporte de peso do “arco” da pelve pela reparação de luxações ou fraturas da articulação sacroilíaca, fraturas de ílio e acetábulo (DECAMP, 1992). As indicações ao reparo cirúrgico incluem grave deslocamento dos fragmentos da fratura, estreitamento do canal pélvico, fratura acetabular e instabilidade da articulação coxofemoral (PAYNE, 1993; TARVIN & LENEHAN, 1996). Os vários meios de fixação para fraturas pélvicas incluem placas, parafusos, pinos intramedulares, fio de Kirschner, e cerclagem interfragmentária, ou a combinação destas técnicas (PIERMATTEI & FLO, 1999).

2.2 Fraturas de ílio

As fraturas ilíacas são as mais comuns, representando 18,2 a 46% de todas as fraturas pélvicas (BETTS, 1998; HENRY, 1985). Estas fraturas podem envolver a asa ou corpo do ílio. Fraturas da asa do ílio podem ocorrer como uma fratura solitária e não envolvem o suporte de peso do eixo da pelve, nem levam ao estreitamento do canal pélvico. Estas fraturas raramente são reparadas cirurgicamente (PAYNE, 1993).

Já as fraturas do corpo do ílio raramente ocorrem sozinhas (HENRY, 1985) Elas são tipicamente associadas com fraturas coexistentes do púbis e ísquio, que leva à instabilidade acentuada do suporte de peso do segmento pélvico (PAYNE, 1993). A maioria das fraturas do corpo do ílio é de natureza oblíqua, e o fragmento caudal geralmente apresenta deslocamento cranial, ventral e medialmente, resultando em estreitamento do canal pélvico e aumentando a probabilidade de lesão no nervo isquiático (BETTS, 1998; PAYNE, 1993; PIERMATTEI & FLO, 1999).

Fraturas transversas e cominutivas também são vista, porém com menor frequência (DECAMP, 1992).

O nervo isquiático cursa ao longo da parede medial do ílio (HENRY, 1985). Ele pode ser danificado no momento da fratura ou depois por compressão pela formação de tecido fibroso durante a cicatrização óssea. Ou ainda pela movimentação dos fragmentos da fratura quando o animal tenta suportar o peso sobre a área (HENRY, 1985).

Repouso em gaiola deve ser reservado às fraturas solitárias com pouco ou nenhum deslocamento ósseo, ou com cautela, quando há dificuldade financeira (PAYNE, 1993; PIERMATTEI & FLO, 1999). Os proprietários devem ser advertidos de que podem ocorrer o estreitamento do canal pélvico e obstipação (PAYNE, 1993). A redução digital pelo reto é de pouco valor no tratamento de fraturas ilíacas, pois a fratura desloca logo após a remoção do dedo pelo reto. Além disso, laceração retal iatrogênica pode ser causada pela excessiva manipulação de fragmentos de ossos afiados (PAYNE, 1993).

O reparo de fraturas do corpo do ílio é o procedimento cirúrgico mais comum na área pélvica (PIERMATTEI & FLO, 1999). Nos casos de estreitamento do canal pélvico, e em cães de grande porte, o veterinário deve reparar a fratura ilíaca assim que possível, especialmente se o animal tem menos de dois anos de idade porque o estágio fibroplástico e reparo são imediatos e intensos (HENRY, 1985). A redução e fixação são conseguidas mais fácil e eficientemente se praticadas dentro de quatro a cinco dias após a fratura (HENRY, 1985; PIERMATTEI & FLO 1999).

Muitos métodos de fixação para fraturas de ílio têm sido apresentados e usados (PIERMATTEI & FLO, 1999). É desejável a redução anatômica, mas são prioridades maiores a fixação estável e restauração do diâmetro normal do canal pélvico (BETTS, 1998).

A preferência entre os cirurgiões ortopedistas veterinários é a fixação por placas e parafusos, por apresentar uma alta porcentagem de casos de sucesso, facilidade de aplicação e requerer pequena quantidade de implantes (BETTS, 1998; PIERMATTEI & FLO, 1999). Vários tipos de placas têm sido utilizadas, como placas de compressão dinâmica (BETTS, 1998), placas em T (ROBINS, et al., 1973), placas cortáveis, mini placas, (ROUSH & MANLEY, 1992), placas plásticas (STEVEN & BRASMER, 1978), placas de reconstrução (INNES & BUTTERWORTH, 1996) e placas duplas (BRESHEARS et al., 2004).

Pinos, fios de aço e parafusos compressivos podem ser utilizados adjuntos à fixação da placa, ou em cães pequenos e gatos usados sozinhos (INNES & BUTTERWORTH, 1996). Fixação esquelética externa também pode ser empregada (FITZPATRICK et al., 2008). As complicações pós-operatórias resultam de redução inadequada, quebra do implante, lesão ao nervo isquiático e, raramente osteomielite (BETTS, 1998).

Em um estudo realizado por BRESHEARS et al. (2004) sobre a evolução radiográfica do reparo de fraturas de ílio em 69 cães, o afrouxamento do parafuso foi o modo mais comum de falha do implante, visto em 21% dos casos. O envergamento da placa foi visto em 7% e em 22% dos casos mostrou o uso de parafusos longos demais.

2.3 Implantes ósseos

O osso, um tecido biológico singularíssimo e especializado, é um enxerto ideal, haja visto que pode contribuir para a sobrevivência e qualidade de vida de um indivíduo ao ser transplantado com êxito como tecido vivo ou morto (WEIGEL, 1996).

O enxerto ósseo não é uma prática exclusiva do século XX. Em 1668, um cirurgião holandês, Job van Meekeren, descreveu um procedimento em que transplantou um fragmento de crânio canino para o crânio humano. Isto foi praticado sem algumas preocupações éticas e conseqüências morais: o paciente mais tarde solicitou que o enxerto fosse removido, visto que o procedimento resultou em sua excomunhão pela igreja. Philips Von Walter em 1820 na Alemanha realizou pela primeira vez o uso clínico de aloenxerto de ossos em seres humanos. Ollier em 1867 conduziu o auto-enxerto experimental de ossos de coelhos e cães, e o primeiro auto-enxerto clínico foi realizado em 1880 por William Macewen. Em 1915 foi publicado o primeiro manual cirúrgico sobre enxertos ósseos por F.H. Albee, nos Estados Unidos (WEIGEL, 1996).

O transplante de osso tem sido utilizado na medicina veterinária há muitos anos (FOSSUM, 2002). A terminologia implica que enxerto é a transferência de um tecido vivo ou viável, enquanto que implante refere-se ao material não viável como

osso morto ou material não biológico (STEVENSON, 1998). Os enxertos ósseos são originários de três fontes, no qual teremos um enxerto autógeno quando é retirado tecido de um indivíduo e transplantado para outro local no mesmo indivíduo. Já um aloenxerto é um tecido obtido de um indivíduo e transplantado para outro da mesma espécie, enquanto que um xenoenxerto é o transplante de tecido de um indivíduo a outro de espécie diferente (PIERMATEI & FLO, 1999).

Segundo MILLIS & MARTINEZ (2007) enxertos de ossos esponjosos são usados para propiciar células vivas e fatores de crescimento que estimulam a produção de osso novo. Já os enxertos ou implantes corticais proporcionam primariamente uma sustentação mecânica, agindo como preenchedores de espaço ou escoras de sustentação de peso, também funcionam como suporte para intracrescimento de osso novo do hospedeiro (STEVENSON, 1996). Segundo este mesmo autor, esse processo de penetração de capilares, tecidos perivascular e de células osteoprogenitoras, provenientes do leito receptor no interior da estrutura de um implante ou um enxerto, é denominado osteocondução.

O osso cortical é freqüentemente coletado e preservado por questão de conveniência, e também para que seja reduzida a imunogenicidade das células do doador implantadas no hospedeiro. Os vários métodos de preservação exercem efeitos diversos nas propriedades do enxerto ósseo e em sua velocidade de incorporação pelo hospedeiro (STEVENSON, 1998).

Os resultados de um estudo realizado por ROE et al. (1988) indicam que a preparação e o armazenamento do osso cortical resultam em mudanças nas propriedades mecânicas, quando comparados ao osso cortical normal. Os autores comentam que as implicações destes resultados devem ser consideradas antes de selecionar um método de banco de ossos.

Muitas são as opções utilizadas para a preservação de ossos, entre elas tem-se o congelamento (BROWN & CRUESS, 1982; PHILLIPS, 1988), a liofilização (MACEDO et al., 1999), a tintura de iodo a 2% (PINTO JUNIOR, 1995), a glicerina (COSTA 1996), o mel (AMENDOLA, 2001) entre outras.

DUELAND et al. (1989) utilizaram aloenxerto ósseo congelado na reconstrução de oito casos de fratura diafisária cominutiva em cães. Eles fixaram o aloenxerto com placa de compressão e obtiveram resultados satisfatórios em 86% dos casos. Não houve sinais de rejeição precoce ou tardia e o aloenxerto

apresentou resultados melhores nos casos de fraturas fechadas ou em fraturas expostas quando a infecção bacteriana foi anteriormente controlada.

COSTA (1996) ao reconstruir grande falha óssea com aloenxerto cortical conservado em glicerina 98% em cães, observou que os ossos não precisam ser colhidos de forma asséptica, uma vez que a glicerina tem ação bactericida e fungicida. Os implantes não produziram fenômenos compatíveis com rejeição e preservaram as funções de osteoindução e osteocondução. Todavia, os enxertos ficaram menos resistentes que o osso fresco.

DEL CARLO et al. (1999) em um experimento onde foram comparados seis métodos de preservação de aloenxertos ósseos, relataram que o osso autoclavado requer maior tempo para revascularização e incorporação, e nesta época o enxerto tornando-se quebradiço, além da baixa resistência mecânica e provável fraturas. A glicerina 98% não foi efetiva na esterilização do osso e alterou suas propriedades biomecânicas, tendo o osso apresentado aspecto seco e quebradiço. A refrigeração e o merthiolate não mantiveram o osso sem contaminantes e os enxertos falharam. O congelamento não alterou significativamente a resistência biomecânica do osso. Entretanto, no aspecto de preservar a integridade física do implante, reduzir a imunogenicidade e preservar sua esterilidade, a preservação óssea em solução fisiológica com cefalosporina congelada a -16°C apresentou o melhor resultado.

LUCAS et al. (2001) compararam a resistência mecânica de ossos para enxerto conservados em três diferentes métodos de conservação. Eles compararam o mel, a glicerina 98% e o congelamento. Foram seccionadas diáfises femorais e submetidas aos métodos de conservação por um período mínimo de 30 dias e posteriormente submetidos a um ensaio compressivo destrutivo. Os ossos preservados em mel apresentaram maior resistência mecânica, seguido da glicerina 98% e do congelamento. Além disso, os ossos preservados em glicerina 98% apresentaram fissuras com uma carga menor do que a necessária para realizar a fratura.

AMENDOLA (2007) comparou biomecanicamente a resistência óssea de diáfises femorais conservadas em glicerina ou mel por um período de 30 dias. O osso conservado em glicerina, apesar de apresentar aspecto ressecado no momento da retirada do osso do conservante, recuperou seu aspecto físico ao ser hidratado em imersão com solução fisiológica por um período de 6 horas. O autor concluiu que na glicerina o osso foi mais resistente que no mel. Foi concluído ainda

que na avaliação bacteriológica e micológica a glicerina foi superior ao mel e que este não deve ser recomendado como agente conservante sem prévio processamento.

2.4 Mel

Desde remota antiguidade o mel vem sendo empregado como meio curativo de muitas enfermidades (MELLO, 1973). Pomadas contendo mel para o uso em ferimentos foram mencionadas em papiros Egípcios datados de 2000 antes de cristo (GREENWOOD, 1993). Nesta época, suas propriedades de cicatrização, absorção de edemas, atividade antimicrobiana, eliminação de odores e promoção de tecido de granulação e epitelização já eram conhecidas (POSTMES et al., 1993).

Segundo MELLO (1973), o mel acondicionado adequadamente se conservará por muitíssimos anos em perfeito estado, “não só se conserva como torna estéril os corpos que nele estejam mergulhados”. O autor relata que um médico árabe do século XII, Abc al-Latif, encontrou uma vasilha hermeticamente fechada contendo mel de abelha nas pirâmides do Egito. Nela se continha o cadáver de uma criança em perfeito estado de conservação. Alexandre Magno, rei da Macedônia, tendo perecido num campo de batalha, foi levado à Capital de seu país dentro de um barril cheio de mel para evitar a decomposição do cadáver durante o longo e então moroso percurso.

Hoje, laboratórios modernos e pesquisas confirmam as numerosas propriedades terapêuticas do mel, tais como o poder antimicrobiano e antiinflamatório, estimulante do sistema imunológico, efeito antipirético e auxílio do processo de cicatrização (GREENWOOD, 1993; PEREIRA et al., 1995).

O mel vem sendo utilizado como meio de preservação de vários tecidos como córnea (MOHAN et al., 1981), pele (SUBRAHMANYAM, 1993) e ossos (AMENDOLA, 2001), que posteriormente são usados como aloenxerto com sucesso.

AMENDOLA (2001) reparou defeito ósseo utilizando aloenxerto ósseo cortical conservado em mel. O mel utilizado foi analisado microbiologicamente onde foi constatado presença de bacilos, no entanto, não houve sinais de infecção no decorrer do trabalho. O autor concluiu que o mesmo foi adequado como conservante

de ossos para serem utilizados como implantes corticais, pois manteve o material livre de agentes patogênicos e não houve sinais compatíveis com rejeição nos animais de seu experimento. A rigidez óssea manteve-se em um grau adequado durante o transcorrer do estudo e ocorreu incorporação do enxerto ao leito receptor aos 60 dias pós-operatório.

GAIGA (2002) utilizou fíbula ou tíbia canina preservadas em glicerina 98% ou mel no tratamento de fraturas diafisária de úmero em pombos domésticos, comparando os dois meios de conservação utilizados. O autor concluiu que o xenoenxerto preservado em mel induziu menor resposta inflamatória, sendo reabsorvido mais rapidamente que o xenoenxerto preservado em glicerina 98%, além de ser de mais fácil confecção.

ALIEVI (2006) avaliou o uso de implante ósseo cortical conservado em mel no reparo de grande falha óssea segmentar em 14 cães. Os implantes ósseos apresentaram uma taxa de incorporação de 79,17%, estando sujeito a complicações como não-união, reabsorção e fratura. Concluiu também que o mel, apesar de não ser um substrato estéril, podendo estar contaminado com *Bacillus spp.*, mantém os implantes ósseos nele conservados livres de contaminação.

POSTMES et al. (1993) comentaram que o mel não pode ser considerado estéril e muitas vezes contêm bacilos não patogênicos. Bacilos aeróbicos são microrganismos mais freqüentemente encontrados na superfície externa, no aparelho bucal e no intestino das abelhas (SANTOS, 2007). Portanto, o mel destinado ao uso medicinal deve ser estéril e livre de resíduos, para o uso clínico mais aceitável (POSTMES et al., 1993).

FERREIRA et al. (2008) avaliaram implantes ósseos corticais alógenos conservados em mel na substituição de segmento diafisário do fêmur de 12 gatos domésticos. Não houve diferença perceptível na resistência do osso receptor em relação ao implante durante a confecção dos orifícios no osso conservado em mel. Obteve-se incorporação em 75% dos casos e em muitos casos não foi possível observar a transição entre osso normal e implantado após o período experimental. O período de avaliação foi de 180 dias.

2.5 Ensaios biomecânicos

A biomecânica estuda as forças que atuam sobre e dentro das estruturas biológicas e analisa os efeitos produzidos por estas forças (MARTINS, 2001). As influências mecânicas sobre o osso e implantes de fixação são importantes porque uma carga excessiva pode resultar na falha do osso ou implantes (SCHWARZ, 1996).

Quando a força é aplicada a um objeto, este se deforma com relação ao seu estado original ($F = ma$; a força que atua sobre um corpo é igual ao produto da massa do corpo por sua aceleração). Se durante a aplicação da carga a deformação é de tal ordem que quando a carga é removida o objeto reassume sua posição e conformação original, isso é conhecido como deformação elástica. Se uma carga for aplicada até o ponto em que o objeto não é mais capaz de reverter à sua forma original, este é o ponto de quiescência. Já quando o objeto sofre deformação permanente esta é chamada de deformação plástica. E finalmente com continuidade da aplicação da carga na região plástica tem-se o ponto de fratura (SCHWARZ, 1996).

O osso possui uma acentuada combinação de propriedades físicas, sendo muito resistente às tensões mecânicas ao mesmo tempo em que apresenta elasticidade e leveza (AMARAL et al., 1994). Cada osso no esqueleto animal apresenta desenho único (BENTO, 2003).

Felizmente para o cirurgião ortopedista, o osso é um material quebradiço, que quando submetido à pressão, sofre pouca deformação plástica antes de fraturar. Este comportamento permite a reconstrução acurada e anatômica do osso, em retorno à sua conformação pré-fratura. Por outro lado, o material empregado pelo cirurgião na estabilização de fraturas como, por exemplo, a placa óssea, é geralmente dúctil, permitindo a deformação plástica de sua forma, para que obtenha o perfil acurado, sem que se quebre (SCHWARZ, 1996).

Os dois parâmetros mais importantes para a descrição do comportamento mecânico do osso e dos implantes cirúrgicos são seu módulo de rigidez e sua resistência. O módulo é medida da quantidade de deformação elástica que um objeto sofre ao ser submetido a cargas. Já a resistência está relacionada à

quantidade de carga que um material pode suportar antes de fraturar (SCHWARZ, 1996).

In vivo, o osso está submetido geralmente a cinco forças internas e externamente geradas, que podem resultar numa fratura. Forças axiais, sejam de compressão ou tensão, força de cisalhamento, flexão e torção. Estas forças podem surgir individualmente ou, mais comumente, combinadamente (SCHWARZ, 1996).

Os ensaios mecânicos têm a finalidade de determinar as propriedades mecânicas dos diversos tipos de materiais. Basicamente há dois tipos de ensaios: destrutivos e não-destrutivos. Os primeiros promovem a ruptura ou inutilização do material. Nesta categoria estão incluídos os ensaios de tração, impacto, flexão, torção, fadiga compressão e outros. Nos ensaios não-destrutivos estão as utilizações de raio-x, ultra-som, magnoflux, além de outros que podem determinar algumas propriedades físicas ou mecânicas (SOUZA, 1974 apud CASTANIA, 2002).

As propriedades *in vitro* do osso podem variar significativamente das propriedades *in vivo*, dependendo de certas condições das quais podemos citar a idade, o frescor do material e o método pelo qual o tecido é conservado. As propriedades elásticas, densidade, conteúdo mineral do osso e resistência variam significativamente, sendo comuns mudanças na ordem de 10% (CASTANIA, 2002).

Técnicas de ensaios mecânicos tradicionais são usadas rotineiramente para a medição das propriedades mecânicas do tecido ósseo. No osso cortical, os ensaios comumente aplicados são: ensaio uniaxial de tração e compressão, flexão em 3 ou 4 pontos, torção, cisalhamento puro, micro e nanopenetração, fratura e fadiga (BENTO, 2003).

Os ensaios de flexão são utilizados com freqüência, principalmente quando são analisados ossos de pequenos animais, para os quais se torna difícil a fabricação de amostras para os ensaios de tração e compressão. Nos ensaios de flexão, ossos longos inteiros são ensaiados até a falha. O tecido ósseo é mais resistente à compressão que à tração, conseqüentemente a fratura ocorrerá no lado tracionado da diáfise solicitada (Figura 1) (BENTO, 2003).

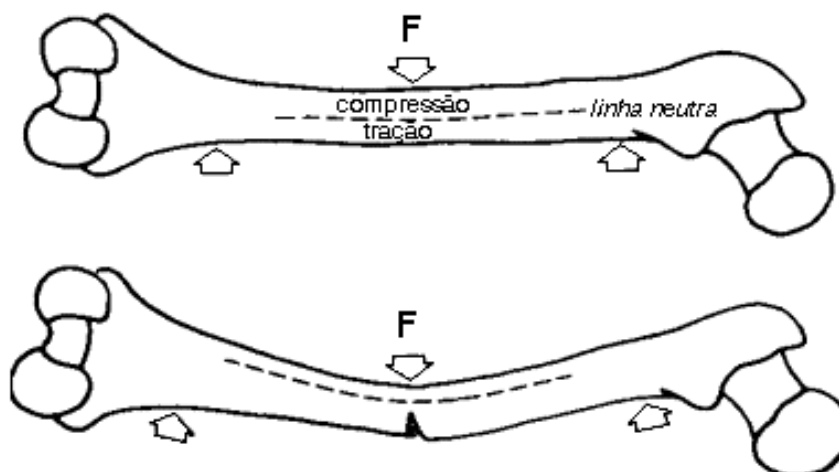


Figura 1 - Diáfise femoral submetida à flexão.

Testes biomecânicos são utilizados para avaliação da resistência óssea para enxertos (MACEDO et al., 1999; LUCAS et al., 2001; DINGEE, 2005; SALBEGO, et. al., 2006) assim como para avaliar os dispositivos de fixação em vários tipos de osteossínteses (RAHAL et al., 1998; LANZ et al., 1999; ANDERSON et al., 2002).

DALLABRIDA et al. (2005) em um estudo ex-vivo, compararam a ação das forças de compressão axial e de flexão em dois métodos de fixação de fratura diafisária transversa em fêmur de cães. Em um método foi utilizado dois pinos intramedulares de Steinmann de 2,0 mm de diâmetro e no outro foi utilizado transfixação cortical interna com pinos de Steinmann de 2,0 mm de diâmetro de forma que os mesmos formassem uma tala ao redor do osso e fixando-os com fios de aço inoxidável de 0,6 mm de diâmetro em cerclagem. O modelo experimental foi submetido às forças em uma prensa Soloteste®. Concluiu-se que a técnica de transfixação esquelética interna proporciona maior rigidez que a do pino intramedular em relação às forças de compressão axial e envergamento.

HARDIE et al. (1999) compararam as propriedades mecânicas do uso de placa acetabular curva com 5 furos de 2,7 mm e placas de reconstrução com cinco furos de 3,5 mm quando aplicadas em osteotomias acetabulares. O método utilizando placa acetabular curva foi aplicado ao acetábulo dorsal de uma hemipelve e o outro método na hemipelve contralateral. Uma fratura transversa central foi simulada por osteotomia com uma serra fina. A carga foi aplicada a 10 mm/ min até que a composição osso-placa falhasse catastróficamente ou não sustentasse um

aumento de carga. Ambas as técnicas fornecidas compararam força, rigidez e energia absorvida. Não houve diferenças estatisticamente significantes em ambas as técnicas. Devido à relativa facilidade de aplicação, a placa acetabular curva de 2,7 mm pode ser a melhor escolha para o reparo de fraturas acetabulares em cães.

VANGUNDY et al. (1988) testaram dois métodos de fixação de fraturas ilíacas em cães no qual pelvis caninas foram testadas bilateralmente para determinar a rigidez e a força do ílio intacto e de osteotomias ilíacas oblíquas. Em um sistema de fixação foram testados três parafusos esponjosos inseridos ventro-dorsalmente por meio da osteotomia, no outro uma placa de compressão dinâmica de cinco furos colocada lateralmente. Foram quantificadas as propriedades estruturais durante a aplicação de força de torção, compressão axial e compressão axial mais dobramento. Os autores concluíram que a fixação com parafuso interfragmentário das osteotomias ilíacas oblíquas foi mais rígida e mais forte do que a fixação por placa em todos os modelos de teste e as diferenças foram estatisticamente significativas nos modelos de força de torção e na axial mais dobramento.

FITZPATRICK et al. (2008) realizaram um estudo ex-vivo visando comparar as propriedades biomecânicas da fixação esquelética externa com cinco pinos lineares e colocação de placa e parafusos para estabilização de osteotomia ilial em cães. Foram determinadas a rigidez de dobramento, força aplicada total final e falha. Nove de dez das hemipelvis estabilizadas com placas e parafusos falharam por fratura através dos orifícios dos parafusos caudais e nove de dez das hemipelvis estabilizadas com fixador externo falharam pela fratura do ísquio na região suportada pelo rolator de montagem. Não houve diferença significativa na rigidez de dobramento entre as técnicas de estabilização, mas as forças aplicadas total final e de falha foram significativamente maior para as hemipelvis estabilizadas com fixadores externos.

ROE (1997) avaliou as características mecânicas das configurações de cerclagens de fios de aço. Foi comparado a propriedade mecânica de torção, laço simples, laço duplo, enrolada dupla e cerclagem laço/ torção. Todas as cerclagens foram feitas com fio de aço ortopédico de 1,0 mm. A tensão inicial gerada por 18 cerclagens de cada tipo foi determinada usando uma máquina de ensaio de materiais depois de dar nó ao redor do modelo de ensaio. Seis fios de cada tipo foram distraídos e a rigidez inicial e o rendimento de carga foram determinados.

Comportamento do rendimento foi ainda investigado em seis fios de cada tipo, ao determinar a carga necessária para reduzir a tensão da cerclagem abaixo de 30 Newton (N) seguindo um incremento (50 N) de regime progressivo de carga e descarga. Cerclagem tipo torção gerou menos tensão do que a cerclagem tipo laço simples. O rendimento de carga destes dois tipos foi semelhante. Na cerclagem tipo laço duplo e enrolada dupla geraram tensão superior e resistiram a uma maior carga antes do afrouxamento. A cerclagem laço/torção teve uma tensão inicial intermediária, mas teve maior resistência à carga. Os resultados encontrados demonstraram que a cerclagem tipo laço/duplo e enrolada dupla proporciona maior compressão dos fragmentos e resiste melhor às cargas associadas ao peso de suporte do que os métodos de torção e laço simples. A cerclagem tipo laço/torção pode ter vantagens por causa de sua resistência a carga.

3 MATERIAL E MÉTODOS

3.1 Modelo experimental

Foram obtidas no setor de Patologia do Hospital Veterinário da Universidade Federal de Santa Maria 13 pelves de cães adultos, de ambos os sexos, de várias raças, pesando entre 8 e 60 kg, que morreram por razões não relacionadas com este estudo, livre de doenças infecto contagiosas. Com uma serra manual, todas as pelves foram divididas em hemipelve direita e esquerda por osteotomia através do púbis e ísquio. Posteriormente foram debridadas de tecidos moles e inspecionadas para assegurar que estavam livres de anormalidades fisiológicas. Em seguida, as hemipelves foram lavadas em água corrente, colocadas em sacos plásticos e congeladas em freezer convencional por um período de no máximo duas semanas. No momento da preparação do teste, as hemipelves foram descongeladas em temperatura ambiente (Figura 2). Em todas as amostras, uma fratura ilíaca transversa foi simulada através da osteotomia do corpo do ílio com ajuda de uma serra manual.

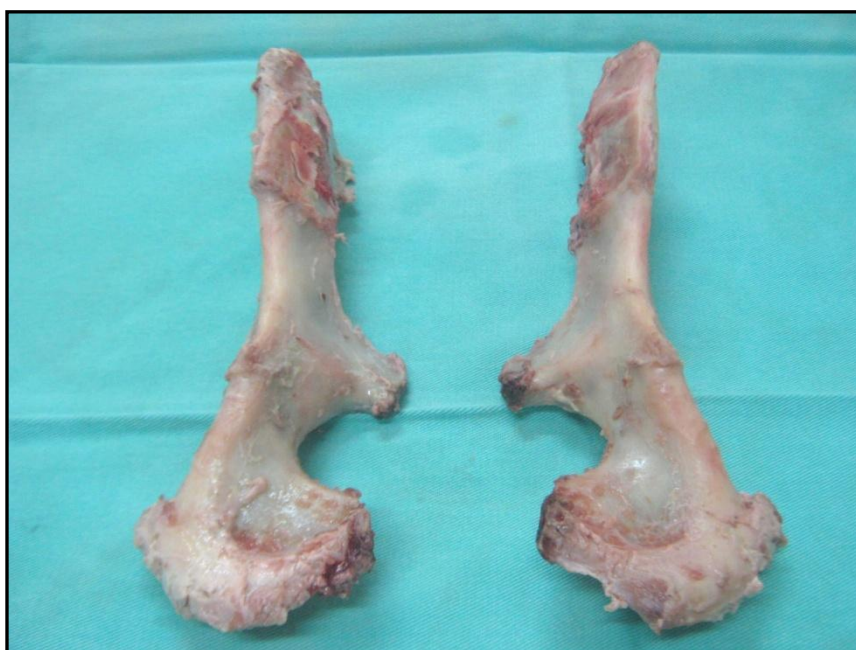

Figura 2 - Hemipelve canina direita e esquerda após descongelamento.

3.2 Coleta e preservação do implante ósseo

Foram coletados úmeros de cães que morreram por causas que não interferiam na integridade óssea e livre de doenças infecto contagiosas, provenientes do setor de Patologia do Hospital Veterinário da Universidade Federal de Santa Maria. Os úmeros direito e esquerdo foram coletados de forma não asséptica e tiveram os tecidos moles removidos. Com ajuda de uma serra manual, retirou-se a epífise proximal e a diáfise imediatamente após a tuberosidade deltóidea. Foram removidos perióstio e medula óssea e após lavagem em água corrente os fragmentos ósseos foram acondicionados em frascos contendo mel de forma que ficassem totalmente submersos (Figura 3). Os frascos foram armazenados em temperatura ambiente por um período entre 30 e 228 dias.



Figura 3 - Aloenxerto ósseo canino preservado em mel.

3.3 Preparação do implante ósseo

No momento do teste, o segmento ósseo foi retirado do mel e lavado em solução fisiológica. Com a ajuda de uma broca odontológica, retirou-se a cortical da face cranial do segmento, de forma que este ficasse em uma forma de semi-elipse. Em seguida, resto de medula óssea e osso esponjoso também foram retirados. Para se adequar ao tamanho do corpo do ílio, o osso foi serrado cerca de aproximadamente 0,5 cm ou menos a partir da extremidade distal do fragmento. As pontas ósseas foram cortadas e arredondadas com ajuda de uma lima (Figuras 4 e 5).

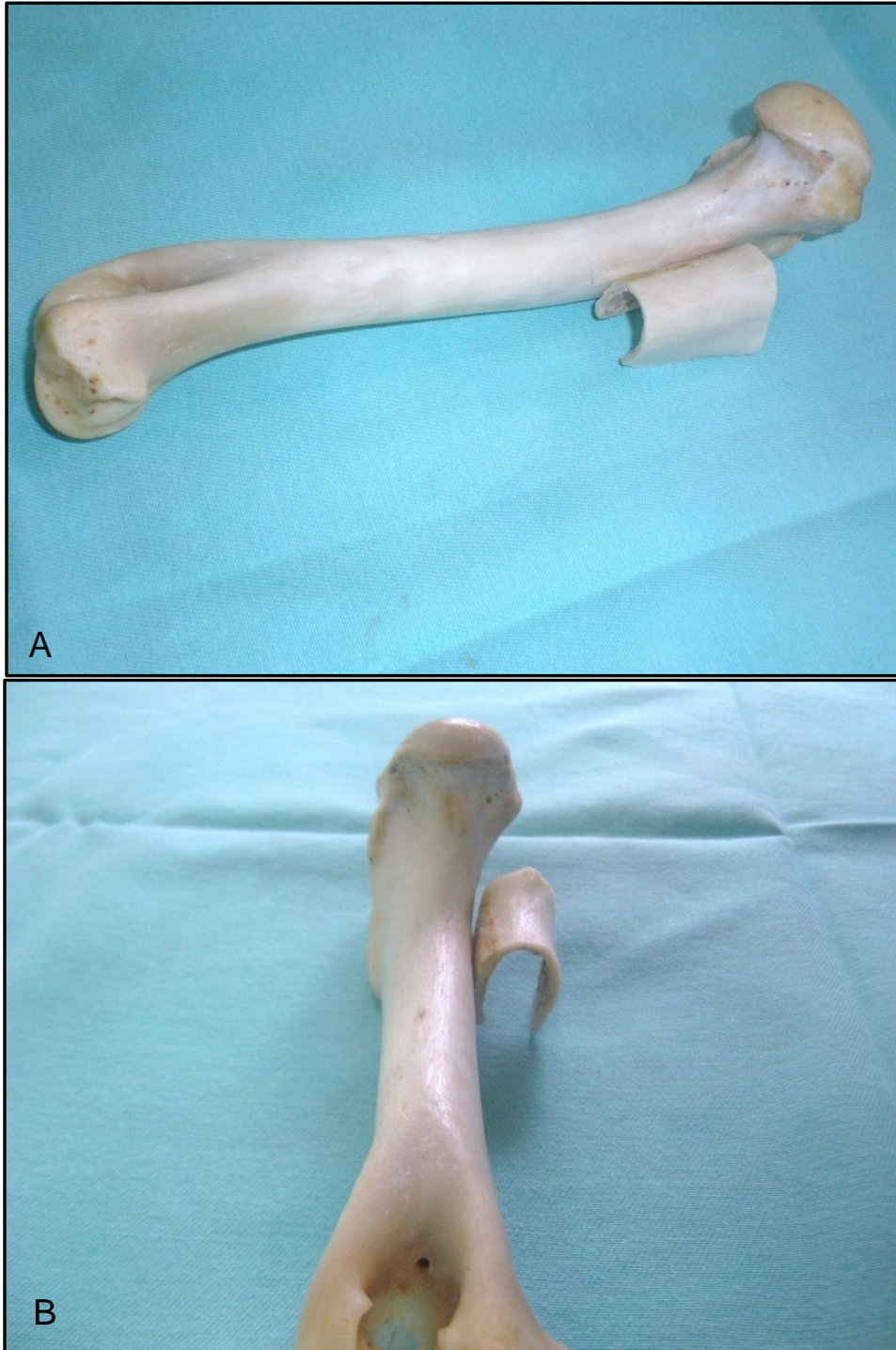


Figura 4 - Demonstração do local de secção óssea para confecção do implante ósseo. A – Fragmento ósseo retirado do úmero de cão. B – Vista de frente.

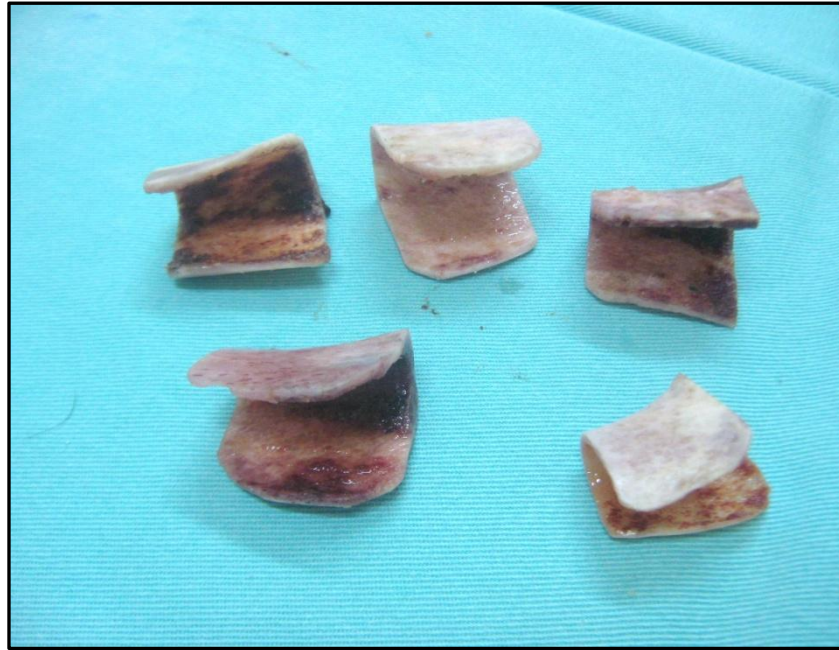

Figura 5 - Implantes ósseos depois da retirada do mel, lavagem com solução fisiológica e confecção.

3.4 Aplicação do implante ósseo

Com ajuda de um auxiliar, a fratura simulada de uma hemipelve, escolhida aleatoriamente, foi mantida reduzida e alinhada. Em seguida, o implante ósseo foi aplicado na superfície dorsal do corpo ílio, abraçando as duas extremidades fraturadas. Com uma broca de 1,5 mm foram feitos dois orifícios paralelos na superfície lateral do implante ósseo, transpassando o corpo do ílio até a superfície medial do implante. Na seqüência, foi inserido um fio de aço inoxidável número 4 através de cada orifício para confecção da hemicerclagem de forma que o nó ficasse na superfície dorsal do implante (Figura 6).

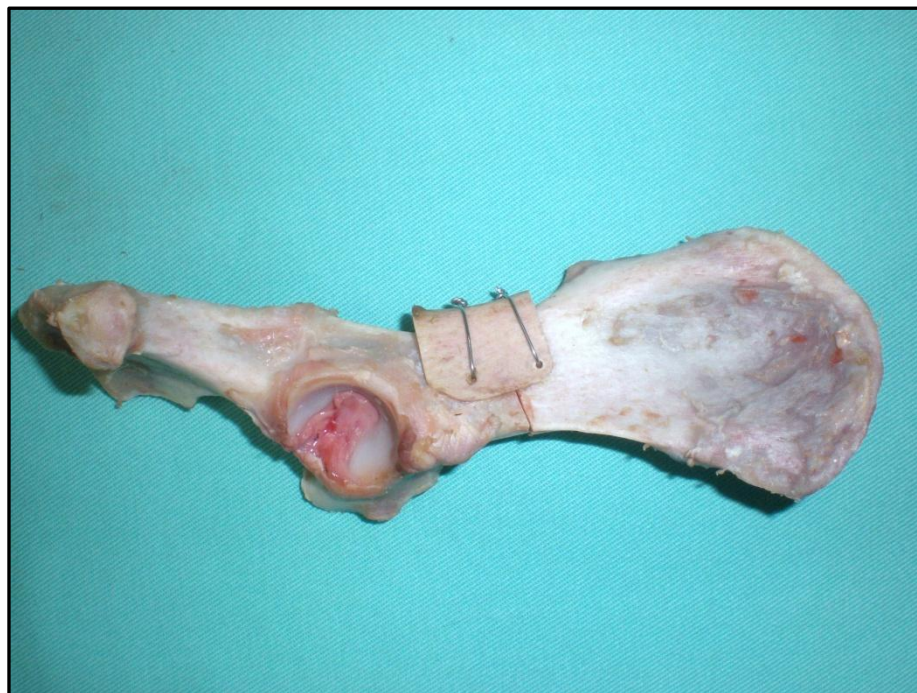

Figura 6 - Implante ósseo usado para estabilização da osteotomia de ílio.

3.5 Aplicação de hemicerclagem do fio de aço usada isoladamente

Na hemipelve contralateral foi feito um orifício em cada fragmento pélvico, horizontalmente paralelos, onde posteriormente foi aplicado fio de aço inoxidável número 4 para confecção de uma hemicerclagem, de modo que o nó ficasse na superfície lateral do ílio (Figura 7).

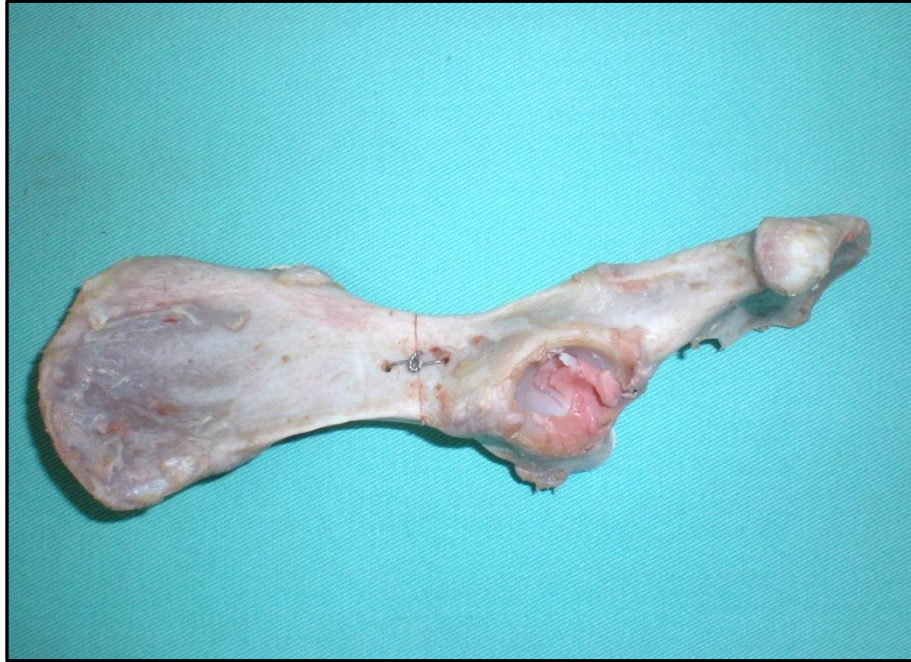

Figura 7 - Aplicação de hemicerclagem de fio de aço em osteotomia de ílio.

3.6 Ensaio biomecânico

O teste de resistência foi realizado no Laboratório de Materiais da Construção Civil (LMCC) desta universidade. Foi utilizada uma prensa de compressão manual da marca Soloteste® (Figura 8) no qual o resultado da resistência da cada método de osteossíntese foi anotado e posteriormente convertido os valores em Kgf por meio da fórmula fornecida pelo setor de Engenharia, conforme, $C = C1 \times g$, onde C = carga [Newton], $C1$ = kgf [quilograma força], g = aceleração da gravidade [m/s^2]. Foi estabelecido que o momento de interromper a força de flexão e aferir o valor obtido seria quando a fenda de fratura atingisse a metade do valor da largura do corpo do ílio, ou quando aparecesse o primeiro sinal de fissura ou quebra do implante por impactação da carga aplicada. A largura do corpo do ílio de cada hemipelve foi medida com um paquímetro anteriormente ao teste. Para saber a força máxima que cada método poderia suportar, após as aferições estabelecidas, todos os métodos foram testados até a falha total. Os modos de TMLI (tração até a metade da largura do ílio) e falha foram determinados à partir de observações feitas durante o teste e inspeção de cada amostra. Para ter uma adequada acomodação da hemipelve na prensa e evitar seu deslizamento durante o teste de flexão, foram elaborados dois

suportes de madeira onde em um deles havia uma fenda com leve inclinação para que a região da asa do ílio se encaixasse corretamente (Figuras 8 e 9). A aplicação da força foi no sentido dorso-ventral. Durante os testes, a marcação dos valores obtidos na prensa se deu por meio da observação de um manômetro analógico acoplado à mesma.



Figura 8 - Prensa de compressão manual e suporte de madeira para adequada acomodação da hemipelve para o teste de flexão.

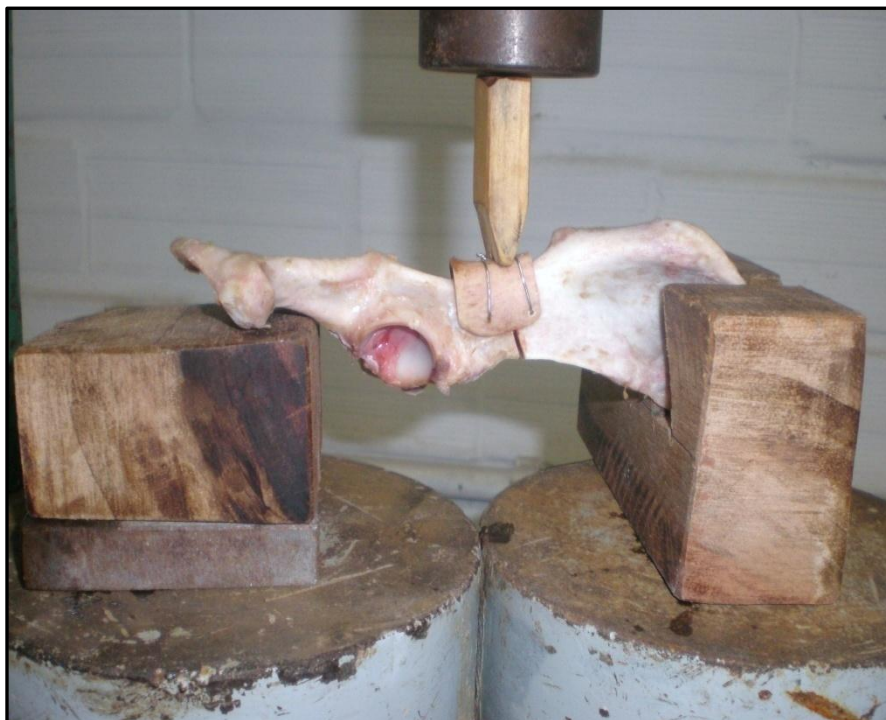


Figura 9 - Vista aproximada do suporte de madeira usado no teste de flexão.

3.7 Avaliação estatística

Os resultados obtidos foram estatisticamente avaliados por Análise de Variância (ANOVA) e teste F. Os dados foram interpretados, após a transformação em raiz quadrada, pelo programa SAS versão 9.1 (SAS 2003), e o nível crítico de significância foi de 5 % ($P > 0,05$). O delineamento adotado foi o inteiramente casualizado com 13 repetições.

4 RESULTADOS

4.1 Coleta e preservação

As pelves usadas, independente do tamanho, idade do doador, e o modo de preservação das mesmas, foram adequados para a construção dos protótipos, pois mantiveram rigidez óssea normal. Este fato foi observado ao serrar os ossos para confecção da fratura.

Os segmentos ósseos preservados em mel, nos diferentes períodos de conservação, apresentaram aspecto satisfatório, não evidenciando quaisquer sinais de fissuras ou rachaduras, mantendo a rigidez óssea durante o ato de serrar e perfurar. Alguns segmentos ósseos tinham resquício de osso esponjoso na parte proximal, este se apresentou mais frágil, sendo facilmente cortado, porém não interferiram no resultado final, pois todas as hemicerclagens foram feitas na parte cortical do segmento.

4.2 Preparação e aplicação do implante ósseo

A preparação do implante ósseo foi de fácil execução. O momento mais trabalhoso foi a retirada da cortical na face cranial do segmento, demandando um pouco de prática para minimizar o tempo de confecção do segmento. O tamanho do implante ósseo em geral foi o mesmo da hemipelve receptora, ou seja, um implante ósseo retirado de um animal de 20 quilos serviu em uma pelve retirada de um animal do mesmo peso.

Observou-se que a face lateral do implante ósseo possui a superfície mais lisa e regular que a medial, apresentando melhor encaixe quando colocado na borda lateral do corpo do ílio. Portanto, o segmento ósseo deve ser colocado com sua extremidade proximal voltada para o lado do acetábulo da pelve. Isto é de fácil diferenciação, pois a extremidade proximal em geral é mais larga.

O tamanho e a configuração do implante ósseo influenciaram com relação à estabilidade da fratura. Quanto maior a altura externa e menor a espessura interna do osso, melhor foi a estabilidade (Figura 10). Porém, nenhum implante ósseo foi capaz de promover 100% de estabilidade. O afastamento entre os fragmentos ósseos foi de 2 mm em média. Os orifícios realizados no implante ósseo e no corpo do ílio foram feitos simultaneamente, introduzindo-se em seguida o fio de aço. Esta manobra reduziu o tempo e facilitou a confecção da hemicerclagem.

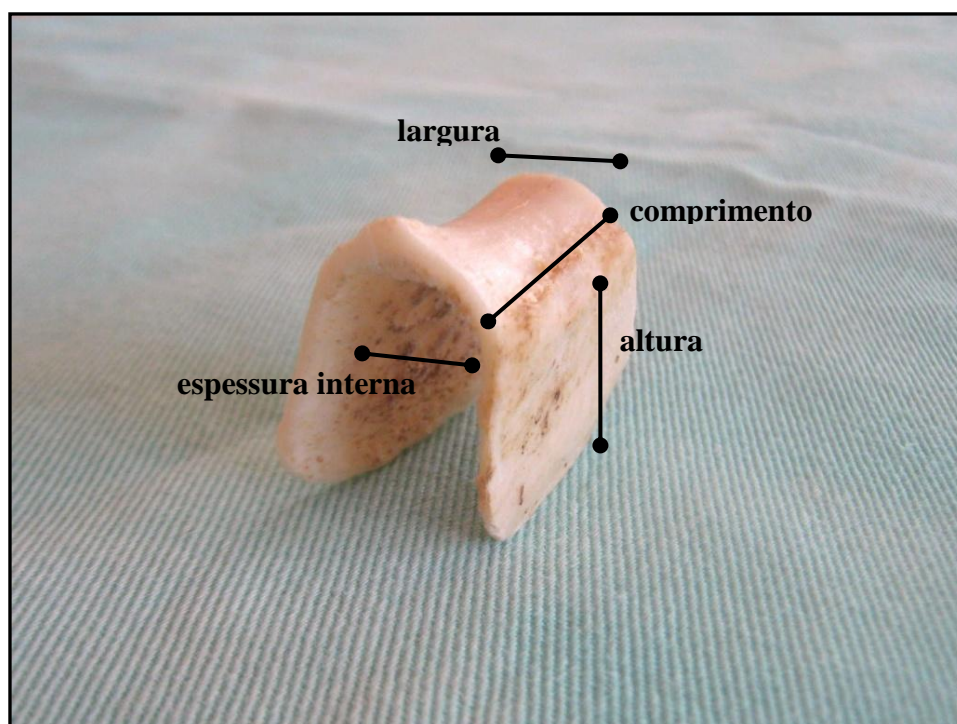


Figura 10 - Demonstração dos parâmetros de mensuração do implante ósseo.

4.3 Aplicação da hemicerclagem de fio de aço

A aplicação da hemicerclagem de fio de aço foi de fácil execução, necessitando de pouco tempo para sua confecção. Este método promoveu estabilidade à fratura.

4.4 Ensaio biomecânico

A força de flexão necessária para a tração da fenda da fratura até a metade da largura do ílio foi significativamente maior ($P= 0,03$) para hemipelves que foram estabilizadas com implante ósseo (média \pm SD: $16,54 \pm 5,29$ kgf) do que nas hemipelves estabilizadas com hemicerclagem de fio de aço usada isoladamente (média \pm SD: $12,54 \pm 4,01$ kgf). A força aplicada para falhar foi também estatisticamente maior ($P= 0,002$) para as hemipelves que foram estabilizadas com implante ósseo (média \pm SD: $20,16 \pm 7,3$ kgf) do que nas que foram estabilizadas com hemicerclagem de fio de aço usada isoladamente (média \pm SD: $12,54 \pm 4,01$ kgf) (Tabela 1 e gráfico 1).

Tabela 1 – Comparação biomecânica da resistência das hemipelves estabilizadas com implante ósseo em relação às hemipelves estabilizadas com hemicerclagem de fio de aço usada isoladamente.

Pelve	Tração até ½ largura do ílio		Falha	
	Implante ósseo (kgf)	Hemicerclagem (kgf)	Implante ósseo (kgf)	Hemicerclagem (kgf)
1	20	17	20	17
2	16	13	16	13
3	13	08	21	08
4	14	13	16	13
5	13	08	13	08
6	27	13	38	13
7	09	12	24	12
8	11	08	11	08
9	20	10	22	10
10	21	12	25	12
11	22	19	24	19
12	11	20	11	20
13	18	10	21	10
Média	16,54	12,54	20,16	12,54
Desvio padrão	5,29	4,01	7,3	4,01

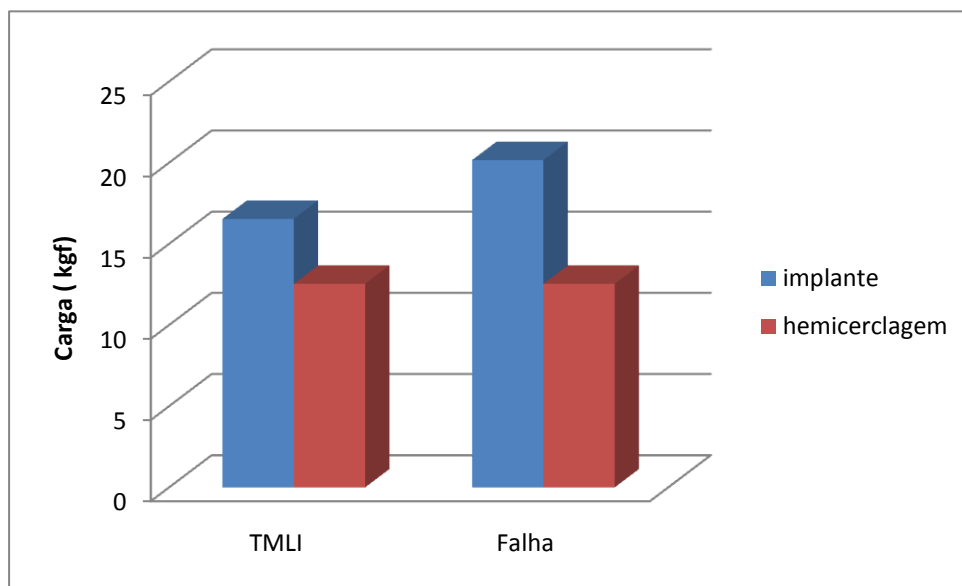


Gráfico 1 - Comparação dos valores de TMLI (Tração até metade da largura do ílio) e Falha nos protótipos com implante ósseo e hemicerclagem de fio de aço.

Dez das hemipelvas estabilizadas com implante ósseo falharam por quebra do implante, duas falharam por rompimento do osso pela ação do fio de aço até o foco de fratura e uma pela quebra do fio de aço. Nove das hemipelvas estabilizadas com hemicerclagem de fio de aço falharam por quebra no nó da hemicerclagem. Em duas houve deslocamento acentuado da fenda de fratura sem quebra da hemicerclagem e em duas houve rompimento do osso até o foco de fratura. Os modos de falhas estão ilustrados no quadro 1 e figuras 11 e 12.

Quadro 1 – Demonstração do modo de falha do implantes nos protótipos testados.

Modo de Falha dos Implantes		
Pelve	Implante ósseo	Hemicerclagem
1	superfície dorsal	nó
2	superfície dorsal	nó
3	superfície lateral	nó
4	superfície lateral	nó
5	superfície dorsal	ruptura do osso até o foco de fratura
6	ruptura do osso até foco de fratura	nó
7	quebra do fio de aço no orifício do osso	deslocamento acentuado da fenda
8	superfície dorsal	deslocamento acentuado da fenda
9	superfície lateral	nó
10	ruptura do osso até foco de fratura	nó
11	superfície dorsal	nó
12	superfície dorsal	nó
13	superfície dorsal	ruptura do osso até o foco de fratura

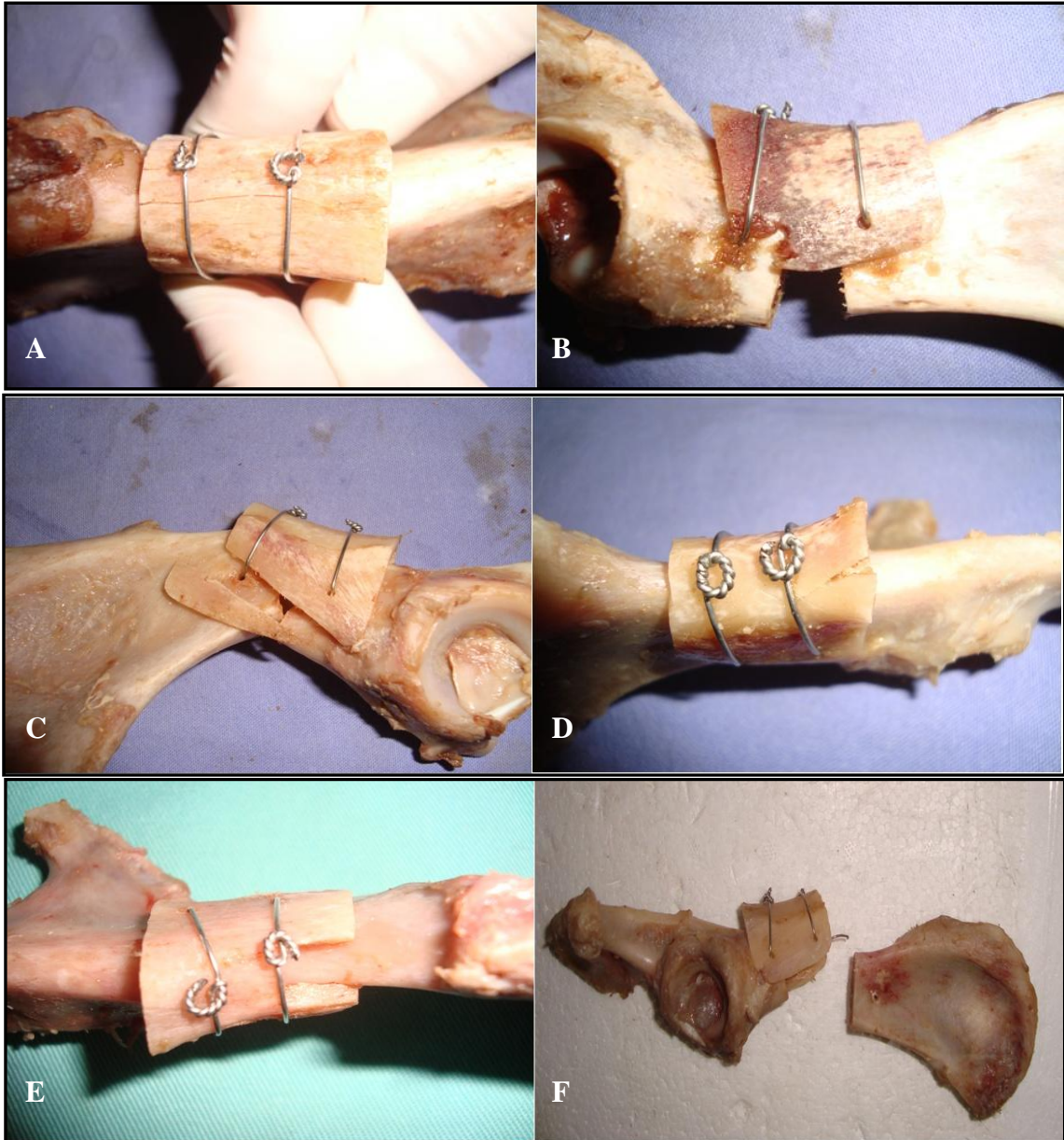


Figura 11 - Demonstração do modo de falha dos protótipos fixados com implante ósseo. A – Fissura na superfície dorsal do implante. B e C – Ruptura na superfície ventral do fragmento. D e E – Ruptura na superfície dorsal do fragmento. F – Ruptura do fio de aço.

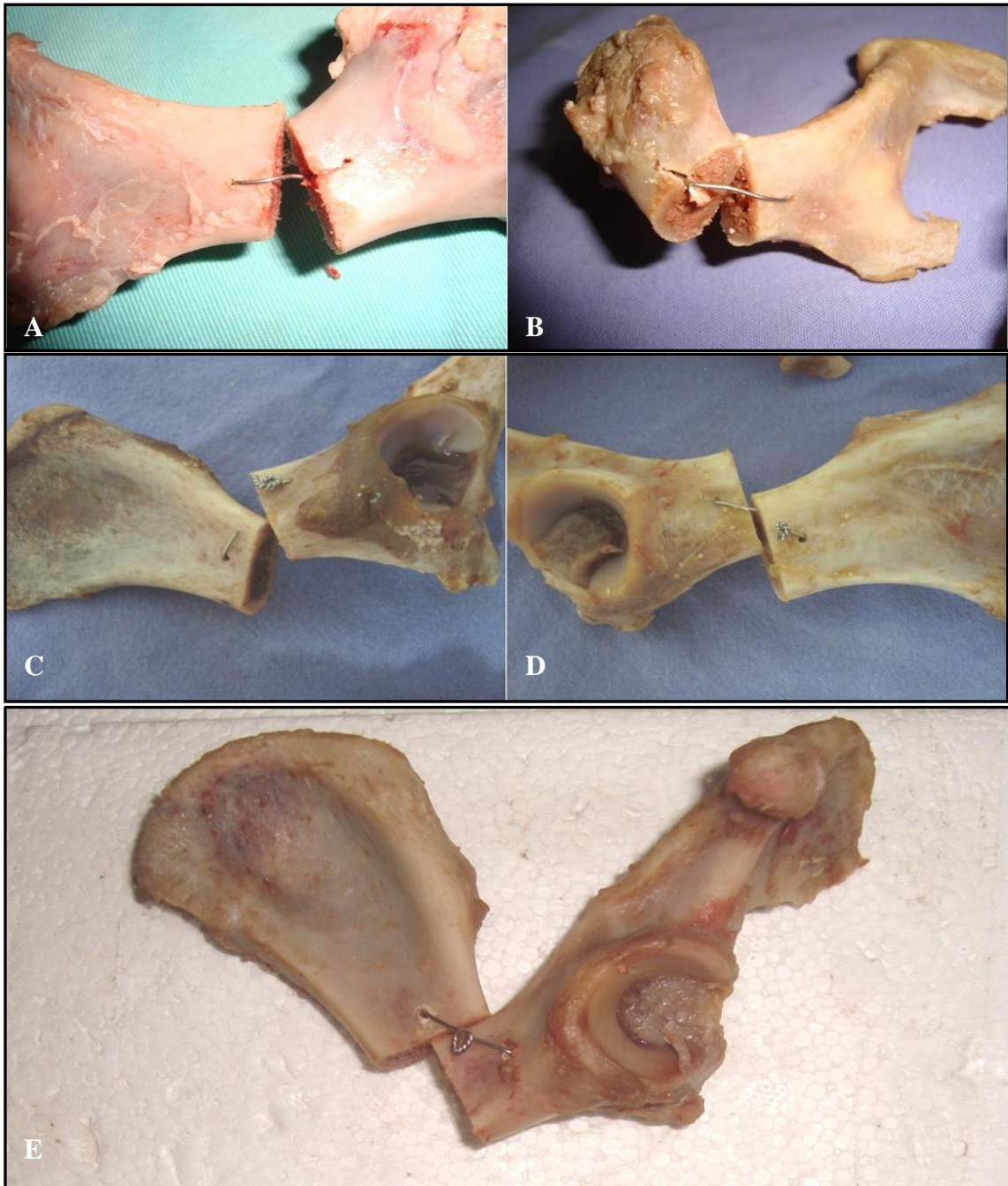


Figura 12 - Demonstração do modo de falha dos protótipos fixados com hemicerclagem de fio de aço.
 A e B – Ruptura do osso até o foco de fratura. C e D – Ruptura do nó da hemicerclagem. E –
 Deslocamento acentuado da fenda de fratura.

Das treze hemipelvas, sete foram fixadas com implante ósseo do lado direito e seis do lado esquerdo, e as hemicerclagens usadas isoladamente nas hemipelvas contralaterais. Não houve diferença estatística com relação ao lado utilizado.

5 DISCUSSÃO

O tratamento das fraturas pélvicas pode ser conservador, mas muitas vezes resultam em sub-ótimo ou inaceitável função a longo prazo se os segmentos da fratura estão substancialmente deslocados (HOULTON & DYCE, 1994; FITZPATRICK et al., 2008). Fraturas ilíacas são satisfatoriamente estabilizadas por placas e parafusos, tendo como falha o afrouxamento do parafuso, quebra da placa e aplicação inadequada do implante (BRESHEARS et al., 2004).

Este estudo analisou o uso de implante ósseo cortical alógeno preservado em mel em fraturas de ílio, e avaliou biomecanicamente sua rigidez, comparando-a com o uso de hemicerclagem de fio de aço usado isoladamente.

Os enxertos corticais possuem rigidez e resistência que permitem sua utilização como uma placa de osso no restabelecimento da continuidade óssea (DENNY & BUTTERWORTH, 2006). Este tipo de implante não aporta células viáveis, mas permite a osteocondução, que é o processo pelo qual o enxerto atua como arcabouço para formação de osso novo (AMARAL et al., 1994). A maioria dos enxertos morre e é gradualmente removido e substituído por células mesenquimais do leito hospedeiro que se diferenciarão e formarão osteoblastos e osteoclastos. Sua capacidade osteoindutora é discutível (AMARAL et al., 1994; DENNY & BUTTERWORTH, 2006).

É importante a escolha do meio de preservação do enxerto ósseo, pois dependendo do método escolhido, podem ocorrer alterações nas propriedades biomecânicas do osso. A análise da resistência de ossos conservados para utilização futura em implantes é de extrema importância, já que esse material deve proporcionar adequado suporte estrutural (AMENDOLA, 2007).

A justificativa para a utilização do mel como meio de preservação foi baseado em estudos prévios relatados por AMENDOLA (2001), GAIGA (2002), ALIEVI (2006) e FERREIRA et al. (2008). Estes autores relatam que o mel proporciona um adequado meio de preservação de ossos, pois mantém o grau de rigidez óssea apropriado, reduz a resposta inflamatória tanto para aloenxertos como para xenoenxertos e mantém os implantes ósseos livres de contaminação.

Teste biomecânico de estruturas de forma irregular como a pelve é problemático (VANGUNDY et al., 1988; FITZPATRICK et al., 2008). Já que várias

fraturas pélvicas recuperam-se sem tratamento cirúrgico, a força e rigidez necessária de um sistema de fixação ilíaca são desconhecidas (VANGUNDY et al., 1988). Autores têm utilizado comparações similares de rigidez entre sistemas de implantes em pelves caninas para elucidar as características biomecânicas relativas de vários métodos de fixação (VANGUNDY et al., 1988, STUBBS et al., 1998; LANZ et al., 1999; FITZPATRICK et al., 2008).

O implante ósseo usado neste experimento foi projetado para proporcionar uma alternativa biodegradável na redução anatômica e estabilidade de fraturas ilíacas. O teste biomecânico utilizado para este sistema de fixação foi importante na avaliação da eficiência do método.

A habilidade de um composto de osso-implante de sustentar a aplicação de força cíclica fisiológica é tão importante quanto uma única aplicação de força no ponto da fratura (VANGUNDY et al., 1988).

A escolha do implante ósseo usado em relação à hemipelve receptora foi baseada no peso aproximado de ambos os ossos e pela inspeção visual. Alguns fatores como altura externa e espessura interna influenciaram na estabilidade da fratura. O osso é um material de natureza biológica e como tal, suas propriedades físicas variam amplamente de amostra a amostra (RHO et al., 1998). Entretanto, por mais alto que fosse o implante, e menor fosse a espessura interna, não foi possível alcançar estabilidade da fratura.

A instabilidade foi observada em geral com uma fenda de 2 mm entre os fragmentos ósseos, proporcionando portanto uma cicatrização óssea indireta. Além disso, a região possui um forte suporte muscular, melhorando a estabilidade do método e favorecendo a cicatrização. Fraturas pélvicas irão proceder para a união com menor estabilização rígida do que fraturas de ossos longos, e a restauração do diâmetro do canal pélvico adequado são mais importantes do que redução anatômica precisa (BETTS, 1998; FITZPATRICK et al., 2008). A musculatura pélvica abundante oferece suporte mecânico intrínseco e um ambiente que promove união da fratura (PIERMATTEI & FLO, 1999; FITZPATRICK et al., 2008).

A utilização de hemicerclagem com fio de aço como meio de fixação para essas fraturas foi escolhido para comparação pois é a técnica comumente utilizada. Fios de cerclagem são utilizados para manter a redução de fragmentos da fratura. Para fazer isso com sucesso, eles devem resistir às cargas a que são submetidos no osso fraturado (ROE, 1997). Suas habilidades em resistir a estas cargas são

relatadas como tensão gerada durante a sua torção, compressão das superfícies dos fragmentos e a segurança do nó (ROE, 1997). Hemicerclagem de fio de aço é freqüentemente usada em fraturas de pelve por ser de fácil aquisição e baixo custo em relação às placas ósseas.

A aplicação da hemicerclagem de fio de aço nos protótipos foi de fácil execução. Porém, *in vivo*, o ato de passar o fio no sentido latero-medial e depois retornar é dificultado pelo rico suporte muscular da região. A redução da fratura utilizando fio de aço proporcionou maior estabilidade em relação ao uso do implante ósseo. Entretanto, esta estabilidade observada *ex vivo* não é a mesma observada *in vivo*, onde freqüentemente ocorre deslocamento dos fragmentos ósseos logo após o procedimento cirúrgico, sendo observada até mesmo em radiografias de pós-operatório imediato.

A opção pela aplicação de duas hemicerclagens com o nó voltado para a superfície dorsal do implante foi feita para facilitar a aplicação do método, pois a passagem do fio em ambas corticais é feita em uma única vez. Este fato deverá ser importante quando usado *in vivo*.

Nos dois métodos de fixação, a força de flexão foi aplicada diretamente sobre o local da fratura, ocorrendo compressão na face dorsal da osteotomia e distração na face ventral dos segmentos ilíacos. No osso submetido à flexão desenvolvem-se tensões de tração e compressão, mas o início da fratura ocorre na região tracionada, haja isto que a resistência à tração do osso é menor que a resistência à compressão (DINGEE, 2005). Como a tração da fenda iniciava logo após o início da aplicação da carga, foi estipulado que o momento de interromper a carga seria quando esta fenda atingisse metade da largura do ílio correspondente.

Os protótipos mais resistentes foram aqueles fixados com implante ósseo, tanto para a fenda atingir metade da largura do ílio como para falhar. O tecido ósseo, como todo tecido conjuntivo, é formado por células, fibras e substância fundamental, porém seus componentes extracelulares apresentam-se calcificados, tornando-o um dos tecidos mais resistentes do corpo (AMARAL et al., 1994).

De treze espécimes fixados com implante ósseo, cinco falharam antes da fenda de fratura atingir metade da largura do ílio e oito falharam com aplicação máxima da carga. Os modos de falha foram tanto nas superfícies dorsais como ventrais do implante. Em dois espécimes ocorreu ruptura do osso até o foco de fratura. Isto pode ter ocorrido devido às diferenças naturais das propriedades físicas

que cada osso possui (RHO et al., 1998). Um espécime falhou por ruptura do fio de aço. Provavelmente ocorreu fadiga do fio de aço pela manipulação excessiva na hora da confecção do espécime.

Já nos modelos fixados com fio de aço, nove falharam antes de a fenda atingir metade da largura do ílio. Todos estes modelos falharam por ruptura no nó da hemicerclagem. Em dois modelos ocorreu ruptura do osso até o foco de fratura. Em dois modelos, após a mensuração da fenda até o limite estipulado, ocorreu deformação excessiva desta, porém sem aumento da carga aplicada. Este fato pode ser explicado pela diferença de tamanho entre a hemipelve usada no teste e espessura do fio de aço utilizado, pois esta deformação ocorreu em pelves menores.

Há muitos fatores que influenciam o sucesso da reparação da fratura onde a cerclagem é usada. Estes incluem a configuração das congruências das fraturas, número de cerclagens aplicadas e a habilidade da cerclagem em resistir às forças aplicadas (ROE, 1997).

É fato conhecido que um material implantado cirurgicamente em um ser vivo será submetido a diversos esforços, tais como tração, rotação, estiramento, deslizamento, compressão, entre outros. Sendo assim, é importante que o cirurgião saiba que sua técnica preconizada apresentará além de boa aceitação, também condições estruturais adequadas. Por isso, a importância do uso de testes biomecânicos em materiais e técnicas que serão respectivamente implantados e aplicados em animais (DALLABRIDA et al., 2005).

O suporte de madeira usado na montagem das hemipelves para os ensaios permitiu deslocamento do osso conforme a força foi sendo aplicada, sem deslize da peça no suporte. Para que não houvesse deslocamento da peça, reparos de metal ou cerâmica foram usados para dar maior rigidez à hemipelve no suporte. Algumas hemipelves não foram bem estabilizadas, ocorrendo deslize das mesmas. Neste caso, o resultado deste teste foi excluído da análise, assim como os dados da hemipelve contralateral.

Outros tipos de suporte para teste semelhante, como o encaixe rígido do ílio em cimento ou resina podem diminuir mais precisamente as forças de dobramento em que a pelve é submetida *in vivo*, porém, estudos prévios não encontraram diferenças atribuídas para uma ou outra técnica de montagem em relação ao teste biomecânico comparativo das técnicas de reparo de osteotomia acetabular (VANGUNDY et al., 1988; STUBBS et al., 1998; FITZPATRICK et al., 2008).

Apesar do modelo usado não simular precisamente a aplicação da força fisiológica, onde o valor final da força aplicada provavelmente seria menor, acredita-se que o desenho permitiu comparação válida entre os dois métodos de estabilização. Considerando que a carga necessária para falhar pode ter um significado clínico limitado por causa dano prévio da redução da osteotomia, características biomecânicas de construções osso-implante são comumente relatadas e permitem comparações entre técnicas de fixação submetidas a testes de metodologias semelhantes (STUBBS et al., 1998).

A instabilidade do uso de implante ósseo foi uma limitação do estudo. Porém, a redução anatômica não pode ser sempre atingida em situações clínicas no qual placas são usadas para estabilizar fraturas ilíacas e osteotomias (BRESHEARS et al., 2004; FITZPATRICK et al., 2008). A fixação associada teria provavelmente aumentado a estabilidade biomecânica das hemipelvas com implante ósseo neste estudo, pois a superfície ventral do ílio é a superfície de tensão (VANGUNDY et al., 1988). A confecção de uma segunda hemicerclagem nos fragmentos ventrais do ílio ajudaria na estabilização da fratura, porém, o objetivo deste estudo foi utilizar apenas um método de fixação em fraturas de ílio. Segundo VANGUNDY et al. (1988) e FITZPATRICK et al. (2008), tem sido dada maior importância ao número máximo de córtices ancoradas do que o tamanho de placa em relação à força de resistência atuando sobre fraturas ilíacas. Outra opção de fixação do implante ósseo seria a confecção do nó da hemicerclagem situado na superfície ventral do ílio. Esta técnica não foi adotada, pois haveria a possibilidade do fio de aço migrar para o foco de fratura. Com o uso de parafusos no lugar da hemicerclagem de fio de aço provavelmente se alcançaria maior estabilidade do método, esta é uma alternativa viável e pode ser testada em experimentos futuros.

Apesar de a hemipelva contralateral servir como controle intrínseco para análises estatísticas comparativas neste estudo, variações de tamanho e conformação pélvica, assim como a aplicação dos implantes ósseos, contribuiu para o grande desvio padrão no presente estudo.

Uma vantagem do uso de implante ósseo em relação a outros métodos de fixação ilíaca como placas e parafusos, é a diminuição considerável do custo do implante. Outra questão importante é que por se tratar de um implante ósseo cortical alógeno é provável que ocorra a integração do implante à fratura, formando um suporte extra para a consolidação desta.

6 CONCLUSÃO

Diante dos resultados apresentados conclui-se que:

- O uso de implante ósseo cortical alógeno preservado em mel é uma alternativa viável para imobilização de fraturas ilíacas, embora apresente instabilidade.
- O uso de hemicerclagem de fio de aço usada isoladamente promove estabilidade em fraturas ilíacas *ex vivo*.
- A fixação de osteotomia ilíaca com o uso de implante ósseo cortical alógeno canino apresenta maior resistência frente à força de flexão em relação ao método utilizando hemicerclagem de fio de aço usada isoladamente.
- Recomendam-se estudos experimentais *in vivo* da utilização de implante ósseo cortical alógeno preservado em mel como métodos de osteossíntese de pelve em cães, antes de ser indicada para a rotina cirúrgica veterinária.

REFERÊNCIAS

ALIEVI, M. M. **Implante ósseo cortical alógeno conservado em mel na reconstrução de falha óssea diafisária em fêmur de cães.** 2006. 88 f. Tese (Doutorado em Medicina Veterinária) – Universidade Federal de Santa Maria, Santa Maria, 2006.

AMARAL, D. M.; MENDONÇA, V. O.; LAURINO, L. B. **Patologia óssea – fundamentos.** São Paulo: Fundação BYK, 1994. 203 p.

AMENDOLA, G. F. **Correção de defeito ósseo femoral em cães utilizando implante ósseo cortical homólogo conservado em mel.** 2001. 46 f. Dissertação (Mestrado em Medicina Veterinária) – Universidade Federal de Santa Maria, Santa Maria, 2001.

AMENDOLA, G. F. **Aspectos biomecânicos, bacteriológicos e micológicos de diáfises femorais caninas conservadas em glicerina a 98% ou mel.** 2007. 100 f. Tese (Doutorado em Medicina Veterinária) – Universidade Federal de Santa Maria, Santa Maria, 2007.

_____ et al. Aspectos biomecânicos compressivos de diáfises femorais caninas conservadas em glicerina a 98% ou mel. **Ciência Rural**, Santa Maria, v. 38, n. 5, p. 1341-1345, ago. 2008.

ANDERSON, G. M. et al. The effect of plate luting on reduction accuracy and biomechanics of acetabular osteotomies stabilized with 2.7-mm reconstruction plates. **Veterinary Surgery**, Philadelphia, v. 31, n. 1, p. 3-9, Jan. 2002.

BENTO, D. A. **Análise da resistência mecânica de implantes de osso – um enfoque numérico e experimental.** 2003. 157 f. Dissertação (Mestrado em Engenharia Mecânica) – Universidade Federal de Santa Catarina, Florianópolis, 2003.

BETTS, C. W. Fraturas pélvicas. In: SLATTER, D. **Manual de cirurgia de pequenos animais.** 2. ed. São Paulo: Manole, 1998. v. 2, cap. 34, p. 2094-2112.

BRESHEARS, L. A. et al. The radiographic evaluation of repaired canine ilial fracture (69 cases). **Veterinary and Comparative Orthopaedics and Traumatology**, Stuttgart, v. 17, n. 2, p. 64-72, Feb. 2004.

BROWN, K. L. B.; CRUESS, R. L. Bone and cartilage transplantation in orthopaedic surgery. **The Journal of Bone and Joint Surgery**, London, v. 64-A, n. 2, p. 270-279, Feb. 1982.

CASTANIA, V. A. **Enxerto córtico-exponjoso homogêneo processado quimicamente e esterilizado em óxido de etileno, em cães – análise mecânica e estudo da integração por meio de radiografias**. 2002. 54 f. Dissertação (Mestrado em Bioengenharia) – Universidade de São Paulo, Ribeirão Preto, 2002.

COSTA, J. L. O. **Reconstrução de grande falha óssea com enxerto cortical alógeno conservado em glicerina, fixado com placa e parafusos de aço inoxidável da série 304. Estudo experimental em cães (*Canis familiaris*)**. 1996. 100 f. Dissertação (Mestrado em Medicina Veterinária) – UNESP, Jaboticabal, 1996.

DALLABRIDA, A. L. et al. Análise biomecânica ex vivo de dois métodos de osteossíntese de fratura diafisária transversal em fêmur de cães. **Ciência rural**, Santa Maria, v. 35, n. 1, p. 116-120, jan./fev. 2005.

DECAMP, C. E. Principles of pelvic fracture management. **Seminars in Veterinary Medicine and Surgery (Small Animal)**, Philadelphia, v. 7, n.1, p. 63-70, Feb. 1992.

DEL CARLO, R. J. et al. Aloenxertos ósseos caninos diferentemente preservados. **Revista Brasileira de Ciência Veterinária**, Niterói, v. 6, n. 3, p. 121-126, set./dez. 1999.

DENNY, H. R.; BUTTERWORTH, S. J. **Cirurgia ortopédica em cães e gatos**. São Paulo: Roca, 2006. 496 p.

DINGEE, F. **Análise da influência dos tratamentos de liofilização, esterilização e rehidratação nas propriedades mecânicas do osso cortical bovino**. 2005. 53 f. Monografia (Graduação em Engenharia de Materiais) – Universidade Federal de Santa Catarina, Florianópolis, 2005.

DUELAND, R. T. et al. Cryopreserved Intercalary bone allografts: early experience (1975-1980) in eight canine cases. **Journal of the American Animal Hospital Association**, Lakewood, v. 25, n. 3, p. 305-316, May/Jun. 1989.

FERREIRA, M. P. et al. Comparação de enxerto ósseo cortical autógeno e implante ósseo cortical alógeno conservado em mel na substituição de segmento diafisário do fêmur de gatos domésticos. In: CONGRESSO BRASILEIRO DE MEDICINA VETERINÁRIA, 35., 2008, Gramado. **Anais eletrônicos...** Gramado: CONBRAVET, 2008. Disponível em: <<http://www.sovergs.com.br/conbravet2008/anais/cd/resumos/R0304-1.pdf>> Acesso em: 25 jan. 2010.

FITZPATRICK, N.; LEWIS, D.; CROSS, A. A biomechanical comparison of external skeletal fixation and plating for the stabilization of ilial osteotomies in dogs. **Veterinary and Comparative Orthopaedics and Traumatology**, Stuttgart, v. 21, n. 4, p. 349-357, 2008.

FOSSUM, T. W. **Cirurgia de pequenos animais**. São Paulo: Roca, 2002. 1335 p.

GAIGA, L. H. **Osteossíntese de úmero por xenoenxerto ósseo preservado em glicerina a 98% ou mel em pombos domésticos (*Columba Livia*)**. 2002. 45 f. Dissertação (Mestrado em Medicina Veterinária) – Universidade Federal de Santa Maria, Santa Maria, 2002.

GREENWOOD, D. Honey for superficial wounds and ulcers. **The Lancet**, London, v. 341, n. 8837, p. 90-91, Jan. 1993.

HARDIE, R. J. et al. Biomechanical Comparison of two plating techniques for fixation of acetabular osteotomies in dogs. **Veterinary Surgery**, Philadelphia, v. 28, n. 3, p.148-153, May. 1999.

HENRY, W. B. A method of bone plating for repairing iliac and acetabular fractures. **The Compendium on Continuing Education for the Practicing Veterinarian**, Trenton, v. 7, n. 11, p. 924-940, Nov. 1985.

HOULTON, J.; DYCE, J. Tratamiento de las fracturas pélvicas em perros y gatos. **Waltham Focus**, v. 4, n. 2, 1994.

INNES, J.; BUTTERWORTH, S. Decision making in the treatment of pelvic fractures in small animals. **In Practice**, v. 18, n. 5, p. 215-221, May. 1996.

LANZ, O. I. et al. A biomechanical comparison of screw and wire fixation with and without polymethymethacrylate re-enforcement for acetabular osteotomy stabilization in dogs. **Veterinary Surgery**, Philadelphia, v. 28, n. 3, p. 161-170, May. 1999.

LUCAS, S. S. et al. Avaliação biomecânica de três métodos de conservação de ossos para enxerto. In: SEMINÁRIO INTERINSTITUCIONAL E ENSINO, PESQUISA E EXTENSÃO, 6., MOSTRA DE INICIAÇÃO CIENTÍFICA DA UNICRUZ, 4., 2001, Cruz Alta. **Anais...** Cruz Alta: UNICRUZ, 2001.

MACEDO, C. A. S. et al. Comparação da resistência à compressão do osso bovino congelado e liofilizado. **Revista Brasileira de Ortopedia**, Rio de Janeiro, v. 34, n. 9/10, p. 529-534, set./out. 1999.

MARTINS, C. A. Q. **Comportamento biomecânico do reparo ósseo nos biomateriais de origem bovina**. 2001. 70 f. Dissertação (Mestrado em Ciências do Movimento Humano) – Universidade do Estado de Santa Catarina, Florianópolis, 2001.

MELLO, H. D. **Abelhas, mel e saúde ou reino fabuloso das abelhas**. Porto Alegre: La Salles, 1973. 172 p.

MILLIS, D. L.; MARTINEZ, S. A. Enxertos ósseos. In: SLATTER, D. **Manual de cirurgia de pequenos animais**. 3. ed. Barueri: Manole, 2007. v. 2, cap.133, p. 1875-1890.

MOHAN, M.; VERMA, S. K.; MUKHERJEE, G. Preservation of cornea in honey. **Indian Journal of Ophthalmology**, v. 28, n. 4, p. 211-214, Jan. 1981.

PAYNE, J. T. Selecting a method for managing pelvic fractures in dogs and cats. **Veterinary Medicine**, v. 88, n. 10, p. 969-973, Oct. 1993.

PEREIRA, P. C. M. et al. Use of honey as nutritional and therapeutic supplement in the treatment of infectious diseases. **Journal of Venomous Animals and Toxins**, Botucatu, v. 1, n. 2, 1995. Disponível em: <http://www.scielo.br/scielo.php?script=sci_arttext&pid=S0104-79301995000200006&lng=pt&nrm=iso> Acesso em: 26 jan. 2010.

PHILLIPS, L.; PARKER, R. B.; BLOOMBERG, M. S. Cortical bone allografts. **The Compendium on Continuing Education for the Practicing Veterinarian**, Princeton, v. 10, n. 10, p. 1167-1174, Oct. 1988.

PIERMATTEI, D. L.; FLO, G. L. **Manual de ortopedia e tratamento das fraturas dos pequenos animais**. 3. ed. São Paulo: Manole, 1999. 694 p.

PINTO JUNIOR, H. S. **Utilização de enxerto ósseo cortical homólogo preservado em tintura de iodo a 2% na reparação de fraturas cominutivas de ossos longos em cães.** 1995. 75 f. Tese (Doutorado em Cirurgia Veterinária) – Universidade de São Paulo, São Paulo, 1995.

POSTMES, T.; BOGAARD, A. E.; HAZEN, M. Honey for wounds, ulcers, and skin graft preservation. **The Lancet**, London, v. 341, n. 8847, Mar. 1993.

RAHAL, S. C. et al. Métodos de fixação de fraturas mandibulares em cães: resistência mecânica à compressão. **Ciência Rural**, Santa Maria, v. 28, n. 3, p. 431-434, jul./set. 1998.

RHO, J. Y.; KUHN-SPEARING, L.; ZIOUPOS, P. Mechanical properties and the hierarchical structure of bone. **Medical Engineering & Physics**, v. 20, n. 2, p. 92-102, Mar. 1998.

ROBINS, G. M.; DINGWALL, J. S.; SUMMER-SMITH, G. The plating of pelvic fractures in the dog. **The Veterinary Record**, London, v. 93, n. 21, p. 550-554, Nov. 1973.

ROE, S.; PIJANOWSKI, G. J.; JOHNSON, A. L. Biomechanical properties of canine cortical bone allografts: effects of preparation and storage. **American Journal of Veterinary Research**, Chicago, v. 49, n. 6, p. 873-877, Jun. 1988.

ROE, S. Mechanical characteristics and comparisons of cerclage wire: Introduction of the Double-wrap and loop/twist tying methods. **Veterinary Surgery**, Philadelphia, v. 26, n. 4, p. 310-316, Jul./Aug. 1997.

ROUSH, J. K.; MANLEY, P. A. Mini plate failure after repair of ilial and acetabular fracture in nine small dogs and one cat. **Journal of the American Animal Hospital Association**, Lakewood, v. 28, n. 2, p. 112-118, Mar./Apr. 1992.

SALBEGO, F. Z. et al. Teste de resistência biomecânica de implantes ósseos corticais conservados em glicerina a 98% e submetidos a diferentes tempos de reidratação. In: CONGRESSO DO COLÉGIO BRASILEIRO DE CIRURGIA E ANESTESIOLOGIA VETERINÁRIA, 7., 2006, Santos. **Anais...** Santos: CBCAV. 2006.

SAMPAIO, R. L. et al. Variação da força de resistência à micro-tração de fragmentos de ossos corticais preservados e a fresco: estudo experimental em coelhos. **Pesquisa Veterinária Brasileira**, Seropédica, v. 29, n. 4, p. 345-352, abril. 2009.

SANTOS, A. L. **Identificação da flora microbiana em colméias de meliponina**. 2007. 35 f. Dissertação (Mestrado em Genética e Bioquímica) – Universidade Federal de Uberlândia, Uberlândia, 2007.

SCHWARZ, P. D. Biomecânica das fraturas do esqueleto apendicular: causas e avaliação. In: BOJRAB, M. J. **Mecanismos da moléstia na cirurgia de pequenos animais**. 2. ed. São Paulo: Manole, 1996. cap. 136, p.1161-118.

STEVEN, G. E.; BRASMER, T. H. The use of a plastic bone plate in the repair of pelvic fractures in the dog. **Journal of the American Animal Hospital Association**, Lakewood, v. 14, n. 5, p. 597-601, Sep./Oct. 1978.

STEVENSON, S. Enxertamento ósseo. In: BOJRAB, M. J. **Técnicas atuais em cirurgia de pequenos animais**. 3. ed. São Paulo: Roca, 1996. cap. 48, p. 758-819.

STEVENSON, S. Enxertos ósseos. In: SLATTER, D. **Manual de cirurgia de pequenos animais**. 2. ed. São Paulo: Manole, 1998. v. 2, cap. 127, p. 2006-2017.

STUBBS, W. P. et al. A biomechanical evaluation and assessment of the accuracy of reduction of two methods of acetabular osteotomy fixation in dogs. **Veterinary Surgery**, Philadelphia, v. 27, n. 5, p. 429-437, Sep./Oct. 1998.

SUBRAHMANYAM, M. Storage of skin grafts in honey. **The Lancet**, London, v. 341, n. 8836, p. 63-64, Jan. 1993.

TARVIN, G. B.; LENEHAN, T. M. Pelve. In: BOJRAB, M. J. **Técnicas atuais em cirurgia de pequenos animais**. 3. ed. São Paulo: Roca, 1996. cap.45, p. 610-621.

TOMLINSON, J. L. Fraturas pélvicas. In: SLATTER, D. **Manual de cirurgia de pequenos animais**. 3. ed. Barueri: Manole, 2007. v. 2, cap.141, p. 1989-2001.

VANGUNDY, T. E. et al. Mechanical evaluation of two canine iliac fracture fixation systems. **Veterinary Surgery**, Philadelphia, v. 17, n. 6, p. 321-327, Nov. 1988.

WEIGEL, J. P. Enxerto ósseo. In: BOJRAB, M. J. **Mecanismos da moléstia na cirurgia de pequenos animais**. 2. ed. São Paulo: Manole, 1996. cap. 98, p.791-798.