

**UNIVERSIDADE FEDERAL DE SANTA MARIA
CENTRO DE CIÊNCIAS RURAIS
PROGRAMA DE PÓS-GRADUAÇÃO EM MEDICINA VETERINÁRIA**

**MORFOLOGIA COMPARADA DA PITIOSE EM
CAVALOS, CÃES E BOVINOS**

DISSERTAÇÃO DE MESTRADO

Tessie Beck Martins

**Santa Maria, RS, Brasil
2010**

MORFOLOGIA COMPARADA DA PITIOSE EM CAVALOS, CÃES E BOVINOS

por

Tessie Beck Martins

Dissertação apresentada ao Curso de Mestrado do Programa de Pós-Graduação em Medicina Veterinária, Área de Concentração em Patologia Veterinária, da Universidade Federal de Santa Maria (UFSM, RS), como requisito parcial para obtenção do grau de **Mestre em Medicina Veterinária.**

Orientadora: Prof^ª. Glauca Denise Kommers

**Santa Maria, RS, Brasil
2010**

M386m Martins, Tessie Beck
Morfologia comparada da pitiose em cavalos, cães e bovinos / por
Tessie Beck Martins. – 2010.
105 f. : il. ; 30 cm

Orientador: Glaucia Denise Kommers
Dissertação (mestrado) – Universidade Federal de Santa Maria, Centro de
Ciências Rurais, Programa de Pós-Graduação Medicina Veterinária, RS, 2010

1. Medicina veterinária 2. *Pythium insidiosum* 3. Dermatite eosinofílica
4. Doenças do trato gastrointestinal 5. Doenças granulomatosas 6. Patologia
I. Kommers, Glaucia Denise. II. Título.

CDU 619

Ficha catalográfica elaborada por Denise Barbosa dos Santos – CRB 10/1756
Biblioteca Central UFSM

**Universidade Federal de Santa Maria
Centro de Ciências Rurais
Programa de Pós-Graduação em Medicina Veterinária**

A Comissão Examinadora, abaixo assinada, aprova a Dissertação de Mestrado

**MORFOLOGIA COMPARADA DA PITIOSE EM CAVALOS, CÃES E
BOVINOS**

elaborada por
Tessie Beck Martins

como requisito parcial para obtenção do grau de
Mestre em Medicina Veterinária

COMISSÃO EXAMINADORA:

Glucia Denise Kommers, PhD
(Presidente/ Orientadora)

Ana Lucia Schild, Dra (UFPel)

Eliza Simone Viégas Sallis, Dra (UFPel)

Santa Maria, 17 de dezembro de 2010.

AGRADECIMENTOS

A Dissertação foi apenas uma das realizações alcançadas durante os últimos dois anos. Diria até que foi a menor delas. Os momentos memoráveis de alegria e estresse que marcaram o curso do mestrado, estes sim, é que realmente deveriam ser publicados. Agradeço às pessoas singulares que fizeram parte deste processo e que, por causa dele, fazem parte da minha vida. E em especial agradeço:

Aos meus pais e meus irmãos, que me confortaram diariamente e que, por inúmeras vezes, abriram mão da minha companhia e colocaram os meus objetivos à frente dos deles;

À minha orientadora e mãe científica, Glaucia, que foi, antes de tudo, parceira na escolha e realização deste trabalho, apoiando minhas ideias mirabolantes e me incentivando com elogios sinceros. Obrigada pelo carinho e pelas palavras certas ditas nas horas certas;

Aos demais professores do LPV, Claudio, Chico e Figuera, pelas lições e amizade e, principalmente, pelo apoio. A Domi, minha também mãe científica, por me ensinar os primeiros passos dessa jornada patológica;

Ao Serginho e a todos os amigos do LPV, por transformar o mundo da patologia, tão estranho e mórbido, num lugar peculiar e divertido.

RESUMO

Dissertação de Mestrado
Programa de Pós-Graduação em Medicina Veterinária
Universidade Federal de Santa Maria

MORFOLOGIA COMPARADA DA PITIOSE EM CAVALOS, CÃES E BOVINOS

AUTORA: TESSIE BECK MARTINS
ORIENTADORA: GLAUCIA DENISE KOMMERS
Local e Data da Defesa: Santa Maria, 17 de dezembro de 2010.

Foram estudados vinte e um casos de pitiose em cavalos (dez), cães (nove) e bovinos (dois). Todos os casos tiveram a etiologia confirmada pela técnica de imuno-histoquímica. As informações relativas aos dados de anamnese, forma clínica, localização e macroscopia das lesões e desfecho dos casos foram obtidas a partir de protocolos de biópsia e necropsia. Para a comparação histomorfológica e histoquímica foram realizadas as técnicas de hematoxilina e eosina, impregnação pela prata de Grocott, ácido periódico de Schiff, sirius red, Grocott-sirius red e azul de toluidina. Foram analisadas a quantidade, a distribuição e a integridade das hifas intralesionais, a capacidade de angioinvasividade, a reação de Splendore-Hoepli (SH) e o tipo de resposta inflamatória interespecies. Nos cavalos, as lesões macroscópicas caracterizavam-se por feridas únicas e focalmente extensas constituídas por tecido fibroso abundante circundando massas amarelas, compactas, firmes e com ramificações grosseiras lembrando corais (*kunkers*). Histologicamente, as lesões eram compostas basicamente por tecido conjuntivo fibroso bem colagenizado, com múltiplas áreas, muitas vezes coalescentes, constituídas por tecido de granulação jovem, circundando coleções de eosinófilos densas e grosseiramente circulares (correspondentes aos *kunkers*). Nos cães foram estudados casos das formas gastrointestinal e/ou cutânea. As lesões do trato gastrointestinal geralmente consistiam de espessamento segmentar transmural da parede das vísceras e da gordura mesentérica adjacente. Em todos os casos havia envolvimento dos linfonodos mesentéricos. As lesões cutâneas se apresentavam como úlceras na junção mucocutânea do lábio, massas no prepúcio e tórax e nódulos pequenos distribuídos pelo peito, tórax e membro anterior. Nos cães, dois padrões principais de inflamação foram vistos, isolados ou combinados, independentemente do tecido analisado: um granulomatoso/piogranulomatoso e um necro-eosinofílico. Nos bovinos, as lesões cutâneas eram múltiplas e aleatórias e geralmente acometiam um ou mais membros, a região ventral do pescoço e esterno e, eventualmente, a cauda ou o chanfro nasal. Microscopicamente havia granulomas multifocais ou coalescentes perfeitamente delimitados em meio ao colágeno dérmico levemente proliferado. A técnica de sirius red foi particularmente útil para localizar os eosinófilos nos tecidos e confirmar a natureza da reação SH vista em todas as espécies. Aspectos histomorfológicos tais como a quantidade, distribuição e integridade das hifas intralesionais, o potencial de angioinvasividade e os tipos de resposta inflamatória e de reação SH parecem estar implicados nos diferentes tipos de lesão e cursos clínicos da pitiose nas diferentes espécies animais acometidas pela doença. Evidências de que a cura da pitiose possa estar associada à inflamação granulomatosa foram observadas.

Palavras-chave: *Pythium insidiosum*, dermatite eosinofílica, doenças do trato gastrointestinal, doenças granulomatosas, patologia.

ABSTRACT

MS Dissertation
Programa de Pós-Graduação em Medicina Veterinária
Universidade Federal de Santa Maria, RS, Brasil

COMPARATIVE MORPHOLOGY OF PYTHIOSIS IN HORSES, DOGS AND CATTLE

AUTHOR: TESSIE BECK MARTINS
ADVISER: GLAUCIA DENISE KOMMERS
Santa Maria, December 17th, 2010.

Twenty-one cases of pythiosis involving horses (10), dogs, (nine) and cattle (2) were investigated. In all of them the etiology was confirmed through immunohistochemistry technique. Data related to clinical course, localization and macroscopic features of the lesions and cases closure were obtained from biopsies and necropsies protocols. For compared histomorphological and histochemical characterization, hematoxylin-eosin, Grocott's, Schiff periodic acid, sirius red and Grocott-Sirius red techniques were performed. The aspects analyzed were intralesional hyphal quantity, distribution and integrity, angioinvasive capability, Splendore-Hoeppli (SH) and inflammatory reactions inter-species. The equine macroscopic lesions were characterized by sole focally extensive wounds composed by abundant fibrous tissue surrounding yellowish, dense, firm and irregular branching coral-like masses (*kunkers*). Histologically, lesions consisted of well-collagenized connective tissue with multiple often coalescing areas of immature granulation tissue encircling coarsely round eosinophil cores (corresponding to *kunkers*). Dogs presented gastrointestinal and/or cutaneous lesions. The gastrointestinal ones usually consisted of transmural and segmental thickening of the organs walls and mesenteric tissue. Mesenteric lymph nodes were always involved. Cutaneous lesions consisted of ulcers in the lips mucocutaneous junction, masses in the thorax and prepuce and small nodules in chest, thorax and fore limbs. Two main patterns of inflammation were seen in dogs, alone or combined, independently of the tissue: one granulomatous/pyogranulomatous and another necro-eosinophilic. In cattle, cutaneous lesions were multiple and usually affected one or more limbs, ventral neck and sternum and, eventually, tail or muzzle. Microscopically, there were multifocal to coalescing discrete granulomas along with proliferated dermal collagen. The sirius red technique was quite useful to localize eosinophils in tissue and confirm the SH reaction nature, seen in the three species. Histomorphological aspects as quantity, distribution and integrity of intralesional hyphae, angioinvasive potential and the type of inflammatory and SH reactions seem to be implicated in the different kinds of lesions and clinical courses in different animal species suffering from pythiosis. Evidences that pythiosis cure is associated to granulomatous inflammation were observed.

Key Words: *Pythium insidiosum*, eosinophilic dermatitis, gastrointestinal tract diseases, granulomatous diseases, pathology.

SUMÁRIO

1	INTRODUÇÃO	9
2	REVISÃO BIBLIOGRÁFICA	8
2.1	<i>Pythium insidiosum</i>	8
2.2	Pitiose como infecção natural nas diferentes espécies	9
2.2.1.	Pitiose equina	9
2.2.2.	Pitiose canina.....	10
2.2.2.1.	Forma gastrointestinal	11
2.2.2.2.	Forma cutânea.....	12
2.2.3.	Pitiose bovina	13
2.2.4.	Pitiose em outras espécies de animais.....	14
2.2.5.	Pitiose humana	17
2.3	Terapia	18
2.4	Teoria da patogênese e do mecanismo imunoterapêutico na pitiose	19
3	MATERIAL E MÉTODOS	22
4	RESULTADOS E DISCUSSÃO	24
5	CONCLUSÕES	97
6	REFERÊNCIAS	98

1 INTRODUÇÃO

A pitiose é uma oomicose grave descrita em animais domésticos e silvestres e humanos (SANTURIO et al., 2006) do mundo todo, excetuando-se o continente europeu (BERRYESSA et al., 2008). As apresentações clínico-patológicas dessa enfermidade variam grandemente entre as espécies (SANTURIO & FERREIRO, 2008) e, embora a doença seja potencial e frequentemente fatal em todas elas (MENDOZA et al., 2003), há relatos de cura espontânea em bovinos (SANTURIO et al., 1998; GABRIEL et al., 2008; GRECCO et al., 2009) e cura associada à imunoterapia em cavalos (MENDOZA et al., 2003), cães (HENSEL et al., 2003) e humanos (KRAJAEJUN et al., 2006).

Apesar dos estudos já realizados sobre a doença e a imunoterapia, não há um completo entendimento dos mecanismos envolvidos na infecção por *Pythium insidiosum*, em parte pelas diferenças entre esse oomiceto e os fungos causadores de micoses em mamíferos (SANTURIO & FERREIRO, 2008). Sugere-se que o tipo de resposta inflamatória/imune seja o fator determinante na resolução ou manutenção das lesões (MENDOZA et al., 2003; MENDOZA & NEWTON, 2005).

Evoluções extremamente importantes no entendimento da provável patogênese e do mecanismo imunoterapêutico da pitiose equina têm sido embasadas na hipótese de modificações na resposta imune/inflamatória pós-tratamento. As alterações imunológicas observadas em equinos curados sugerem que a imunomodulação de uma resposta T auxiliar 2 (T *helper* 2, Th2) para uma resposta T auxiliar 1 (T *helper* 1, Th1) possa ser responsável pelas propriedades curativas da imunoterapia em cavalos (MENDOZA et al., 2003; MENDOZA & NEWTON, 2005).

Tais observações suportam a necessidade de estudos aprofundados abordando patologia comparada da pitiose interespecies. Por isso, o objetivo desse trabalho foi avaliar os aspectos morfológicos e histoquímicos comparados das lesões de pitiose em cavalos, bovinos e cães, visando estabelecer uma associação entre a resposta inflamatória, o agente etiológico e os diferentes cursos clínicos da pitiose em animais domésticos.

2 REVISÃO BIBLIOGRÁFICA

2.1 *Pythium insidiosum*

Pythium insidiosum pertence ao Reino Straminipila (MENDOZA et al., 2005), Filo Oomycota, Classe Oomycetes, Ordem Peronosporales e Família Pythiaceae (ALEXOPOULOS et al., 1996). É necessário um ambiente aquático com substrato orgânico para manutenção do ciclo de vida e temperatura entre 30° e 40° C para reprodução do agente (CHAFFIN et al. 1995).

Os oomicetos têm habilidade de infectar hospedeiros que variam de algas, plantas, protistas, fungos e artrópodes a animais vertebrados (KAMOUN, 2003). Juntos, fungos e oomicetos perfazem a maior parte dos patógenos eucarióticos de plantas (LATIJNHOUWERS et al., 2003). Muitos dos oomicetos patogênicos são responsáveis por perdas enormes na agricultura, aquicultura e ambiente (PHILLIPS et al., 2007), razão pela qual a maior parte do conhecimento se mantém limitada às espécies economicamente importantes, tal como o gênero *Phytophthora*, e pouco se sabe sobre infecções por outros oomicetos patogênicos a plantas e/ou animais (KAMOUN, 2003) e sobre a resposta animal à presença de oomicetos patógenos (PHILLIPS et al., 2007). A infecção pelo suposto oomiceto *Lagenidium* sp. foi recentemente descrita em cães (GROOTERS et al., 2003). Entretanto, a classificação real e definitiva deste agente permanece controversa, pois o sequenciamento do seu DNA continua indisponível (MENDOZA & VILELA, 2009; MENDOZA et al., 2009).

O gênero *Pythium* possui mais de 120 espécies, sendo a maioria habitantes do solo e patógenos de plantas, enquanto apenas *P. insidiosum* é conhecido por causar doenças tanto em mamíferos quanto em plantas (ALEXOPOULOS et al., 1996).

Através de estudos filogenéticos de amostras provenientes de animais e humanos de regiões distintas do globo, foi demonstrado que *P. insidiosum* se divide em três grupos filogenéticos: o clado I, contendo apenas isolados do hemisfério oeste, e os clados II e III, contendo isolados do resto do mundo. Na Tailândia, onde a pitiose humana é endêmica, são encontradas variantes dos clados II e III (SCHURKO et al, 2003; SUPABANDHU et al., 2007; CHAIPRASERT et al., 2009). Apesar da hipótese de que a diversidade genética de *P. insidiosum* pudesse estar implicada nas diferenças clínicas entre espécies, não se estabeleceu

associação de especificidade entre os grupos filogenéticos do oomiceto e as regiões geográficas ou hospedeiros (CHAIPRASERT et al., 2009).

A pitiose é associada aos climas tropical, subtropical e temperado, tendo sido descrita em praticamente todo o mundo. Há diversos relatos em todo o Brasil (SANTOS & LONDERO, 1974; LEAL et al., 2001; HEADLEY & ARRUDA JR, 2004; TABOSA et al., 2004), e considera-se que o Pantanal brasileiro seja o local com a maior frequência de pitiose no mundo (MENDOZA et al., 1996).

A infecção pelo oomiceto *P. insidiosum* é associada ao contato dos animais com águas contaminadas, onde ocorre a liberação de zoósporos móveis biflagelados (CHAFFIN et al., 1995), não havendo, por isso, predisposição de raça, sexo e idade (SANTOS et al., 1987). Os zoósporos livres na água são atraídos por pelos ou pele danificada. Uma vez fixados na ferida, se encistam e produzem o tubo germinativo que inicia a lesão (MENDOZA et al., 1993).

O acesso dos animais a fontes de água e ambientes externos é descrito em quase todas as espécies, sendo que boa parte dos animais permanece algum tempo submerso nela (IMWIDTHAYA, 1994; MENDOZA et al., 1996; TABOSA et al., 2004; CAMUS et al., 2004; BUERGELT et al., 2006; BERRYESSA et al, 2008; PESAVENTO et al., 2008; GRECCO et al., 2009).

2.2 Pitiose como infecção natural nas diferentes espécies

2.2.1. Pitiose equina

Em cavalos, a pitiose se manifesta classicamente como doença cutânea/subcutânea. As lesões consistem de massas granulomatosas amplas e grosseiramente redondas, em geral ulceradas, entrecortadas por fístulas que drenam líquido serossanguinolento. Nestas fístulas é possível observar massas necróticas firmes, amarelas e granulares conhecidas como *kunkers*. Os animais apresentam intenso prurido e normalmente mutilam a lesão na tentativa de aliviar o desconforto (MENDOZA & ALFARO, 1986; LEAL et al., 2001).

As lesões geralmente são observadas nas regiões do corpo em contato com a água, e incluem a extremidade dos membros, partes ventrais do peito e abdômen, face, narinas e

cavidade oral (MENDOZA & ALFARO, 1986; CHAFFIN, et al., 1995; MEIRELES et al., 1993; FOIL, 1996; LEAL et al., 2001; SALLIS et al., 2002). Através dos vasos linfáticos o agente pode se disseminar para os linfonodos regionais (FOIL, 1996). Claudicação é frequente nos cavalos atingidos nos membros (MENDOZA & ALFARO, 1986; LEAL et al., 2001). Prurido, edema e piodermites secundárias nas regiões lesionadas são os principais achados clínicos em cavalos afetados (LEAL et al. 2001).

A evolução dessa forma clínica é rápida, acompanhada de aumento progressivo das lesões, emagrecimento e debilidade, culminando com a morte na maioria dos casos. Acredita-se que a morte esteja associada à liberação de fatores de necrose tumoral – TNF- α (LEAL et al., 2001). Esses fatores são liberados em processos tumorais ou infecções por bactérias gram-negativas ou outros agentes que possuam lipopolissacarídeos de parede e são os responsáveis pelo fenômeno de caquexia observados em humanos e animais com essas enfermidades (KLEIN & HOREJSI, 1997).

Há alguns relatos de pitiose intestinal (BROWN & ROBERTS, 1988; MORTON et al., 1991; PURCELL et al., 1994), pulmonar (GOAD, 1984) e lesões cutâneas com envolvimento ósseo (ALFARO & MENDOZA, 1990; EATON, 1993).

Histologicamente, os *kunkers* consistem de fragmentos de hifas circundadas e embebidas por numerosos eosinófilos, intactos e desgranulados, bem como detritos eosinofílicos abundantes (BROWN & ROBERTS, 1988), com proliferação de tecido de granulação (GOAD, 1984) e tecido conjuntivo (MILLER, 1985). Nos casos crônicos também podem ser vistas células gigantes (MENDOZA & ALFARO, 1986).

2.2.2. Pitiose canina

Os cães são a segunda espécie mais afetada pela pitiose, sendo a forma gastrointestinal mais descrita, seguida da cutânea (SANTURIO et al., 2006). Outras descrições incluem distribuição prostática (JAEGER et al., 2002) e disseminada (RIVIERRE et al., 2005). Lesões gastrointestinais segmentares em órgãos diferentes (GROOTERS & FOIL, 2006) e lesões cutâneas simultâneas num mesmo cão também foram relatadas (DYKSTRA et al., 1999). Entretanto, lesões gastrintestinais e cutâneas são raramente encontradas juntas num mesmo cão (GROOTERS, 2003; RECH et al., 2006; PEREIRA et al., 2010).

2.2.2.1. Forma gastrointestinal

Os animais em geral são machos de grande porte e têm, em média, 1 a 3 anos de idade (MILLER, 1985). Como sinais clínicos iniciais apresentam diarreia, vômito, halitose, anorexia, emagrecimento progressivo, dor abdominal, e massa abdominal palpável (BENTINCK-SMITH et al., 1989, HELMAN & OLIVER, 1999; MENDOZA et al., 2003), com evolução que varia de 4 a 135 dias (BERRYESSA et al, 2008).

Radiografia e ultra-sonografia têm sido utilizadas no diagnóstico clínico, as quais podem revelar espessamento segmentar do trato gastrointestinal, massa abdominal ou linfadenopatia mesentérica, alterações muitas vezes detectadas também através da palpação abdominal (GROOTERS, 2003).

Macroscopicamente, o achado mais frequente é o espessamento do intestino delgado, com ou sem estenose (BENTINCK-SMITH et al., 1989; MENDOZA et al., 2005), associado a massas no intestino delgado, jejuno e linfonodos mesentéricos (LILJEBJELKE et al., 2002). Menos frequentemente, ocorre envolvimento do estômago (FISHER et al., 1994), esôfago (MENDOZA et al., 2003; GROOTERS & FOIL, 2006; BERRYESSA et al, 2008) e faringe (PATTON et al., 1996). Casos de envolvimento mesentérico sem lesões em outros locais são frequentes e nesses casos os linfonodos geralmente estão envolvidos em uma massa única, grande e firme (MILLER, 1985; GROOTERS & FOIL, 2006). As massas são firmes, pálidas ou amareladas e contêm múltiplas áreas amareladas (HELMAN & OLIVER, 1999). Os linfonodos podem drenar conteúdo caseoso ao corte (LILJEBJELKE et al., 2002).

O achado histológico básico é uma mistura de inflamação multifocal piogranulomatosa e granulomatosa com fibrose pronunciada (FISHER et al., 1994; PATTON et al., 1996), que acomete lâmina própria, submucosa e muscular e deforma parcialmente a arquitetura do órgão (LILJEBJELKE et al., 2002). Os piogranulomas consistem de focos necróticos infiltrados e circundados por neutrófilos, macrófagos epitelióides, plasmócitos, células gigantes multinucleadas e eosinófilos (FISHER et al., 1994), sendo que os últimos são um componente importante do infiltrado inflamatório (HELMAN & OLIVER, 1999). Quando há envolvimento dos linfonodos mesentéricos e órgãos adjacentes, estes apresentam infiltrado inflamatório misto e áreas de necrose contendo numerosas hifas (LILJEBJELKE et al., 2002). Vasculite necrosante e trombos de fibrina são vistos esporadicamente (PATTON et al., 1996; HELMAN & OLIVER, 1999).

As hifas não são aparentes na coloração de hematoxilina e eosina (HE), embora reação de Splendore-Hoeppli circunde espaços claros no interior dos granulomas (FISHER et al., 1994; PATTON et al., 1996). Na impregnação pela metenamina nitrato de prata de Grocott (GMS) elas são largas, com 5 a 7 μm de diâmetro, ocasionalmente septadas e irregularmente ramificadas (HELMAN & OLIVER, 1999). Em poucos casos, as hifas são levemente basofílicas e a variação de tamanho é maior, com espessuras que variam de 1,5 a 8,5 μm (PATTON et al., 1996).

2.2.2.2. Forma cutânea

Como na forma gastrointestinal, os casos de pitiose cutânea geralmente acometem cães de grande porte de 1 a 3 anos de idade (FOIL et al., 1984; DYKSTRA et al., 1999). As lesões em geral não são pruriginosas (DYKSTRA et al., 1999) e progridem rapidamente mesmo sob tratamento com fármacos antifúngicos, antibióticos ou excisão cirúrgica (FOIL et al., 1984). Raros animais apresentam prurido e automutilação (FOIL et al., 1984).

Inicialmente notam-se áreas levemente elevadas na pele, com eritema e alopecia (HENSEL et al., 2003). Quando apresentadas ao veterinário, as lesões frequentemente têm evolução de 1 a 3 meses e consistem de nódulos únicos ou múltiplos ulcerados, de 1 a 8 cm de diâmetro (DYKSTRA et al., 1999), ou massas ulceradas de até 30 cm de extensão, que envolvem pele e tecido subcutâneo (FOIL et al., 1984; HOWERTH et al., 1989). Independentemente do tamanho, as lesões contêm tratos fistulosos que drenam exsudato serossanguinolento ou purulento (FOIL et al., 1984; BENTINCK-SMITH et al., 1989; HOWERTH et al., 1989; DYKSTRA et al., 1999; RIVIERRE et al., 2005). Em casos mais avançados a massa pode envolver, além da derme e tecido subcutâneo, a parede abdominal, costelas e órgãos internos. Parte desse envolvimento se deve à proliferação de tecido de granulação misturado a áreas de necrose (BENTINCK-SMITH et al., 1989).

As lesões já foram descritas em diversas partes do corpo, tais como cabeça, tronco, membros, cauda, abdômen, bolsa escrotal e prepúcio (FOIL et al., 1984; HOWERTH et al., 1989). É também descrita a forma disseminada da doença associada à lesão de pele, com peritonite séptica e envolvimento de vísceras como intestino, rim, coração e encéfalo (FOIL et al., 1984).

Histologicamente, o padrão de inflamação mais comum no HE é dermatite ulcerativa e piogranulomatosa (RIVIERRE et al., 2005), composta por áreas de inflamação e necrose da derme, com numerosos neutrófilos e eosinófilos (HENSEL et al., 2003), às vezes combinadas a granulomas conspícuos formados unicamente por macrófagos epitelióides e células gigantes multinucleadas ou repletos de detritos celulares eosinofílicos (FOIL et al., 1984; HOWERTH et al., 1989). Mastócitos são raramente descritos (HOWERTH et al., 1989). Há trombose arteriolar acentuada, fibroplasia e neovascularização em alguns casos (FOIL et al., 1984; HOWERTH et al., 1989; HENSEL et al., 2003), com raras hifas associadas à parede das artérias (FOIL et al., 1984).

O GMS revela hifas abundantes nas áreas de inflamação e necrose da derme (FOIL et al., 1984) e menos numerosas nos granulomas (HOWERTH et al., 1989). Elas têm paredes espessas e quase paralelas, e variam de 3 a 9 µm (RIVIERRE et al., 2005) a 4,5 a 10 µm, com poucos septos espessos e ramificações ocasionais (FOIL et al., 1984; HOWERTH et al., 1989; HENSEL et al., 2003). As estruturas não são vistas na técnica do ácido periódico de Schiff (PAS) (FOIL et al., 1984; HOWERTH et al., 1989; HENSEL et al., 2003).

2.2.3. Pitiose bovina

A pitiose bovina, até então descrita somente na forma cutânea, foi primeiramente descrita nos Estados Unidos por Miller et al. (1985), que associaram ao *Pythium* sp. lesões se pele de seis animais. Treze anos depois, um novo surto, já atribuído à espécie *P. insidiosum*, foi relatado em dois bovinos da região do Pantanal brasileiro (SANTURIO et al., 1998). Na ocasião, o diagnóstico foi estabelecido a partir de cultura microbiológica e técnica de imuno-histoquímica. Passados alguns anos, foram publicados os três últimos relatos da doença nesta espécie, relacionados a surtos que envolviam 63, 76 e 16 animais, respectivamente (PÉREZ et al., 2005; GABRIEL et al., 2008; GRECCO et al., 2009). O primeiro deles ocorreu na Venezuela, onde a pitiose foi considerada enzoótica, uma vez que se suspeitava que a “granulomatose bovina enzoótica”, doença comum na região, fosse atribuída a um fungo. Nesse estudo foram aplicadas técnicas histopatológicas, imuno-histoquímicas, sorológicas e micológicas (PÉREZ et al., 2005). Os dois outros relatos ocorreram em épocas muito próximas, nas regiões oeste (GABRIEL et al., 2008) e sul do Rio Grande do Sul, Brasil

(GRECCO et al., 2009). Em ambos os casos, a identificação do agente etiológico se baseou em resultados imuno-histoquímicos.

De acordo com informações desses relatos (MILLER et al., 1985; SANTURIO et al., 1998; PÉREZ et al., 2005; GABRIEL et al., 2008; GRECCO et al., 2009), não há predisposição por sexo e a maioria dos animais afetados é jovem. Ocasionalmente os animais apresentam prurido, edema, aumento de volume nas articulações e claudicação.

Macroscopicamente observam-se espessamentos dérmicos ulcerados, multifocais, de tamanhos variados, localizados principalmente nos membros. As lesões cutâneas podem não estar ulceradas ou podem apresentar tratos fistulosos com material serossanguinolento ou purulento (MILLER et al., 1985; SANTURIO et al., 1998; PÉREZ et al., 2005).

Microscopicamente as lesões podem ser compostas por granulomas (MILLER, 1985), piogranulomas (SANTURIO et al., 1998) ou como áreas amplas de necrose com inflamação mista (PÉREZ et al., 2005).

Em três dos cinco relatos, houve cura espontânea de todos os animais afetados (SANTURIO et al., 1998; GABRIEL et al., 2008; GRECCO et al., 2009), fato que foi atribuído em parte à resposta imune/inflamatória diferente da observada em equinos (ausência de *kunkers*) (GABRIEL et al., 2008). No surto de 1985, os animais foram destinados à eutanásia ou abate, por causa da resposta insatisfatória aos diferentes tratamentos (MILLER et al., 1985). No caso da pitiose enzoótica, não ficou claro o desfecho da doença no rebanho; sabe-se que alguns animais não conseguiam se levantar devido à dor, o que levou à perda de peso e, eventualmente, inanição e morte (PÉREZ et al., 2005).

2.2.4. Pitiose em outras espécies de animais

A pitiose é rara em gatos. Quando ocorre, geralmente causa lesões cutâneas de 6 a 20 cm de diâmetro. Além disso, casos isolados de infecções no tecido subcutâneo, nasofaringe/retrobulbar foram descritas (GROOTERS et al., 2003). Num relato de pitiose gastrointestinal em dois gatos, os animais tinham perda de peso, vômito e presença de uma massa palpável na região abdominal. Em ambos os casos, a massa apresentava localização extraluminal no duodeno e íleo. Na avaliação histológica evidenciou-se enterite granulomatosa eosinofílica, envolvendo as camadas muscular e serosa, com áreas multifocais de necrose, no interior das quais havia hifas de *P. insidiosum* (RAKICH et al., 2005).

Dois surtos envolvendo ovinos deslançados de raça mista foram descritos nas cidades de Catingueira e Coremas, estado da Paraíba, Brasil. Os surtos envolveram 40 de 120 e 8 de 60 animais, respectivamente. O curso clínico variou de 60 a 90 dias e todos os animais morreram. Os sinais clínicos se caracterizavam por lesões ulcerativas únicas ou múltiplas, de 2,5 a 15 cm, na pele dos membros, abdômen e região pré-escapular. Ao corte, as lesões eram compostas de tecido amarelo macio circundado por tecido fibroso brancacento. Histologicamente eram compostas por granulomas coalescentes, com centro repleto de detritos celulares e hifas circundadas por material de Splendore-Hoeppli e eosinófilos desgranulados. Ao redor dessas áreas havia macrófagos epitelioides, células gigantes, células mononucleares e menor número de eosinófilos e macrófagos. Na impregnação pela prata de Gomori foram vistas hifas em todos os sítios de lesão. Disseminação ocorreu para o pulmão e linfonodos; acometimento por extensão da lesão cutânea acometeu osso e tendão (TABOSA et al., 2004). TABOSA et al. (1999), relataram trinta e cinco casos de pitiose em equinos e três em muares no Estado da Paraíba, enquanto SANTURIO et al. (2008) relataram rinite por *Pythium insidiosum* numa ovelha.

Além dos relatos envolvendo humanos e animais domésticos, *P. insidiosum* foi também associado a doenças em animais silvestres. O primeiro relato data de 2003, ocasião em que foi associado à lesão gastrointestinal num grupo de ursos-de-óculos de um zoológico da Carolina do Sul, Estados Unidos (GROOTERS, 2003). Nos anos seguintes, foram relatados casos de pitiose pulmonar numa onça-pintada natural da América Central (CAMUS et al., 2004), pitiose disseminada em um dromedário dos Estados Unidos (WELLEHAN et al., 2004), e pitiose intestinal em um tigre de Bengala da Flórida (BUERGELT et al., 2006). Finalmente, a oomicose foi descrita como doença cutânea em uma ave migratória da Califórnia (PESAVENTO et al. 2008).

No caso da onça-pintada, a evolução do quadro foi de aproximadamente um mês; o animal apresentava dificuldade respiratória, foi submetido à antibioticoterapia e intervenção cirúrgica e morreu. As lesões macroscópicas consistiam basicamente de uma massa multilobular que envolvia boa parte do pulmão esquerdo, aumento de volume dos linfonodos do hilo pulmonar e oclusão de um dos brônquios primários por um granuloma. Microscopicamente, havia substituição do parênquima pulmonar por áreas coalescentes de inflamação granulomatosa, com focos centrais irregulares e intensamente eosinofílicos de necrose de coagulação separados por tecido conjuntivo. Estes centros eram compostos por grande número de eosinófilos degenerados e material eosinofílico hialino, e estavam cercados por um misto de eosinófilos, macrófagos, células gigantes multinucleadas, neutrófilos e

plasmócitos misturados a fibroblastos proliferados. No GMS, as hifas tinham 4,4 a 8,3 μm , eram numerosas e estavam dispostas radialmente na periferia dos centros eosinofílicos. A intensidade da impregnação pela prata variava conforme o local, sendo que as hifas centrais eram fracamente argirofílicas quando comparadas às da periferia, as quais eram intensamente pretas. Lesão semelhante foi vista na traqueia. Apesar do aspecto reativo dos linfonodos, não havia comprometimento dos mesmos pela pitiose e não foi vista invasividade vascular pelo agente. Segundo os autores, o envolvimento pulmonar provavelmente ocorreu por extensão direta através das vias aéreas e alvéolos (CAMUS et al., 2004).

A duração da doença foi maior no dromedário, que morreu seis meses após apresentar os primeiros sinais clínicos. Inicialmente foi removida cirurgicamente uma massa de 17 x 9 cm localizada na face, com crescimento de um mês e diagnóstico citológico de inflamação piogranulomatosa. Histologicamente, a inflamação envolvia derme, tecido subcutâneo, músculo, glândula salivar, mucosa oral e tecido conjuntivo, e consistia de células inflamatórias mistas e granulomas eosinofílicos de diferentes tamanhos. No GMS, as hifas tinham 4-6 μm e eram vistas no interior dos granulomas. Dois meses depois, o linfonodo submandibular removido demonstrou hiperplasia linfoide e acúmulos de eosinófilos desgranulados circundados por macrófagos e organismos argirofílicos consistentes com *P. insidiosum* nos granulomas e luz de vasos. O animal morreu depois de apresentar anorexia, anemia e perda de peso. No estômago havia espessamento irregular e granular da parede e áreas multifocais recobertas por sangue e fibrina, que correspondiam à gastrite eosinofílica e granulomatosa focalmente extensa e transmural. Agregados de células inflamatórias consistiam de macrófagos circundando núcleos de material amorfo eosinofílico contendo hifas de *P. insidiosum* (WELLEHAN et al., 2004).

Basicamente, os sinais clínicos apresentados pelo tigre foram vômito, perda de pelos, anorexia e emagrecimento, morrendo 10 meses depois do início do quadro. Na necropsia havia espessamento marcado do jejuno, com comprometimento de 120 cm do órgão, estenose quase oclusiva, espessamento semelhante no cólon. Também os linfonodos mesentéricos estavam maiores. Microscopicamente, a mucosa dos intestinos estava espessada por grande quantidade de macrófagos, eosinófilos, neutrófilos, plasmócitos e linfócitos. A submucosa e muscular continham piogranulomas, com agregados de neutrófilos, linfócitos e macrófagos e ocasionais células gigantes. Uma coloração para fungos demonstrou numerosas hifas de 7 μm no interior dessas áreas (BUERGELT et al., 2006).

A ave não apresentava nenhum sinal clínico além das lesões cutâneas, e foi submetida à eutanásia ao se presumir que as mesmas eram infecciosas. Na pele das asas, torso e pernas

havia nódulos amarelos e ulcerados de até 1,5 cm de diâmetro, que correspondiam a áreas de necrose e detritos caseonecróticos que envolviam diversos folículos da pena. Alguns desses continham folículos necróticos e os demais estavam vazios. Através do GMS e PAS, foram visualizadas hifas de 3 a 7 µm de diâmetro associadas à necrose e à parte dos folículos. A derme profunda era massivamente infiltrada por eosinófilos e menor número de histiócitos e heterófilos. O agente foi identificado através de PCR. Sobre a extensão da lesão, os autores sugerem que, por se tratar de uma ave filhote, o ninho poderia ter alguma implicação na extensão da lesão, ou que pudesse haver alguma condição predisponente não diagnosticada (PESAVENTO et al., 2008).

2.2.5. Pitiose humana

A maioria dos casos de pitiose humana foi observada na Tailândia e esporadicamente, em outros países (MENDOZA et al, 1996), incluindo o Brasil (BOSCO et al., 2005). A pitiose humana tem quatro formas clínicas básicas de apresentação, em ordem decrescente de ocorrência: vascular, ocular, cutânea/subcutânea e disseminada. A primeira é confinada ao tecido arterial, não sendo vista infecção de veias. Os pacientes geralmente apresentam síndromes de insuficiência arterial nas extremidades inferiores. Apresentações clínicas incluem claudicação, gangrena, febre, parestesia, ausência de pulso arterial, aneurismas, entre outras. O intervalo médio entre o aparecimento dos sinais e a busca por auxílio médico é de três meses. Em um levantamento de 102 casos, todos os pacientes com essa forma de pitiose tinham talassemia (90%) ou outra doença hematológica concomitante. A segunda forma, ocular, geralmente cursa com úlcera de córnea ou ceratite, e outros sinais incluem dor, irritação, aumento de volume e diminuição da acuidade visual. A duração média dos sintomas nesse caso é de 17 dias. Interessantemente, um terço dos pacientes relatou ocorrência de trauma ocular associado a plantas 10 dias antes do surgimento das lesões. A forma cutânea/subcutânea cursa com aumento de volume crônico (1 a 3 meses) e formação de nódulo infiltrativo e ulcerado no braço ou na perna. Histologicamente, vê-se infecção eosinofílica crônica na derme e tecido subcutâneo. Os casos de pitiose disseminada variaram em sua apresentação clínica, mas todos os pacientes morreram. As lesões de pitiose se resumiam à sepse secundária à gastrite e peritonite por *P. insidiosum*. Na Tailândia, a pitiose

está associada à prevalência das duas formas de talassemia, α e β , e presença de grandes áreas alagadiças utilizadas para agricultura (KAJAEJUN et al., 2006).

2.3 Terapia

O tratamento da infecção por *P. insidiosum* em animais e humanos é difícil. Três métodos terapêuticos são geralmente utilizados para esta doença: cirurgia, quimioterapia e imunoterapia (MENDOZA et al., 1996).

A cirurgia radical, que consiste da remoção de toda a lesão, é, segundo alguns autores, a terapia de escolha para o tratamento da pitiose tanto em cavalos quanto em cães (FOIL et al., 1984; THOMAS & LEWIS, 1998) e humanos, espécie na qual é comum a amputação de membros como tentativa de eliminar a infecção (WANACHIWANAWIN et al., 2004). A debridação cirúrgica de lesões de pele em cavalos e cães também é muito popular, mas um alto índice de recorrência tem sido visto (GAASTRA et al., 2010) e em alguns casos, como em lesões localizadas na extremidade dos membros, a excisão é inviável (MILLER, 1981).

A utilização de fármacos antifúngicos é pouco eficiente no combate a *P. insidiosum*, uma vez que os componentes alvos dos fármacos estão ausentes neste oomiceto (FOIL, 1996). Fármacos utilizados até hoje incluem anfotericina B (FOIL et al., 1984), itraconazole (DYKSTRA et al., 1999), fluconazole, cetoconazole (RIVIERRE et al., 2005), terbinafina (PEREIRA et al., 2010) e iodeto de sódio e potássio (MENDOZA et al., 1996).

A falta de escolhas terapêuticas encorajou o desenvolvimento e o uso de imunoterapia no tratamento da pitiose equina (MENDOZA et al., 2003). Apesar de haver pesquisas indiretas anteriores (GAASTRA et al., 2010), estudos específicos quanto ao uso da imunoterapia iniciaram-se em 1981, quando a inoculação de hifas de *P. insidiosum* processadas em laboratório foi avaliada num grupo de cavalos naturalmente infectados pelo agente, sozinha ou atrelada à extirpação cirúrgica das lesões. Num total de 40 cavalos, a imunoterapia sozinha foi responsável pela cura de 52,5% dos animais. Quando associada à cirurgia, o índice aumentou em 30% (MILLER, 1981).

A técnica foi utilizada, com modificações e resultados variados, ao longo dos anos 80 e 90 nas diferentes espécies (SANTURIO et al., 2006). No caso dos cavalos, boa parte dos resultados são animadores, onde se obtêm até 70% de cura nos caso de lesões iniciais (MENDOZA et al., 1992). Um avanço importante, demonstrado por pesquisadores

brasileiros, foi a resolução de lesões crônicas, com mais de um ano de evolução, bem como o a cura de lesões recorrentes de pitiose equina, fato até então pouco descrito na literatura (MONTEIRO, 1999).

Resultados importantes têm sido alcançados com o uso da imunoterapia em humanos, principalmente nos casos de doença vascular, na qual o índice de cura chega a 50% (WANACHIWANAWIN et al., 2004; KRAJAEJUN et al., 2006). Além disso, num estudo que avaliou a eficácia da imunoterapia em oito portadores de pitiose arterial, a grande maioria dos pacientes curados tinha lesões crônicas, de mais de dois meses de evolução. Os autores creditam a diferença frente aos estudos em equinos à variedade da vacina por eles utilizada (WANACHIWANAWIN et al., 2004).

No caso dos bovinos, há relatos de cura em 100% dos casos nos quais o tratamento foi utilizado (MENDOZA & NEWTON, 2005). Vale ressaltar que cura espontânea foi relatada em três trabalhos de pitiose bovina (SANTURIO et al., 1998; GABRIEL et al., 2008; GRECCO et al., 2009). Em contrapartida aos bons resultados obtidos em equinos, bovinos, e humanos, a imunoterapia em cães e gatos tem demonstrado resultados frustrantes. Este fato é atribuído à longa evolução da doença e debilidade dos animais quando do atendimento clínico, o que comprometeria a resposta imune à vacina (MENDOZA & NEWTON, 2005).

Alguns pesquisadores recomendam a imunoterapia como uma alternativa importante para o tratamento da pitiose, principalmente em equinos. Deve-se levar em consideração, no entanto, que as taxas de cura geralmente são calculadas com base num número pequeno de animais, e que frequentemente a cura provém da combinação de ações, como terapia cirúrgica, imunoterapia e administração de agentes antimicrobianos (GAASTRA et al., 2010).

2.4 Teoria da patogênese e do mecanismo imunoterapêutico na pitiose

Apesar do progresso nos estudos sobre a doença e imunoterapia, é importante ressaltar que ainda não há um completo conhecimento dos mecanismos envolvidos na infecção por *P. insidiosum* e as explicações para os mecanismos de infecção e de cura são baseados em hipóteses fundamentadas em observações da doença em humanos e equinos (SANTURIO et al., 2006).

A provável hipótese de cura da pitiose equina foi consistentemente proposta por MENDOZA et al. (1996). Em 2003, MENDOZA et al. (2003) descreveram com detalhes os

prováveis mecanismos imunológicos envolvidos na cura. Em estudos histopatológicos foi demonstrado, que com o uso do imunoterápico, as hifas são aparentemente destruídas pela população de células mononucleares (MILLER, 1981; MENDOZA et al., 2003). Num relato de cura da pitiose associada à imunoterapia, após 49 dias de tratamento com duas doses de vacina anti-*P. insidiosum*, uma biópsia revelou hiperplasia leve da epiderme e fibrose dérmica, com infiltração leve de macrófagos e plasmócitos. No GMS não foram vistas hifas e nem nas biópsias subsequentes (HENSEL et al., 2003). A partir disso que foi sugerido que o mecanismo de cura é decorrente, predominantemente, da resposta imune celular (MENDOZA & NEWTON, 2005) e que a inclusão de antígenos citoplasmáticos aumenta as propriedades curativas do imunoterápico. O desaparecimento da resposta eosinofílica e expressão de acentuada reação mononuclear observados após imunoterapia suportam essa hipótese (MILLER, 1981; HENSEL et al., 2003; MENDOZA et al., 2003). A patogênese da pitiose equina e o mecanismo imunoterapêutico propostos (MENDOZA et al., 2003; MENDOZA & NEWTON 2005) serão sumarizados a seguir.

Propágulos (zoósporos) móveis do oomiceto aquático *P. insidiosum* contatam o hospedeiro através de uma ferida aberta. Após o contato, forma-se um tubo germinativo que mecanicamente penetra os tecidos onde hifas do agente produzem exo-antígenos (exo-Ags) que são apresentados às células apresentadoras de antígenos (APCs). As APCs secretam interleucina 4 (IL-4) que direciona os linfócitos T helper naïve (Th0) em T helper 2 (Th2); estes produzem mais IL-4 e IL-5. Assim, os exo-Ags desencadeiam uma resposta imune Th2 com eosinófilos, mastócitos, IgE, IL-4 e IL-5 e a constante produção de exo-Ags faz com que a resposta imune trave num modo Th2. Os números elevadíssimos de eosinófilos desgranulados (reação de Splendore-Hoepli*; SH) e mastócitos ao redor das hifas de *P. insidiosum* são os principais responsáveis pelo dano tecidual extenso e rápido encontrado na pitiose. Os autores sugerem, baseados em seus dados e nos de outros pesquisadores, que a produção de SH e a secreção de exo-Ags são ambas as estratégias evolutivas desenvolvidas por *P. insidiosum* para assegurar sua proliferação em um tecido hospedeiro (MENDOZA et al., 2003). Essa hipótese é suportada pelo fato de que hifas viáveis de *P. insidiosum* têm sido encontradas somente dentro da reação eosinofílica (*kunkers*) em cavalos, indicando que o

*Reação (ou fenômeno) de Splendore-Hoepli - Nas lesões botrioides (por *Staphylococcus aureus*), a reação clássica de Splendore-Hoepli caracteriza-se por uma borda hialina de material eosinofílico radiado circundando colônias bacterianas. Esse material é tido como uma mistura de debris celulares degenerados e imunoglobulinas do hospedeiro (BRIDGEFORD et al., 2008). Em lesões conjuntivais, o fenômeno de Splendore-Hoepli foi definido como consistindo de um material amorfo eosinofílico circundado por macrófagos epitelióides, células gigantes multinucleadas, linfócitos e eosinófilos. Nessas lesões foram observados dois padrões de imunomarcção, um revelando predominantemente imunoglobulinas e outro revelando primariamente proteína básica principal (MBP) do eosinófilo. Os autores concluíram que a composição do fenômeno de Splendore-Hoepli pode variar e pode estar relacionada a vários fatores (READ et al., 2005).

agente possa usar a reação de SH e os *kunkers* para sua sobrevivência (MENDOZA & NEWTON, 2005). Cura em pacientes humanos tem sido associada à imunoterapia, com taxas de sucesso de aproximadamente 56%; inclusive em casos crônicos. Nestes casos também é relatada uma mudança no padrão de ILs que indica troca de resposta Th2 para Th1 (WANACHIWANAWIN et al., 2004). Ainda, um estudo recente que mapeou os antígenos das hifas através da associação de microscopia eletrônica e anticorpos anti-*P. insidiosum* no soro de hospedeiros infectados e demonstrou que o agente expressa múltiplos antígenos imunodominantes, sendo que a maior parte deles está localizada nas camadas internas da parede e na própria parede celular, e, embora em menor número, também no citosol, o que reforça a ideia de que a exposição do citosol poderia estar implicada na troca de resposta (GARCIA et al., 2007).

3 MATERIAL E MÉTODOS

Foram estudados 21 casos de pitiose provenientes dos arquivos do Laboratório de Patologia Veterinária da Universidade Federal de Santa Maria (19 casos) e do Laboratório Regional de Diagnóstico da Universidade Federal de Pelotas (2 casos), compreendendo as espécies equina (10 casos), canina (9 casos) e bovina (2 casos).

As informações relativas aos dados de anamnese, forma clínica, localização das lesões e desfecho dos casos foram obtidas a partir dos protocolos de biópsia e necropsia. A avaliação macroscópica foi realizada a partir dos protocolos e do banco de imagens.

A partir de amostras de tecidos emblocadas em parafina (1 ou 2 amostras por caso), foram obtidas seções seriadas de 3µm de espessura para a confecção de lâminas de histologia, histoquímica e imuno-histoquímica (IHQ).

Todos os casos tiveram a etiologia confirmada pela técnica de IHQ, conforme descrito por Gabriel et al. (2008), utilizando-se o anticorpo policlonal (não-comercial) anti-*P. insidiosum* produzido em coelho, com diluições de 1:1000 (cavalos e bovinos) e 1:2000 (cães). Para a técnica de IHQ, foram utilizadas lâminas silanizadas com seções histológicas de 3µm. Após a desparafinização e reidratação dos tecidos, foi realizado quando necessário, o bloqueio da peroxidase endógena através do uso de peróxido de hidrogênio (10 volumes), seguido da recuperação antigênica com solução de TRIS-EDTA (pH 9,0) em forno microondas em potência máxima por 10 minutos. O bloqueio das reações inespecíficas foi realizado com solução de caseína (30 minutos em temperatura ambiente). O anticorpo primário foi diluído em PBST e adicionado aos cortes histológicos por 60 minutos a 37°C. O anticorpo secundário biotilado e o complexo estreptavidina-peroxidase (LSAB+System-HRP, Dako Cytomation, K0690) ou estreptavidina-fosfatase alcalina (LSAB+System-AP, Dako Cytomation, K0689) foram utilizados consecutivamente, incubados à temperatura ambiente por 30 minutos, e marcados através da adição do cromógeno de tetracloreto de 3-3'diaminobenzidina (DAB, Sigma D-5637) ou Liquid Permanent Red (Dako Cytomation, K0640), respectivamente. As seções histológicas foram contracoradas com hematoxilina de Harris (quando marcadas com DAB) ou de Mayer (quando marcadas com Liquid Permanent Red), desidratadas e montadas com resina sintética e lamínulas. Como controle positivo, foram utilizadas seções histológicas de casos confirmados de pitiose equina e canina. Como

controle negativo, foram utilizadas as mesmas seções a serem testadas, com a substituição do anticorpo primário por diluente de anticorpo (PBST).

Os cortes foram submetidos às técnicas de hematoxilina e eosina (HE), metenamina nitrato de prata (método de Grocott; GMS), ácido periódico de Schiff (PAS), sirius red (SR) e azul de toluidina (AT). A técnica de SR para demonstração de grânulos de eosinófilos foi modificada de WEHREND et al. (2004). A modificação consistiu em deixar as lâminas por 24 horas no corante.

Foi realizada avaliação comparada dos campos nas diferentes técnicas, o que permitiu correlacionar todos os achados. Através do HE, foram avaliados os seguintes aspectos: morfologia, localização e extensão da lesão, tipo de resposta inflamatória, bem como informações adicionais peculiares de cada caso.

A técnica de GMS foi empregada para avaliação das hifas quanto à sua quantidade, distribuição e características morfológicas. Em casos selecionados de cavalos e cães, a técnica de GMS foi seguida da técnica de SR, sendo então denominada GMS-SR. Essa modificação permitiu demonstrar de maneira simultânea a relação entre hifas e eosinófilos.

4 RESULTADOS E DISCUSSÃO

Dados referentes aos animais, à doença (forma clínica e localização das lesões) e ao desfecho dos casos estão apresentados na Tabela 1. Com exceção dos bovinos, os demais animais representavam casos isolados de pitiose. Os bovinos pertenciam a rebanhos distintos, nos quais diversos animais apresentaram quadro clínico idêntico.

Tabela 1 – Dados de anamnese, formas clínicas da doença, localização das lesões e conclusão dos casos de pitiose equina, canina e bovina.

Espécie	Animal	Raça	Sexo	Idade	Forma clínica	Localização	Desfecho
Equina	1	n.i. ^a	n.i.	n.i.	Cutânea / SC	n.i.	n.i.
	2	SRD ^b	F ^c	7 anos	Cutânea / SC	Abdômen	n.i.
	3	PSI	F	12 anos	Cutânea / SC	Abdômen	n.i.
	4*	SRD	M ^d	2 anos	Cutânea / SC	Lábio	Eutanásia
	5	SRD	F	9 anos	Cutânea / SC	Mandíbula	n.i.
	6	n.i.	M	Adulto	Cutânea / SC	Lábio [‡] e LSM ^e	Eutanásia
	7*	n.i.	n.i.	n.i.	Cutânea / SC	n.i.	n.i.
	8	Crioula	F	15 anos	Cutânea / SC	Abdômen	†
	9	Crioula	F	17 anos	Cutânea / SC	MPE ^f	Eutanásia
	10	Crioula	F	7 anos	Cutânea / SC	Lábio	†
Canina	1 ¹	Labrador	M	3 anos	TGI ^g	LNM ^h	Morte
	2 ¹	SRD	M	1,5 anos	TGI	Estômago [‡] e LNM	†
	3 ^{1,2*}	SRD	F	3 anos	TGI / Cutânea	Cólon [‡] / Líbio	Eutanásia
	4 ¹	SRD	M	1 ano	TGI	Estômago e ID ^{i‡}	Eutanásia
	5 ¹	Shar-pei	F	2 anos	TGI	Mesentério [‡] e LNM	Morte
	6	n.i.	M	1,5 anos	TGI	IG ^j	Morte
	7 ³	Labrador	F	1,5 anos	TGI / Cutânea	IG / Tórax	Morte
	8	Pastor Alemão	M	5 anos	Cutânea	Prepúcio [‡] , Pênis e Escroto	n.i.
	9	Boxer	M	2 anos	Cutânea	Multifocal	Morte
Bovina	1 ⁴	SRD	n.i.	Meses-3 anos	Cutânea	Multifocal	Cura espontânea
	2 ⁵	SRD	M	2 anos	Cutânea	Multifocal	Cura espontânea

^an.i.: não informado; ^bSRD: sem raça definida; ^cF: fêmea; ^dM: macho; ^eLSM: linfonodos sub-mandibulares; ^fMPE: membro posterior esquerdo; ^gTGI: trato gastrointestinal; ^hLNM: linfonodos mesentéricos; ⁱmesentério perinodal; ^jID: intestino delgado; ^kIG: intestino grosso; *: foi isolado *P. insidiosum* da amostra submetida para cultura microbiológica; †: o animal foi submetido a necropsia, mas não consta informação sobre o tipo de morte (espontânea ou eutanásia); ‡: tecido examinado neste estudo; ¹TROST et al. (2009); ²RECH et al. (2004); ³PEREIRA et al. (2010); ⁴GABRIEL et al. (2008); ⁵GRECCO et al. (2009).

Nos cavalos, informações sobre a idade e o aspecto macroscópico das lesões estavam disponíveis em quase todos os protocolos. Em nenhum deles, no entanto, estava discriminado o ambiente onde o animal era mantido e se este tinha ou não acesso à água. O tempo de evolução das lesões variou de 1 a 12 meses. Dos 10 casos, metade correspondia a exames de necropsia, onde os animais morreram ou foram submetidos à eutanásia por causa da gravidade das lesões. Este dado é bastante citado na literatura, uma vez que os animais geralmente morrem em decorrência da doença (LEAL et al., 2001).

Todas as feridas eram únicas e estavam confinadas aos tecidos cutâneo e subcutâneo. Das cinco amostras oriundas de biópsias, uma correspondia a um nódulo na mandíbula (Cavalo 5) e duas foram coletados a partir de tumorações na região abdominal (Cavalos 2 e 3). Nos protocolos de necropsias, estavam descritas feridas focalmente extensas na face, envolvendo lábio superior e parte das narinas, com até 16 x 10 x 6 cm de diâmetro (Cavalos 4, 6 e 10) (Figura 1); na porção distal do membro posterior, envolvendo a segunda falange, com 22 cm de extensão (Figura 2); e na porção caudo-ventral do abdômen, com 30 cm de diâmetro (Cavalo 8) (Figura 3). Em geral, as feridas são únicas (LEAL et al., 2001; SALLIS et al., 2003). Às vezes são vistas duas ou mais lesões, que podem ter início simultâneo, sendo uma em geral localizada no membro (CHAFFIN, 1992).

Macroscopicamente, as lesões consistiam de úlceras amplas ou massas fibrosas ulceradas, com superfícies irregulares, brancas ou amarelas e cobertas de secreção serosa ou serossanguinolenta. Ao corte eram firmes e brancacentas e continham numerosas fístulas externas tortuosas, de bordos rugosos e enegrecidos. Os tratos eram preenchidos por massas tubulares destacáveis, visíveis na superfície natural, que se desprendiam facilmente à pressão do tecido. Tais massas eram amarelas, compactas, firmes e levemente friáveis, tinham ramificações grosseiras e mediam de 0,4 a 8 cm de comprimento, lembrando corais (*kunkers*) (Figura 4). Em alguns casos, a ferida se estendia até o tecido subcutâneo ou tecido muscular subjacente; em apenas um caso, havia aumento de volume generalizado da cabeça, sendo que um dos linfonodos submandibulares estava preenchido por *kunkers*.

Os resultados da imuno-histoquímica para pitiose equina estão ilustrados nas Figuras 5 e 6. A maioria das seções histológicas de pele estavam extensamente ulceradas e recobertas por filamentos de fibrina, neutrófilos e por agregados bacterianos basofílicos, interpretados como contaminação bacteriana secundária. A maior parte das amostras era composta basicamente por tecido conjuntivo fibroso bem colagenizado, proliferado a partir da derme até o tecido subcutâneo. Em meio a este tecido havia múltiplas áreas, muitas vezes coalescentes,

constituídas por tecido de granulação jovem, circundando áreas tintorialmente eosinofílicas, correspondentes aos *kunkers* vistos na macroscopia* (Figura 7).

Tais estruturas eram compostas por coleções de eosinófilos densas e grosseiramente circulares, bem delimitadas, com numerosos núcleos celulares pouco definidos (muitas vezes vistos apenas como fragmentos de cromatina) e trabéculas de colágeno hialinas esparsas (áreas de colagenólise) em quantidades variadas (Figura 8). Uma variação no padrão do colágeno associado aos *kunkers* já foi descrita anteriormente (BRIDGES & EMMONS, 1961). Inflamação eosinofílica e colagenólise estão frequentemente associadas, pois as proteínas catiônicas presentes nos grânulos dos eosinófilos, essenciais na defesa do hospedeiro, também podem causar acentuado dano tecidual e contribuir para a colagenólise, as quais são comuns a muitas doenças cutâneas eosinofílicas (GINN et al., 2007).

Quanto à fibrose acentuada, sabe-se que eosinófilos estão intimamente associados à remodelação tecidual, cicatrização e fibrose, através da estimulação da proliferação de fibroblastos e produção de colágeno. Ainda, a célula participa de maneira importante na angiogênese. Essas observações sugerem que os eosinófilos abundantes nos *kunkers* poderiam ser responsáveis pelo tecido de granulação exuberante, acompanhado de fibrose massiva em alguns casos (MUNITZ & LEVI-SCHAFFER, 2004).

Uma variação da pitiose cutânea equina foi descrita no Pantanal brasileiro. As lesões subcutâneas caracterizavam-se por grandes massas teciduais recobertas por pele hiperpigmentada, eventualmente com pelos, sem ulcerações e presença de *sinus* com pouca secreção serossanguinolenta e fragmentos de *kunkers*. Histologicamente, as lesões eram semelhantes às descritas nos casos típicos, exceto pela epiderme, que apresentava-se hiperplásica. A presença de *kunkers* com hifas viáveis no interior das lesões sugere que o sistema imunológico conseguiu apenas isolar a área infectada sem eliminar o agente infeccioso; o acompanhamento da evolução natural foi prejudicado pelo uso da imunoterapia, que induziu a cura em quatro animais. A ocorrência desses casos pode estar relacionada a diferenças individuais na susceptibilidade e resistência à doença (LEAL et al., 2001).

Segundo a teoria clássica que explica a formação dos *kunkers*, estruturas observadas apenas nos cavalos, uma vez que os zoósporos adentram o tecido, imediatamente o hospedeiro aciona leucócitos. Os eosinófilos se aderem ao micélio formado na tentativa de fagocitá-lo; assim eles perdem os núcleos, fusionando o citoplasma uns com os outros, formando ao redor da hifa um depósito hialino semelhante à reação de Splendore-Hoeppli. Durante tal processo,

* Neste trabalho, o termo *kunker* será utilizado para designar tanto a estrutura macroscópica (conceito clássico, que remete à forma de rocha), quanto o corresponde histológico, a fim de facilitar a correlação entre ambos.

outros eosinófilos se juntariam aos anteriores até formar massas necróticas de 5 a 20 cm de diâmetro, os *kunkers* propriamente ditos (MENDOZA, 1987).

Através do sirius red (SR), ficou óbvia a participação dos eosinófilos na formação dos *kunkers* (Figura 9). Os grânulos corados individualmente permitiram estabelecer que os eosinófilos aportam pelos tecidos periféricos e confluem em direção às massas, liberando seus grânulos, por exocitose, ao redor de cada hifa (Figura 10). A exocitose, forma mais característica de desgranulação dos eosinófilos, é vista em enteropatias inflamatórias e infecções invasivas, onde os grânulos específicos se fundem com a membrana plasmática e expulsam seu conteúdo para o meio extracelular (HOGAN et al., 2008). Além disso, a eficácia do corante sirius red na identificação dos eosinófilos no tecido provê um método superior às técnicas convencionais, as quais provavelmente subestimam o grau de eosinofilia tecidual. A técnica de SR produz uma coloração significativa dos grânulos intracelulares, o que torna mais confiável a identificação morfológica dos mesmos (CARVALHO et al., 2003).

Os *kunkers* estavam, muitas vezes, circundados por neutrófilos, localizados em uma fenda tecidual ampla, que os separava do tecido de granulação adjacente (Figura 11). Na periferia dos mesmos havia imagens negativas de hifas. Em raros casos, viam-se focos idênticos, porém bem menores, que sugeriam estágios iniciais de novos *kunkers*. Nestas pequenas áreas, que foram chamadas de “mini-*kunkers*”, via-se poucas hifas (2-3) já intensamente circundadas por eosinófilos (Figura 12).

Em raros casos, em meio ao tecido de granulação, havia agregados discretos e inconstantes de histiócitos. Infiltração massiva de eosinófilos era vista também nos tecidos periféricos aos *kunkers*, muitas vezes associados a raros linfócitos e plasmócitos. Não foram vistas células gigantes (CGs) multinucleadas. Alterações poucos frequentes incluíam pequenos trombos arteriais, áreas focais de edema e contaminação bacteriana da borda dos *kunkers* próximos às superfícies ulceradas.

Apesar das lesões de pitiose cutânea equina serem comumente descritas como áreas de inflamação granulomatosa por diversos autores (MILLER & CAMPBELL, 1984; MENDOZA & ALFARO, 1986; GINN et al., 2007), nos cavalos deste estudo não foram vistos os componentes celulares característicos deste tipo de inflamação (i.e. macrófagos epitelióides e CGs), sendo a lesão então classificada como dermatite e paniculite eosinofílicas associadas a tecido de granulação. Três doenças clínicas (pitiose, basidiobolomicose e conidiobolomicose) são coletivamente conhecidas como ficomicose (BROWN & ROBERTS, 1988), fato que poderia explicar o uso do termo “granulomatoso”, que é descrito nas outras micoses (zigomicoses), para descrever também a lesão causada pelo *P. insidiosum*.

A técnica de GMS demonstrou estruturas tubuliformes (hifas, predominantemente confinadas à periferia dos *kunkers* (Figura 13). Elas eram vistas também, em menor número, dispersas pelo centro do *kunker*. As hifas eram robustas, bem delimitadas e salientes, esparsamente septadas, com paredes lisas, quase paralelas, dilatações discretas e inconstantes e escasso material protoplasmático (morfologia compatível com hifas íntegras) (Figura 14). Algumas eram notavelmente longas e outras eram vistas como pequenos orifícios circulares de limites nítidos, os quais correspondiam a cortes transversais. Os cavalos tinham quantidade moderada (8/10) ou acentuada (2/10) de hifas. As hifas eram consistentemente PAS-negativas, tanto na periferia quanto no centro dos *kunkers* (Figura 15). A técnica do PAS, amplamente utilizada na identificação de fungos, geralmente não cora as hifas de *P. insidiosum* (GROOTERS, 2003) e essa falha na coloração provavelmente ocorre porque, diferentemente dos fungos, a parede celular dos oomicetos não contém quitina (ALEXOPOULOS et al., 1996), substância que é demonstrada pela técnica do PAS (CULLING et al., 1985).

As áreas de maior destaque na técnica de SR eram os *kunkers*, que coravam em vermelho brilhante. Apesar de compactos, eles tinham áreas aleatórias coradas mais intensamente, principalmente na periferia, que correspondiam a agregados de eosinófilos íntegros ou desgranulados circundando hifas (Figura 16). Essa correlação era óbvia quando se observavam comparativamente os campos no GMS e no SR e, especialmente, na técnica de Grocott-Sirius red (GMS-SR) (Figuras 17 e 18). Também ficou mais bem evidenciada a infiltração dos tecidos periféricos por eosinófilos e a distinção entre neutrófilos e eosinófilos na faixa que circundava os *kunkers*, o que era apenas suposto no HE (Figura 19). Ao redor de várias hifas, havia um halo granular estreito e fortemente eosinofílico, interpretado como reação semelhante ao fenômeno de Splendore-Hoepli. (designada reação SH-símile). Através da observação em imersão (1.000x), foi possível identificar claramente que o material SH-símile consistia de múltiplos grânulos SR-positivos que se aglutinavam sobre as hifas (Figura 20).

Os mastócitos, identificados pela técnica de AT, foram raramente vistos no interior dos *kunkers* (de 0 a 8 por campo de grande aumento; CGA) e variavam em quantidade no tecido de granulação que circundava os *kunkers* (em média, 20 a 25/CGA, podendo chegar a 50/CGA). Os mastócitos tinham quantidades moderadas de grânulos no citoplasma. Mastócitos e eosinófilos participam de um ciclo auto-perpetuante complexo. Os eosinófilos produzem mediadores responsáveis pela diferenciação, ativação, proliferação e sobrevivência dos mastócitos (MUNITZ et al., 2004). Em resposta, os mastócitos ativados liberam

mediadores que favorecem o recrutamento e ativação dos eosinófilos, como IL-5 e fator estimulador de colônia granulocítica-monocítica (BACHELET et al., 2006; ROTHENBERG & HOGAN, 2006). A correlação positiva entre o número de eosinófilos e macrófagos tem sido demonstrada em estudos sobre parasitas no trato gastrointestinal (TGI) (COLLOBERT-LAUGIER et al, 2002). Estas observações poderiam explicar o alto número de mastócitos em meio à inflamação e, conseqüentemente, o aporte constante de eosinófilos ao redor dos *kunkers*.

Das três espécies estudadas, a canina foi a única que apresentou mais de uma forma clínica da doença. Os cães apresentavam exclusivamente as formas gastrointestinal ou cutânea em cinco e dois casos, respectivamente, e as duas formas simultâneas nos dois casos restantes (forma mista). Já haviam sido confirmados e publicados três casos gastrointestinais ou mistos (vide Tabela 1). Cinco cães morreram e dois foram submetidos à eutanásia; um cão foi submetido à necropsia sem a informação sobre o tipo de morte; não se sabe o desfecho do caso restante. As lesões eram únicas e focalmente extensas à exceção do Cão 9, que tinha lesões cutâneas no peito, tórax e um dos membros anteriores.

Nas lesões que envolviam o TGI, a duração dos sinais clínicos variou de dois dias a três meses. Os principais sinais clínicos relatados foram emagrecimento progressivo, dor abdominal, inapetência, diarreia, vômito, fezes sanguinolentas e presença de massa abdominal palpável.

As lesões do TGI geralmente consistiam de espessamento segmentar transmural marcado da parede das vísceras e da gordura mesentérica adjacente, aderência do mesentério à serosa visceral e avermelhamento marcado da mucosa (Figura 21), que, em alguns casos apresentava úlceras multifocais (Figura 22) e achatamento focal das vilosidades. Em três casos havia envolvimento dos linfonodos mesentéricos, que ora formavam uma massa volumosa que ocupava boa parte da cavidade abdominal, com até 8 cm de diâmetro, ora estavam individualmente aumentados de volume (Figura 23). Ao corte, as alterações do TGI consistiam de áreas difusamente vermelho-escuras, com múltiplos nódulos amarelos ou esverdeados infiltrados na mucosa e submucosa (algumas vezes interpretados como áreas de necrose), e quantidades variadas de fibrose (Figura 24). Os linfonodos tinham áreas amareladas irregulares no parênquima. A cavidade abdominal estava preenchida por sangue no Cão 1 e por aproximadamente dois litros de líquido viscoso, marrom-escuro, turvo e fétido no Cão 5.

Nos casos cutâneos e mistos, as lesões de pele tinham evolução de aproximadamente seis meses. Foram tentados diversos tratamentos sem que as mesmas curassem. Todos os animais eram provenientes de área rural, onde tinham acesso à água.

As lesões de pele acometiam locais distintos em cada cão, e se apresentavam nas formas de úlcera extensa na junção mucocutânea do lábio superior e na face lateral do tórax, múltiplas úlceras e aumento de volume envolvendo prepúcio (Figura 25) e saco escrotal e nódulos pequenos e irregulares, que drenavam pus, distribuídos pelo peito, tórax e membro anterior (Figura 26). Ao corte, viam-se áreas de hemorragia e necrose ou nódulos amarelos pequenos e irregulares. A massa que envolvia o prepúcio era firme e brancacenta. Na extremidade do pênis havia uma área focalmente extensa vermelha e irregular na mucosa.

Os resultados da IHQ para as lesões da pitiose canina estão ilustrados nas Figuras 27 e 28. Nos cães, dois padrões principais de inflamação foram vistos, isolados ou combinados, independentemente do tecido analisado. O padrão granulomatoso consistia de macrófagos epitelióides e CGs do tipo Langhans combinadas em diferentes proporções, formando focos em geral conspícuos, circundados ou não por finas trabéculas de tecido conjuntivo (Figuras 29 e 30). Raramente, viam-se granulomas com centros de necrose caseosa e parede infiltrada por linfócitos e plasmócitos (Figura 31). O segundo padrão, denominado necro-eosinofílico, era caracterizado por áreas eosinofílicas amorfas facilmente identificáveis no campo de menor aumento. Tais áreas consistiam de focos de necrose, contendo detritos celulares, focos de colagenólise; quantidades variadas de eosinófilos e numerosas imagens negativas de hifas (Figuras 32 a 34); algumas lembravam (histologicamente) as formas iniciais dos *kunkers* descritas nos cavalos. Uma resposta histiocítica multifocal leve, caracterizada por histiócitos com citoplasma vacuolizado, era ocasionalmente observada adjacente às áreas de inflamação necro-eosinofílica. Os focos combinados das duas últimas respostas eram considerados piogranulomas. Padrões muito semelhantes de inflamação foram descritos num estudo de 60 casos de pitiose gastrointestinal canina (MILLER, 1985). Entretanto, em muitos relatos de pitiose em cães, a inflamação é designada somente como granulomatosa e/ou piogranulomatosa (FISHER et al., 1994; HELMAN & OLIVER, 1999; HENSEL et al., 2003). Neste estudo, hifas fracamente basofílicas foram raramente observadas. Esse fato já foi descrito anteriormente (DYKSTRA et al., 1999) embora, em geral, as hifas de *P. insidiosum* dificilmente sejam vistas pelo HE (THOMAS & LEWIS, 1998).

Nos casos acometendo o TGI, as alterações histológicas afetavam de uma a todas as camadas da parede, concentrando-se principalmente na submucosa e muscular. Na forma cutânea, as lesões se estendiam da epiderme, muitas vezes ulcerada, até o panículo adiposo.

Em 4/9, houve predomínio do padrão granulomatoso sobre o necro-eosinofílico (dois casos no TGI, um cutâneo e o único nodal). Em três cães, observou-se relação inversa, (dois no TGI e um cutâneo). No Cão 7, houve predomínio da resposta granulomatosa no TGI e da necro-eosinofílica na pele. No Cão 5, foi visto apenas o padrão granulomatoso, no TGI. Achados poucos frequentes incluíam necrose fibrinoide da parede das artérias, particularmente exuberante no linfonodo do Cão 1, angioinvasividade e pequenos trombos arteriais.

A morfologia das hifas no GMS variava de acordo com o tipo de resposta inflamatória de maneira bastante constante. Nas áreas necro-eosinofílicas, elas eram mais numerosas e impregnaram fortemente pela prata. Estavam morfologicamente íntegras, por vezes longas, com paredes lisas e quase paralelas e diâmetros regulares (Figura 35). As hifas observadas no centro dos granulomas ou no citoplasma de CGs, por outro lado, eram menos numerosas, mostravam-se degeneradas (como fragmentos pequenos, irregulares e tortuosos) e, muitas vezes, menos argirofílicas (Figura 36). No Cão 5, onde só havia o padrão granulomatoso, raras hifas era visíveis (Figura 37). Hifas não foram vistas fora das áreas de inflamação, apenas confinadas aos granulomas e CGs (Figura 38). A distribuição numeral irregular entre as diferentes áreas já havia sido relatada em cães (MILLER, 1985) e onça-pintada (CAMUS et al., 2004).

A técnica de SR evidenciou quantidade moderada de eosinófilos nas áreas necro-eosinofílicas. Nos casos em que predominava a inflamação granulomatosa, havia eosinófilos íntegros distribuídos aleatoriamente entre os granulomas e, principalmente, nas áreas de fibrose. Vale ressaltar que nas áreas de necrose, onde há grande quantidade de detritos celulares e os eosinófilos estão em sua maioria desintegrados, o que se vê são áreas de coloração vermelha homogênea e muito tênue, já sem delimitação dos grânulos (Figura 39). No entanto, tal como nos cavalos, algumas hifas eram circundadas por grânulos fortemente SR-positivos, muitas vezes formando o halo vermelho da reação SH-símile (Figura 40).

Pelo GMS-SR (Figuras 41 e 42), a reação entre a presença de eosinófilos e a morfologia (integridade) das hifas pode ser bem caracterizada. Pela técnica de AT, observou-se que, em ambas as formas clínicas, a quantidade de mastócitos intra ou peri-lesionais variou de ausente a muito leve (1 a 5/CGA).

Os bovinos pertenciam a rebanhos distintos, nos quais diversos animais apresentaram quadro clínico idêntico e cura espontânea da doença. No primeiro surto, descrito por Gabriel et al. (2008), 76 bovinos que pastoreavam num campo com canais de irrigação foram afetados; os animais apresentaram resolução espontânea das lesões em duas a três semanas. Os 16 bovinos acometidos no segundo surto (GRECCO et al., 2009) permaneciam numa área

alagada da propriedade. Os últimos casos surgiram até 90 dias depois do primeiro e a resolução e cicatrização das lesões aconteciam em intervalos de poucas semanas a dois meses.

As lesões macroscópicas tiveram pouca variação entre indivíduos e entre surtos. Eram múltiplas e aleatórias e geralmente acometiam um ou mais membros (Figura 43). Com menor frequência eram vistas na região ventral do pescoço e esterno e, eventualmente, na cauda; um dos bovinos do segundo surto apresentava lesão dorsal ao chanfro nasal, nas proximidades da narina direita (Figura 44).

A apresentação inicial variou de elevações nodulares ulceradas de tamanhos diversos a pequenas áreas alopecicas e deprimidas ou planas com edema adjacente e aspecto hemorrágico. Com o passar do tempo, em ambos os casos as lesões evoluíam para úlceras profundas hemorrágicas ou recobertas por crostas, podendo chegar a 15 cm de diâmetro nos casos mais graves. Alguns focos drenavam exsudato purulento. Ao corte, o tecido da biópsia era esbranquiçado, firme e com áreas puntiformes acinzentadas na região profunda da derme. Em todos os bovinos afetados as lesões regrediram espontaneamente em períodos variáveis de poucas semanas a dois meses, sem a necessidade de tratamento. A etiologia foi confirmada por IHQ (Figuras 45 e 46).

Alterações histológicas idênticas foram observadas nos dois bovinos. A característica mais marcante foi a presença de granulomas multifocais ou coalescentes perfeitamente delimitados em meio ao colágeno dérmico levemente proliferado. Foram vistas duas variantes dos granulomas. A primeira consistia de um centro de macrófagos epitelióides e/ou CGs de Langhans circundado por uma zona estreita de macrófagos com citoplasma muitas vezes vacuolizado e, perifericamente, uma cápsula delicada de tecido conjuntivo (Figura 47). A segunda variante continha quantidades variadas de leucócitos polimorfonucleares (PMNs) no centro, que aparentavam um misto de eosinófilos e neutrófilos (piogranulomas) (Figura 48). Os macrófagos epitelióides e CGs apareciam em proporções variáveis, podendo estar presente apenas um tipo de célula macrofágica. No interior de ambos os tipos de granulomas, dentro das CGs ou em meio aos PMNs, eram visíveis raras imagens negativas de hifas.

Circundando algumas das poucas hifas presentes nos piogranulomas havia reação SH-símile, formando um halo eosinofílico espesso e franjado. A apresentação clássica da reação de SH, que consistia de uma bordadura fracamente eosinofílica e de contornos irregulares foi vista raramente, circundando hifas no interior dos granulomas. Interessantemente, a reação SH-símile era circundada por eosinófilos, enquanto que a reação SH clássica estava intimamente relacionada (através de fagocitose) a macrófagos e células gigantes (Figuras 49 e 50). Na pitiose bovina, reação eosinofílica proeminente ao redor das hifas foi interpretada

como SH em um relato (PÉREZ et al., 2005) e em outro estudo foi descrito um material granular refringente com formato de clava circundando as hifas (MILLER, 1985).

Através do GMS, assim como visto nos cães, as hifas dos bovinos, todas confinadas aos granulomas, demonstravam genericamente um aspecto morfológico desintegrado, exceto aquelas envoltas pelas reações SH e SH-símile, as quais eram morfológicamente íntegras (Figuras 51 e 52). Apresentações histológicas descritas na pitiose bovina incluem piogranulomas com centro repleto de neutrófilos e eosinófilos (SANTURIO et al., 1998), granulomas com centros caseosos (MILLER, 1985) e áreas multifocais de necrose com eosinófilos, neutrófilos, plasmócitos, macrófagos e CGs (PÉREZ et al., 2005). Hifas foram vistas dentro das CGs, de folículos pilosos e de áreas de necrose (MILLER, 1985; SANTURIO et al., 1998; PÉREZ et al., 2005).

Pelo SR, definiu-se que o centro dos piogranulomas era preenchido quase exclusivamente por eosinófilos (Figura 53); raros neutrófilos estavam presentes. Através da observação em imersão, foi possível identificar com clareza que o material SH-símile consistia de múltiplas esférulas SR-positivas aglutinadas sobre as hifas (Figura 54). Notou-se também que imediatamente ao redor da hifa franjada havia vários eosinófilos desgranulados e alguns poucos íntegros. A reação SH clássica não corou pelo SR. Alguns eosinófilos também eram vistos na parede e ao redor dos piogranulomas, porém em menor quantidade.

No AT, pouquíssimos mastócitos (2 – 3/CGA) eram vistos principalmente ao redor dos vasos próximos aos granulomas. O citoplasma continha poucos grânulos metacromáticos dispersos.

A avaliação comparada dos campos foi fundamental para se estabelecer uma correlação fidedigna entre o aspecto morfológico da lesão, a localização e grau de integridade estrutural do agente causador da lesão (hifas do *P. insidiosum*), e a resposta celular/tissular envolvida no processo.

Com base em alguns aspectos histomorfológicos comparados foram feitas considerações sobre a patogênese da pitiose inter-espécies. Destacam-se os aspectos relacionados à: 1) quantidade, distribuição na lesão e viabilidade das hifas (inferida a partir da morfologia das mesmas), associadas ao tipo de resposta inflamatória; 2) reação de Splendore-Hoeppli; e 3) angioinvasividade pelo agente.

Quanto ao primeiro aspecto, os cavalos tiveram a maior quantidade de hifas, seguidos pelos cães e bovinos, em ordem decrescente. Nos cavalos, as hifas em geral estavam confinadas aos *kunkers* e apresentavam-se íntegras (Figura 55). Nos cães, as características de integridade, bem como o número das hifas, variaram conforme o tipo de resposta

inflamatória, estando as hifas íntegras e mais numerosas no centro das áreas de inflamação necro-eosinofílica e hifas, na grande maioria das vezes, escassas e degeneradas no centro dos granulomas ou no citoplasma de CGs (Figura 56). Nos bovinos, as hifas eram escassas, estavam confinadas aos granulomas/piogranulomas e apresentaram geralmente um aspecto degenerado; algumas estavam recobertas por grânulos de eosinófilos (Figura 57). Basicamente, as hifas que foram consideradas íntegras pelo GMS, estavam envoltas por eosinófilos e/ou grânulos de eosinófilos (*kunkers* nos cavalos, áreas necro-eosinofílicas nos cães e centro dos piogranulomas nos bovinos) quando observadas no HE e no SR (reação SH-símile). Deste modo, observou-se que a resposta granulomatosa foi a mais eficaz no combate as hifas, o que talvez justifique, pelo menos em parte, o curso clínico auto-limitante observado nos bovinos de três relatos (SANTURIO et al., 1998; GABRIEL et al., 2009; GRECCO et al., 2009).

A resposta eosinofílica no cavalo, no qual a doença geralmente é progressiva e fatal, tem sido atribuída como ineficaz no combate e eliminação do oomiceto (MENDOZA et al., 2003). Vale lembrar que os *kunkers* são utilizados como material para cultura do agente devido à grande viabilidade das hifas intralesionais (MENDOZA, 1987). Considera-se que a constante liberação de exo-antígenos pelas hifas de *P. insidiosum* trava a resposta imune num modo dirigido pelos linfócitos do subgrupo T auxiliar-2 (*T helper* 2; Th2), atraindo cada vez mais eosinófilos. Estes desgranulam sobre as hifas (formando os *kunkers*), isolando-as da ação de células inflamatórias mononucleares mais efetivas no seu combate, as quais participam da resposta granulomatosa vista nos bovinos (MENDOZA et al., 2003; MENDOZA & NEWTON, 2005). A resposta macrofágica é caracteristicamente guiada pelos linfócitos do subgrupo T auxiliar-1 (*T helper* 1; Th1) (ABBAS, 2005). O eosinófilo pode regular a polarização da célula T através da síntese de indoleamina 2,3-dioxigenase (IDO), uma enzima envolvida no metabolismo do triptofano, convertendo-o a cinurenina. A cinurenina, por sua vez promove o desequilíbrio entre as respostas Th1 e Th2 através da promoção da apoptose das células Th1 (ODEMUYIWA et al., 2004).

De um modo geral, as observações deste estudo vêm ao encontro da hipótese formulada sobre o mecanismo de ação da imunoterapia em cavalos, onde a exposição de antígenos citoplasmáticos de *P. insidiosum* (presentes no inóculo) ao sistema imune mudaria a resposta do hospedeiro do modo Th2 para o Th1, e, conseqüentemente, de eosinofílica e deletéria para granulomatosa e eficaz, levando muitas vezes à cura dos cavalos tratados (MENDOZA et al., 1996; MENDOZA et al., 2003; MENDOZA & NEWTON, 2005). A imunidade mediada por células (*cell-mediated immunity*, CMI) é considerada como o

principal mecanismo da imunidade adquirida contra fungos. Em infecções por *Histoplasma capsulatum*, *Cryptococcus neoformans* e *Candida* sp., a resposta mediada por Th1 é considerada protetora e a resposta mediada por Th2 é prejudicial ao hospedeiro (ABBAS et al., 2000).

A predominância de citocinas tipo Th1 sobre Th2 está correlacionada com a proteção contra diversas micoses (ROILIDES et al., 1999; SHOHAM & LEVITZ, 2005). Na candidíase, a diferenciação das células T CD4⁺ em células Th1 ou Th2 e o desenvolvimento de respostas Th-específicas são fatores essenciais na determinação da susceptibilidade ou resistência do hospedeiro às infecções invasivas. O desenvolvimento de resposta Th1 é influenciado pela ação conjunta de citocinas tais como interferon (INF)- γ , interleucina (IL)-6, fator de necrose tumoral (TNF)- α , e IL-12, combinadas à ausência de citocinas Th2, como IL-4 e IL-10, as quais inibem a resposta Th1. Por isso, a progressão da doença está associada à predominância da resposta Th2 (ROMANI, 2002).

Alguns autores postulam que, embora o paradigma Th1/Th2 seja útil para explicar a propensão da resposta imune a formar respostas dominantes mediadas ou por células ou por anticorpos, o mesmo é uma “supersimplificação” de uma rede imunoregulatória muito mais complexa. Eles afirmam, entre muitos aspectos, que as respostas Th1 e Th2, por si, não tipificam a resposta imune a inúmeros patógenos e que as respostas tipo 1 ou tipo 2 podem ser vistas nas doenças causadas tanto por patógenos que residem no interior de macrófagos e induzem IL-12 e subsequente produção de INF- γ (tipo 1), quanto naquelas causadas por alérgenos potentes que induzem IL-4 e IL-5 (tipo 2). Afirmam também que as principais citocinas regulatórias, IL-4, IL10 e IL-12, não exercem necessariamente efeitos negativos (IL-4 e IL10) ou positivos (IL-12) sobre as células Th1; e por fim, afirmam que a resposta T-celular a dados patógenos ou antígenos é heterogênea e que pode não ocorrer uma predominância entre as respostas Th1 e Th2 (BROWN et al., 1998). Essa abordagem sobre o modelo Th1/Th2, associada aos mecanismos da resposta aos fungos discutida mais adiante, poderia explicar a resposta inflamatória ao *P. insidiosum* vista nos cães deste estudo. Viu-se que, embora um deles tivesse apenas resposta granulomatosa (tipo 1) associada ao agente, os demais apresentaram, em geral uma resposta ambígua formada tanto por componentes da resposta tipo 1 (resposta granulomatosa) quanto por componentes da resposta tipo 2 (resposta necro-eosinofílica).

O modo como um tipo de resposta se sobrepõe e domina a outra *in vivo* é extremamente complexo e determinado por diversos fatores, que incluem (i) o tipo de célula apresentadora de antígeno (*antigen presenting cell*, APC) (célula dendrítica versus macrófago

versus linfócito B); (ii) a citocina envolvida no momento da apresentação do antígeno, a qual pode ser influenciada pela natureza do patógeno ou do antígeno; (iii) a regulação das células T diferenciadas por citocinas; (iv) a dose e afinidade do antígeno pelo receptor da célula T, (v) o momento e o nível de sinais co-estimulatórios expressados tanto da APC para a célula T quanto da célula T para a APC durante as respostas primária e secundária, o que também depende da regulação por citocinas; e (vi) a cessação das respostas T e B específicas através da morte celular induzida por ativação (BROWN et al., 1998). Esse conjunto de fatores provavelmente norteia os diferentes tipos de resposta inflamatória observados entre e mesmo dentro das espécies analisadas neste estudo.

Em todas as espécies, porém com frequência e intensidade variáveis, as hifas estavam circundadas por um halo granular estreito e fortemente eosinofílico, constituído de grânulos SR-positivos que se aglutinavam ao redor delas. Esta observação corrobora de forma clara com alguns autores (MENDOZA & ALFARO, 1986) na observação da participação dos grânulos de eosinófilos no que tem sido descrito como reação SH-símile.

O fenômeno SH é associado a causas infecciosas e não-infecciosas (READ et al., 2005). Para alguns autores, trata-se de depósitos de complexos antígeno-anticorpo (SMITH & VON LICHTENBERG, 1967) e para outros, de acúmulos de proteína básica principal (*major basic protein*; MBP) do eosinófilo (HAMANN et al., 1989). Num estudo que comparou duas lesões conjuntivais que cursavam com a reação SH em humanos, os resultados foram bastante interessantes. Na primeira lesão, na qual a reação de SH estava associada a grande número de células, a imunomarcção foi compatível com imunoglobulinas; a segunda reação, circundada por eosinófilos desgranulados e inflamação granulomatosa, foi fortemente positiva para MBP. Os autores, que atribuíram as lesões à helmintíase, formularam uma hipótese baseada no tempo de evolução dos granulomas no momento da biópsia: durante os estágios iniciais da infecção pelo parasita, ocorreria deposição de anticorpos, com formação de um complexo imune e fixação do complemento. Com o tempo, eosinófilos seriam atraídos e desgranulariam ao redor do agente, tornando-se incorporados ao material. Desse modo, os aspectos histológico e imuno-histoquímico seriam diferentes de acordo com a evolução da lesão (READ et al., 2005). Essa hipótese justificaria os dois padrões morfológicos de reação SH observados nos bovinos deste estudo. Interessantemente, neste trabalho o padrão de imunocomplexos provável foi visto apenas nos bovinos, o que poderia indicar uma variação na abordagem dos eosinófilos frente às hifas cobertas por imunoglobulinas.

Um dos muitos aspectos intrigantes da pitiose é a variação na frequência de invasão vascular (ou angioinvasividade) de acordo com as diferentes espécies. Sabe-se que essa

característica é particularmente marcante na pitiose humana, que cursa com vasculite e trombose acentuadas, muitas vezes culminando em gangrena e consequente amputação de membros ou remoção cirúrgica radical das áreas afetadas (WANACHIWANAWIN et al., 2004; KRAJAEJUN et al., 2006). Neste trabalho, angioinvasividade discreta foi vista raramente em alguns cães. Por outro lado, foi notável nos cavalos a presença constante de uma artéria degenerada, de pequeno ou médio calibre no centro dos *kunkers* (Figura 58), fato já relatado anteriormente (MILLER & CAMPBELL, 1984; GOAD, 1984).

Tal observação poderia sugerir uma participação da invasão da parede vascular na gênese e disseminação local das hifas na forma cutânea. Uma vez que os *kunkers* neste estudo estão frequentemente associados a uma artéria degenerada e que múltiplos *kunkers* são vistos na mesma lesão, sem que haja hifas no tecido em meio a eles, suspeita-se que as hifas utilizem os vasos como meios de disseminação a curta distância, migrando localmente sem produzir metástases em outros órgãos, pelo menos na maioria das vezes. A ausência de hifas na parede das artérias degeneradas no interior dos *kunkers* poderia estar associada ao tempo de evolução das lesões, considerando-se que as hifas geralmente distribuía-se centrifugamente para a periferia dos mesmos. Invasão acentuada da parede vascular descrita num gato com pitiose no TGI não resultou em disseminação da lesão para outras partes do organismo (RAKICH et al., 2005), fato que talvez justificasse a hipótese acima. As hifas invadiriam a parede da artéria através de degradação do tecido por enzimas (RAVISHANKAR et al., 2001).

Em humanos, sugere-se que ocorra invasão direta das artérias tão logo tenha ocorrido penetração cutânea, e que o tamanho do inóculo possa estar relacionado ao grau de invasão arterial. No caso de lesões múltiplas, inoculações simultâneas poderiam estar envolvidas (KRAJAEJUN et al., 2006).

Enquanto a pitiose é descrita em animais imunocompetentes (MILLER, 1985; GROOTERS, 2003, GROOTERS et al., 2003) do mundo todo (MENDOZA et al., 1996), a pitiose humana ocorre quase que exclusivamente na Tailândia, associada à doenças hematológicas em até 99% dos casos (KRAJAEJUN et al., 2006). Pensa-se que estes casos sejam atribuídos à deficiência na resposta macrofágica secundária à talassemia (WANACHIWANAWIN et al., 2004).

Os oomicetos desenvolveram a habilidade de infectar plantas e animais independentes de outros micróbios e é provável que tenham desenvolvido mecanismos ímpares de patogenicidade. Com as múltiplas ferramentas moleculares e sequenciamento genético, tem se conseguido um progresso significativo no entendimento das bases moleculares de infecção por esses agentes (KAMOUN, 2003). Pesquisas moleculares recentes, por exemplo,

demonstraram que a resposta imune dos animais parece ter diversas formas de responder ao ataque dos oomicetos. Estes agentes podem ser capazes de manipular e evitar as defesas e/ou respostas imunes do hospedeiro, como evitar a fagocitose por macrófagos, suprimir a expressão de genes MHC classe II, suprimir a formação de espécies reativas de nitrogênio e desencadear uma resposta mediada por Th2 (PHILLIPS et al., 2007). No caso do *P. insidiosum*, acredita-se que a indução da resposta eosinofílica, com formação de SH-símile, possa ser um mecanismo de evasão da resposta imune, desenvolvido pelo patógeno como parte de seu processo evolutivo (MENDOZA et al., 2003).

Figura 1 – Pitiose equina, pele e tecido subcutâneo, lábio superior. Massa vegetante firme, ulcerada com 16 x 10 cm, que envolve o lábio superior e as narinas e se estende até o tecido subcutâneo. A superfície é brancacenta e apresenta inúmeras cavitações repletas de concreções amarelas (*kunkers*).

Figura 2 – Pitiose equina, pele e tecido subcutâneo, extremidade do membro posterior esquerdo. Lesão proliferativa e ulcerativa com 22 cm de diâmetro, drenando líquido serossanguinolento.

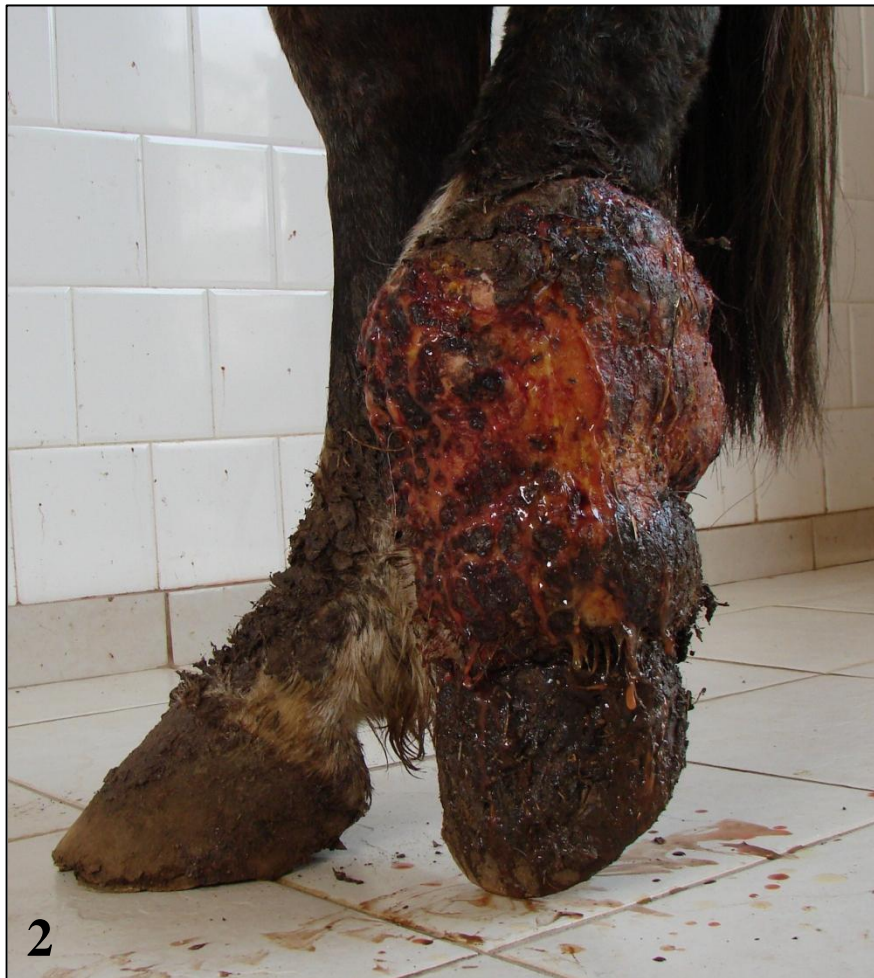
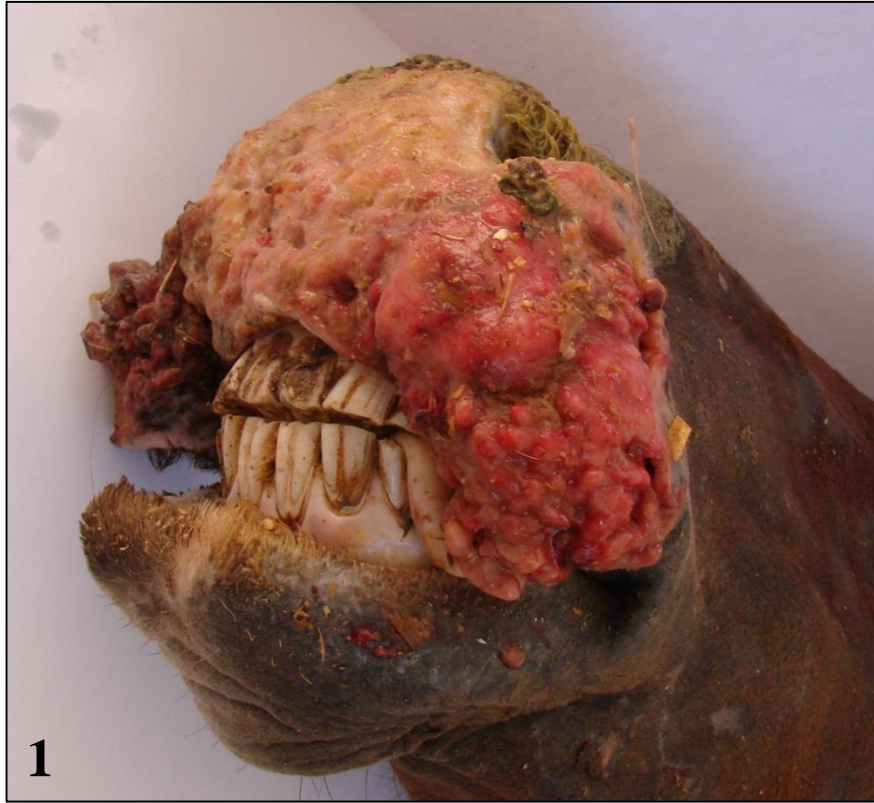
Figura 3 – Pitiose equina, pele, porção retro umbilical do abdômen. Ferida extensa e ulcerada de aproximadamente 30 cm de diâmetro. Abundante tecido de granulação.

Figura 4 – Pitiose equina, *kunker*. Estrutura facilmente removida de uma fístula da Figura 3. Massa amarela, compacta, firme e levemente friável, com ramificações grosseiras. Esta e demais massas mediam de 0,4 a 8 cm de comprimento.

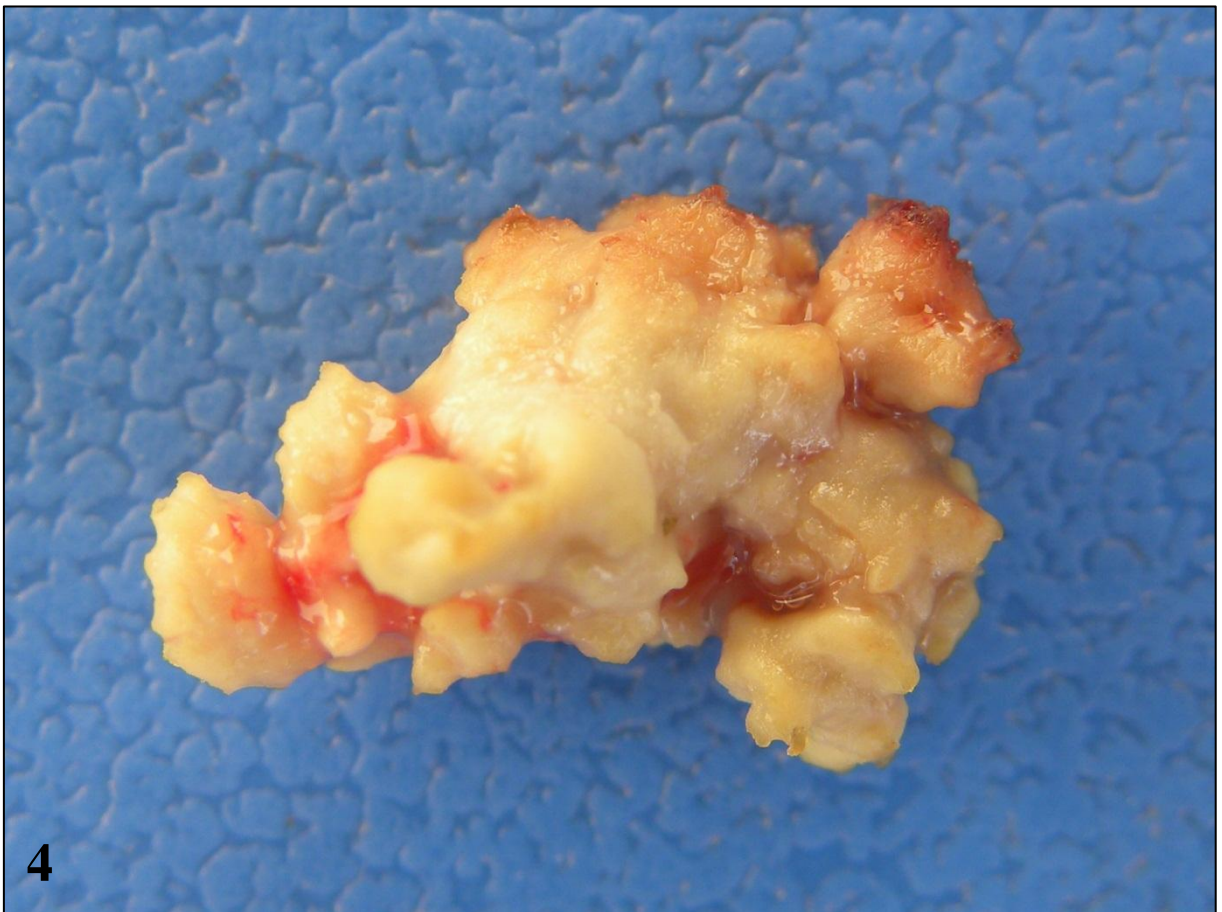
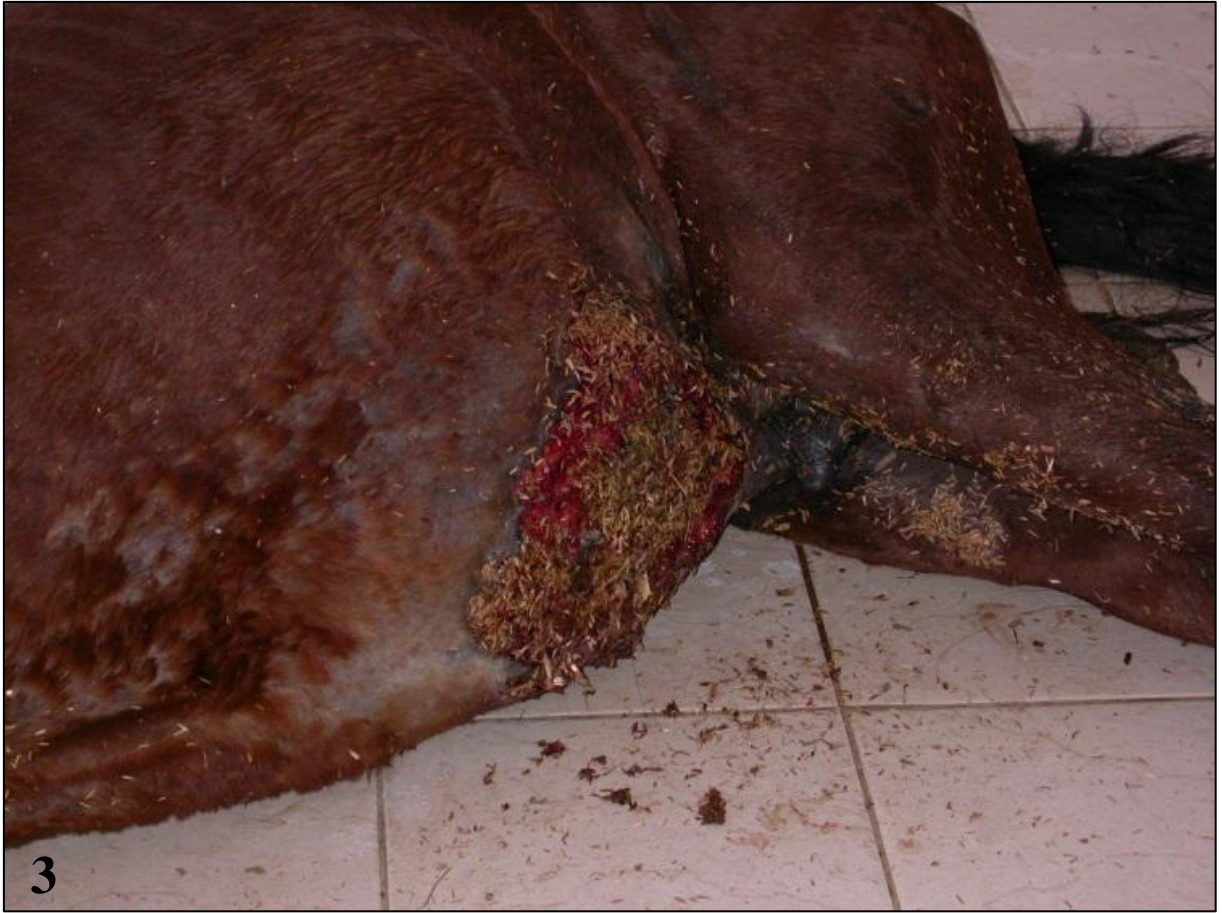

Figura 5 – Pitiose equina, pele. Imunomarcção positiva de hifas de *Pythium insidiosum* na periferia do *kunker*. Imuno-histoquímica, método da estreptavidina-biotina-peroxidase.

Figura 6 – Pitiose equina, pele. Hifas positivas de *Pythium insidiosum* na periferia do *kunker*. Imuno-histoquímica, método da estreptavidina-biotina-fosfatase alcalina.

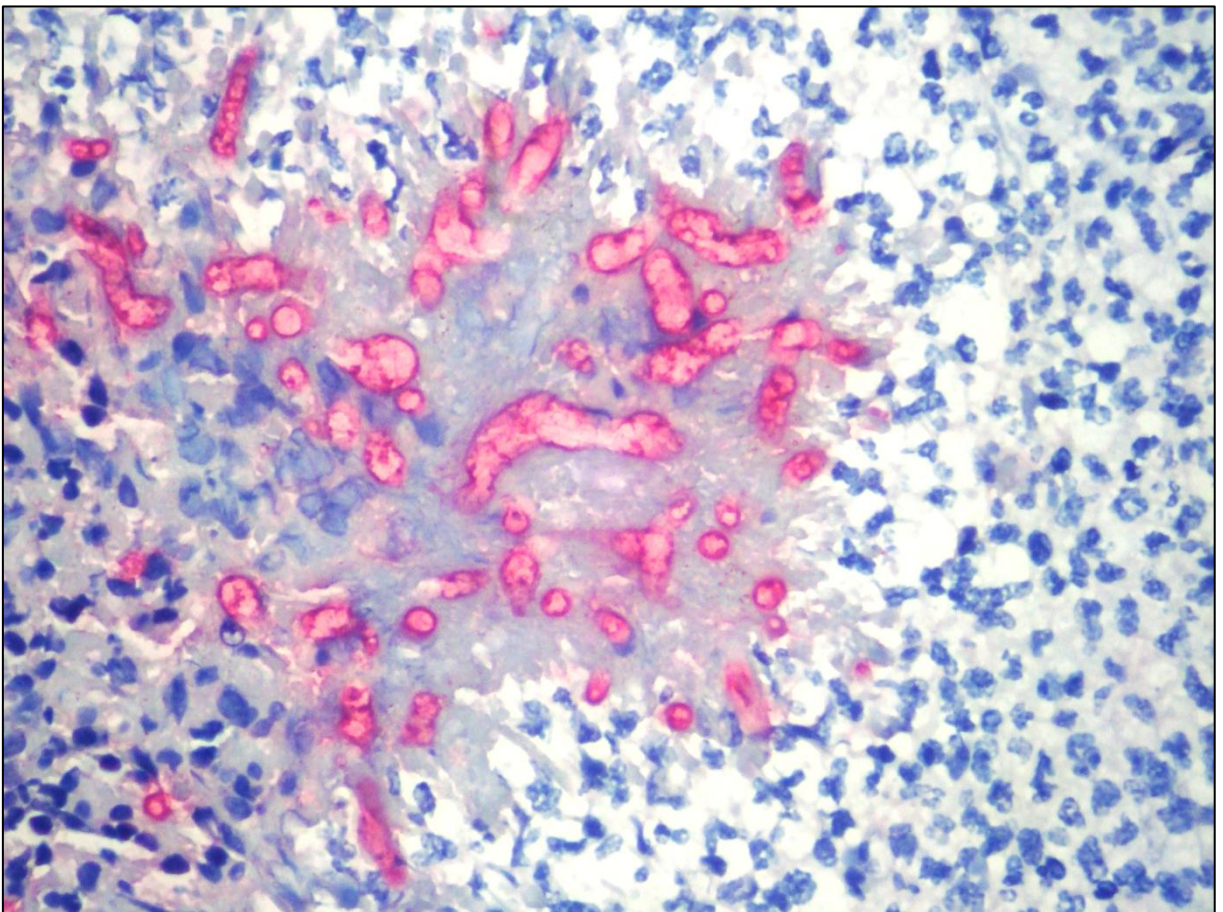
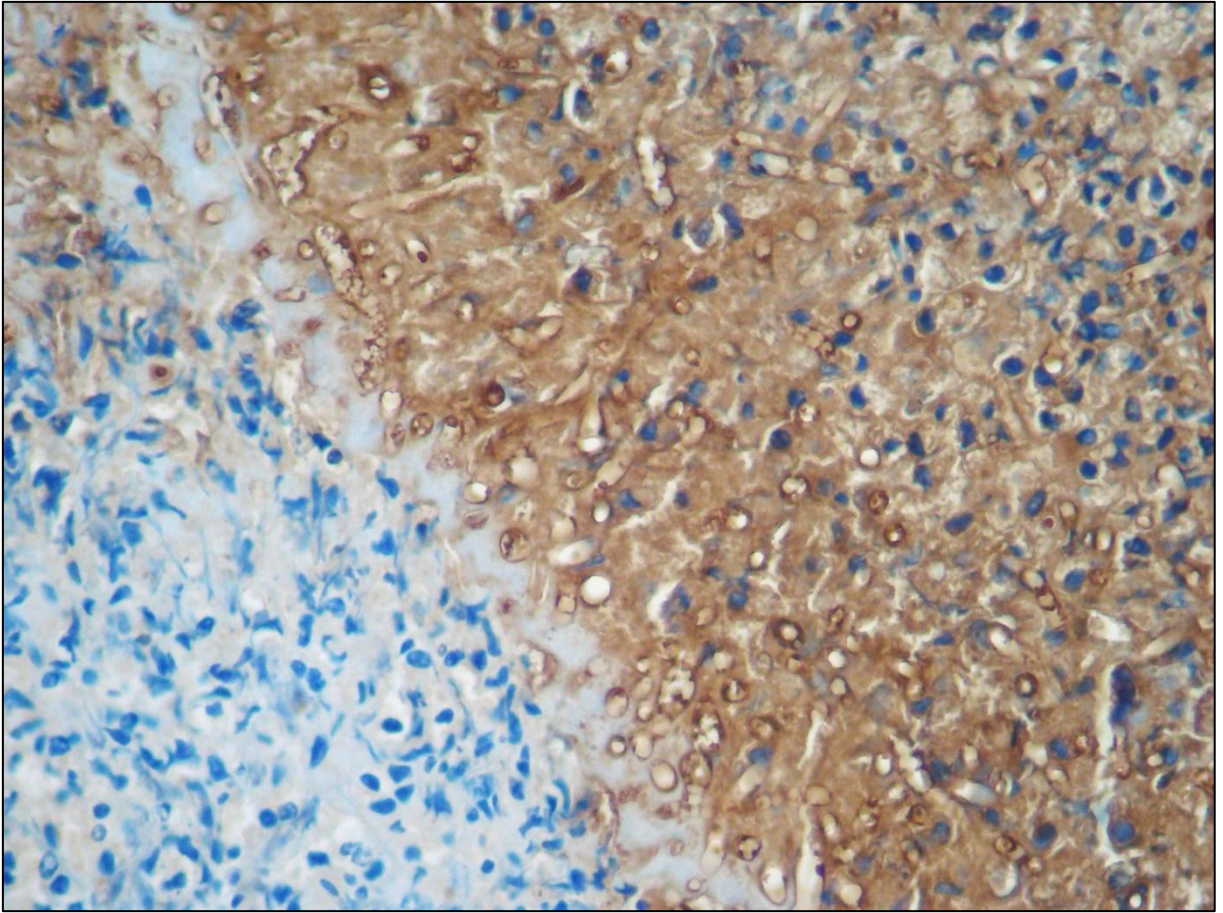


Figura 7 – Pitiose equina, pele. Proliferação de tecido conjuntivo fibroso bem colagenizado que se estende a partir da derme. Em meio ao tecido, há áreas tintorialmente eosinofílicas coalescentes (*kunkers*). Úlcera focalmente extensa substituindo a epiderme. Hematoxilina e eosina.

Figura 8 – Pitiose equina, pele. *Kunker*. Coleção de eosinófilos densa e grosseiramente circular, bem delimitada, com numerosos núcleos celulares pouco definidos e trabéculas de colágeno hialinas esparsas (áreas de colagenólise). Hematoxilina e eosina.

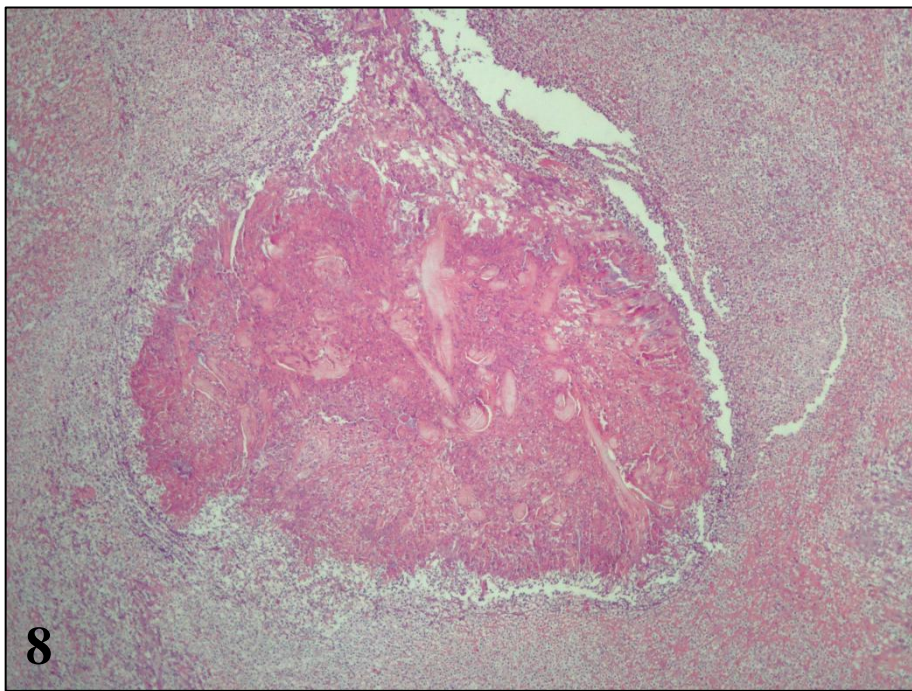
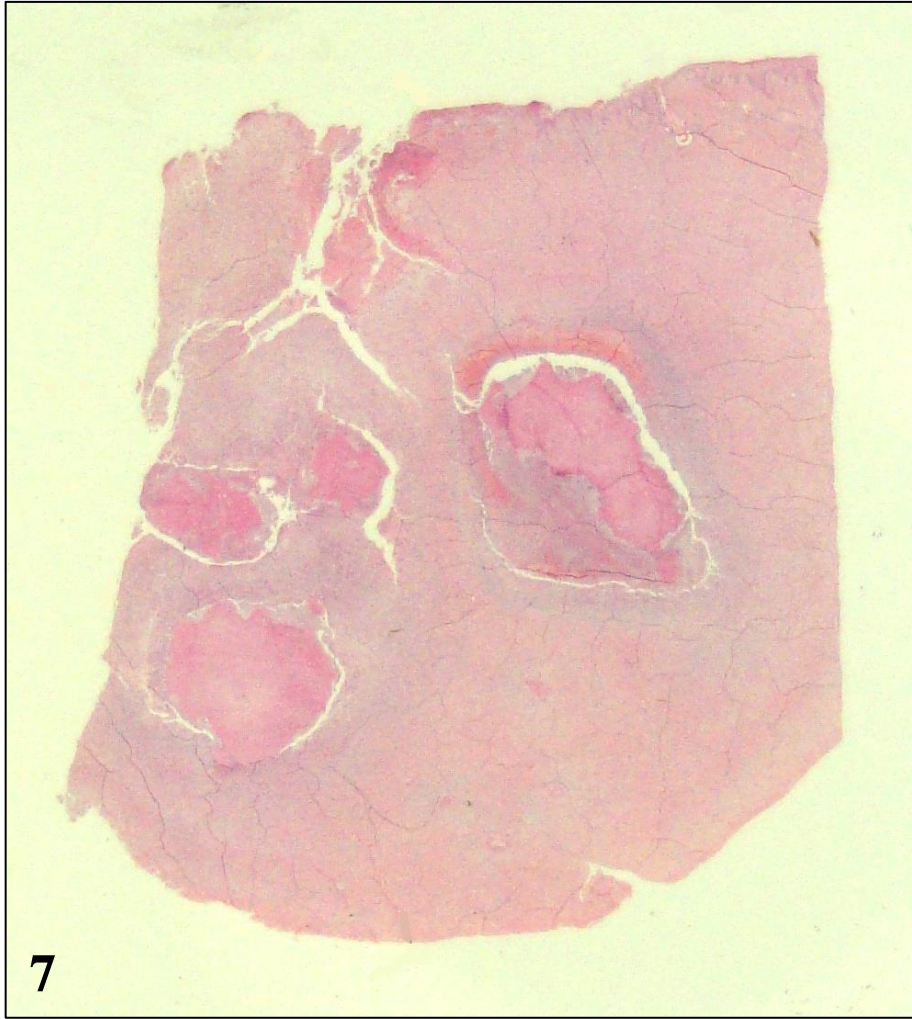

Figura 9 – Pitiose equina, pele. *Kunker* formado basicamente por eosinófilos SR-positivos. Notar artéria de médio calibre ao centro e faixa de neutrófilos SR-negativos ao redor do *kunker*. Sirius red.

Figura 10 – Pitiose equina, pele. Grande quantidade de eosinófilos confluindo em direção aos kunkers ou desgranulando sobre as hifas de *Pythium insidiosum*. Sirius red.

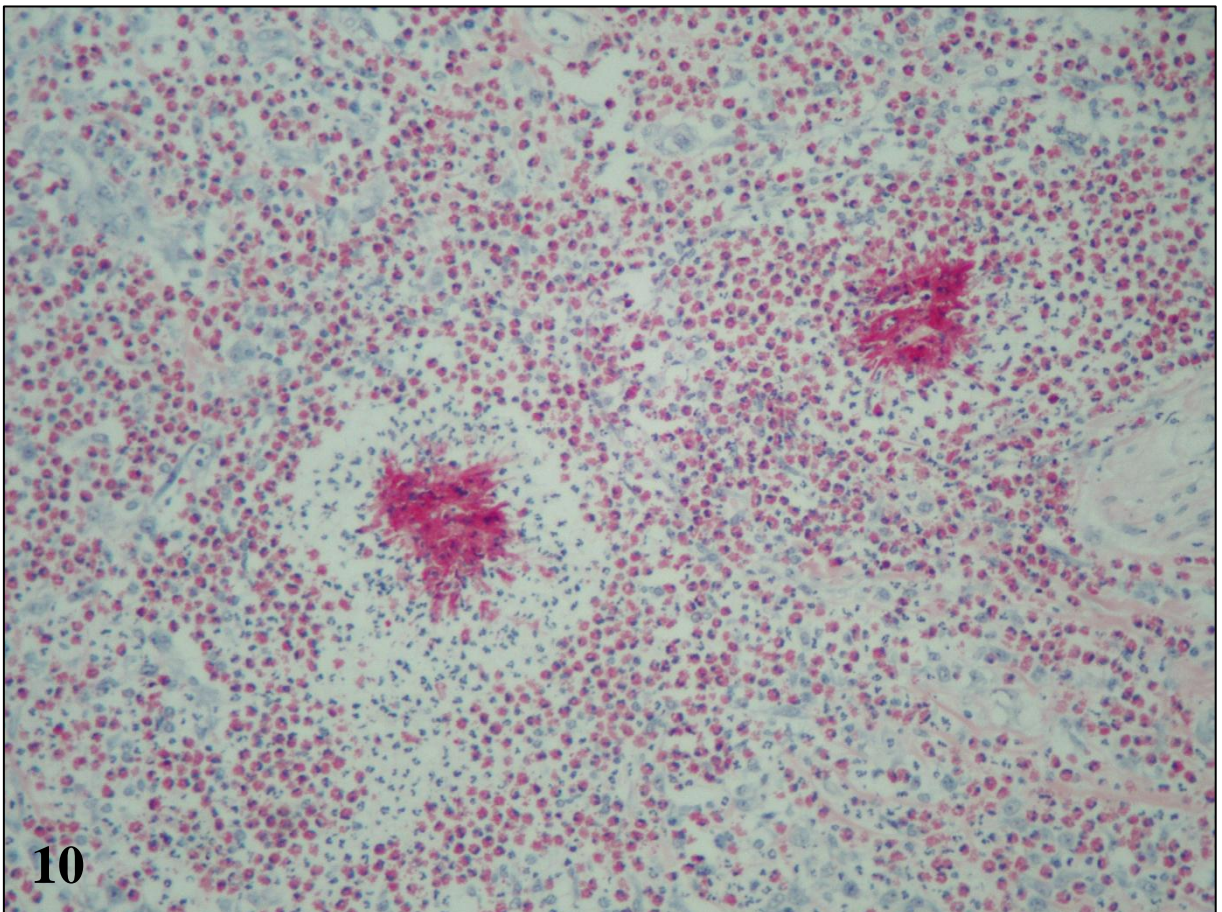
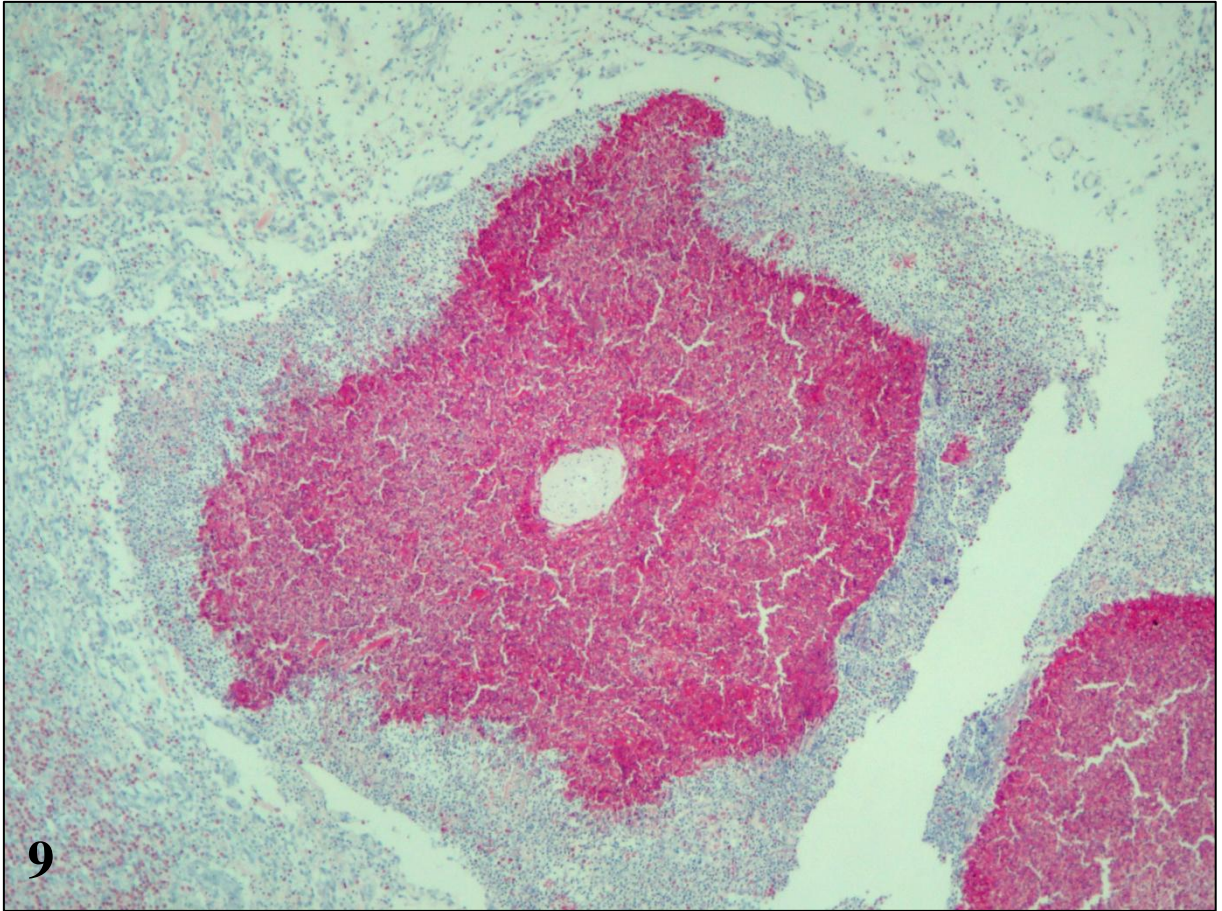


Figura 11 – Pitiose equina, pele. *Kunker* circundado por neutrófilos e separado do tecido de granulação periférico por uma fenda ampla. Hematoxilina e eosina.

Figura 12 – Pitiose equina, pele. Mini-*kunker*, um *kunker* nos estágios iniciais de formação. Os eosinófilos desgranulam sobre as hifas, que nessa imagem aparecem como imagens negativas. Hematoxilina e eosina.

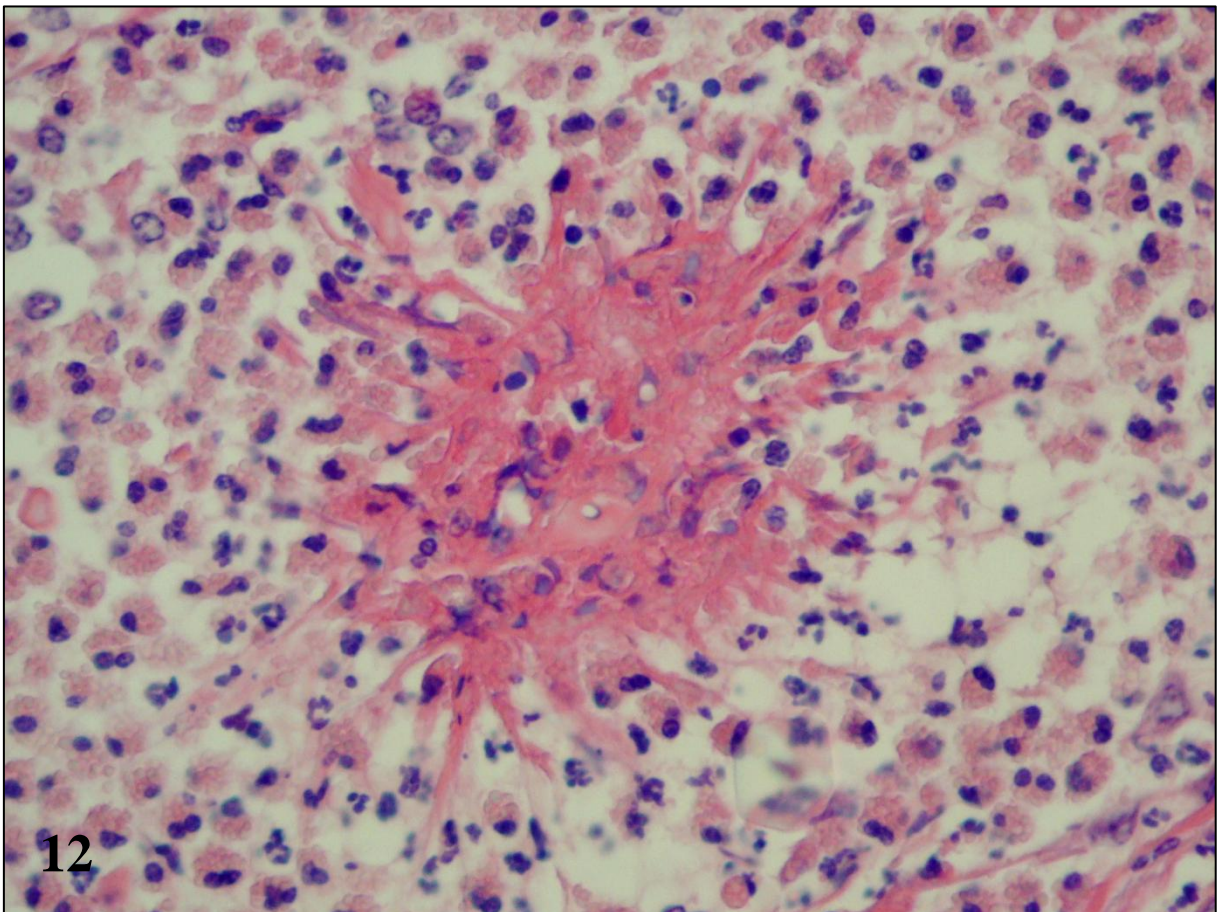
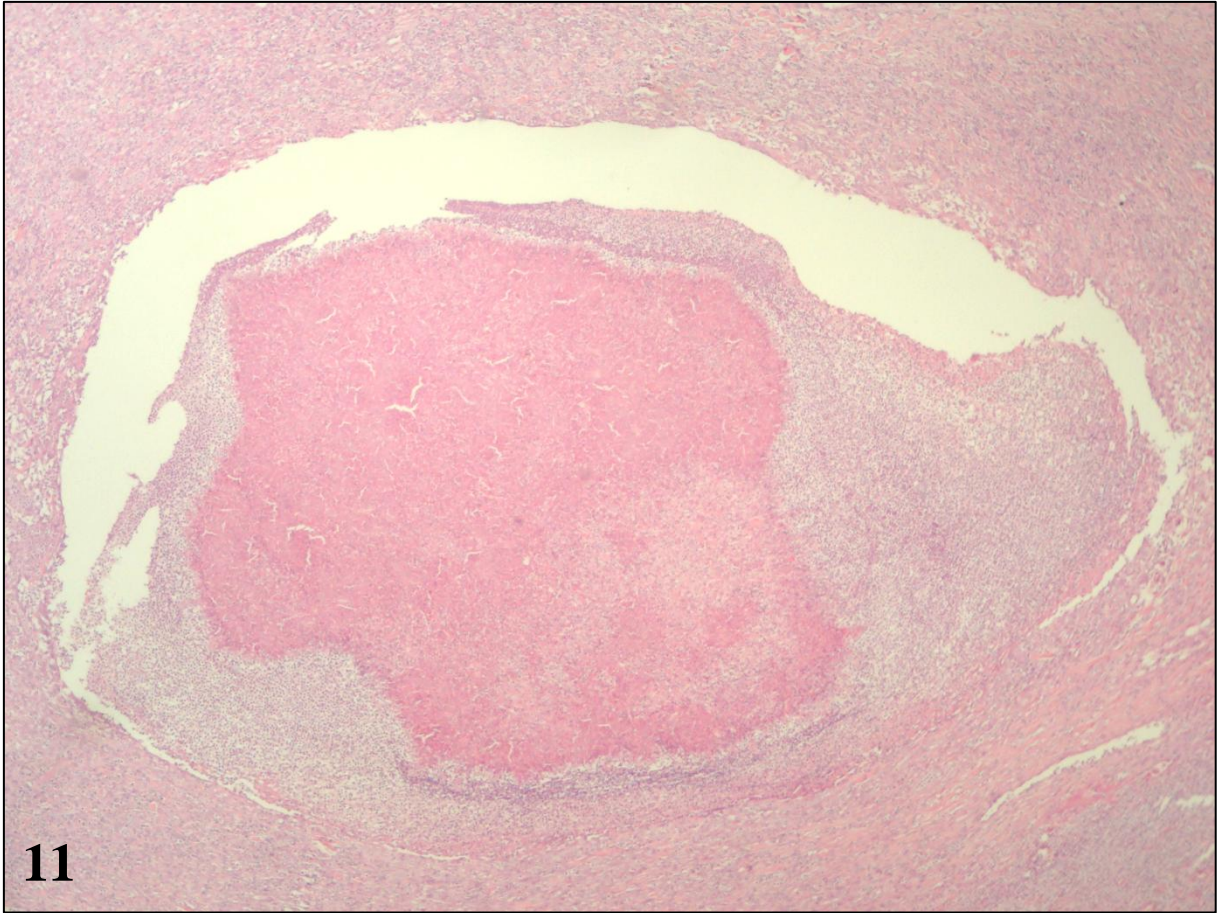


Figura 13 – Pitiose equina, pele. *Kunker*. Hifas distribuídas quase que exclusivamente na periferia. Raras são vistas no interior do *kunker*. Técnica de Grocott.

Figura 14 – Pitiose equina, pele. Vista aproximada da periferia de um *kunker*. As hifas robustas, bem delimitadas e salientes, esparsamente septadas, com paredes lisas, quase paralelas, dilatações discretas e inconstantes e escasso material protoplasmático (morfologia compatível com hifas íntegras). Técnica de Grocott.

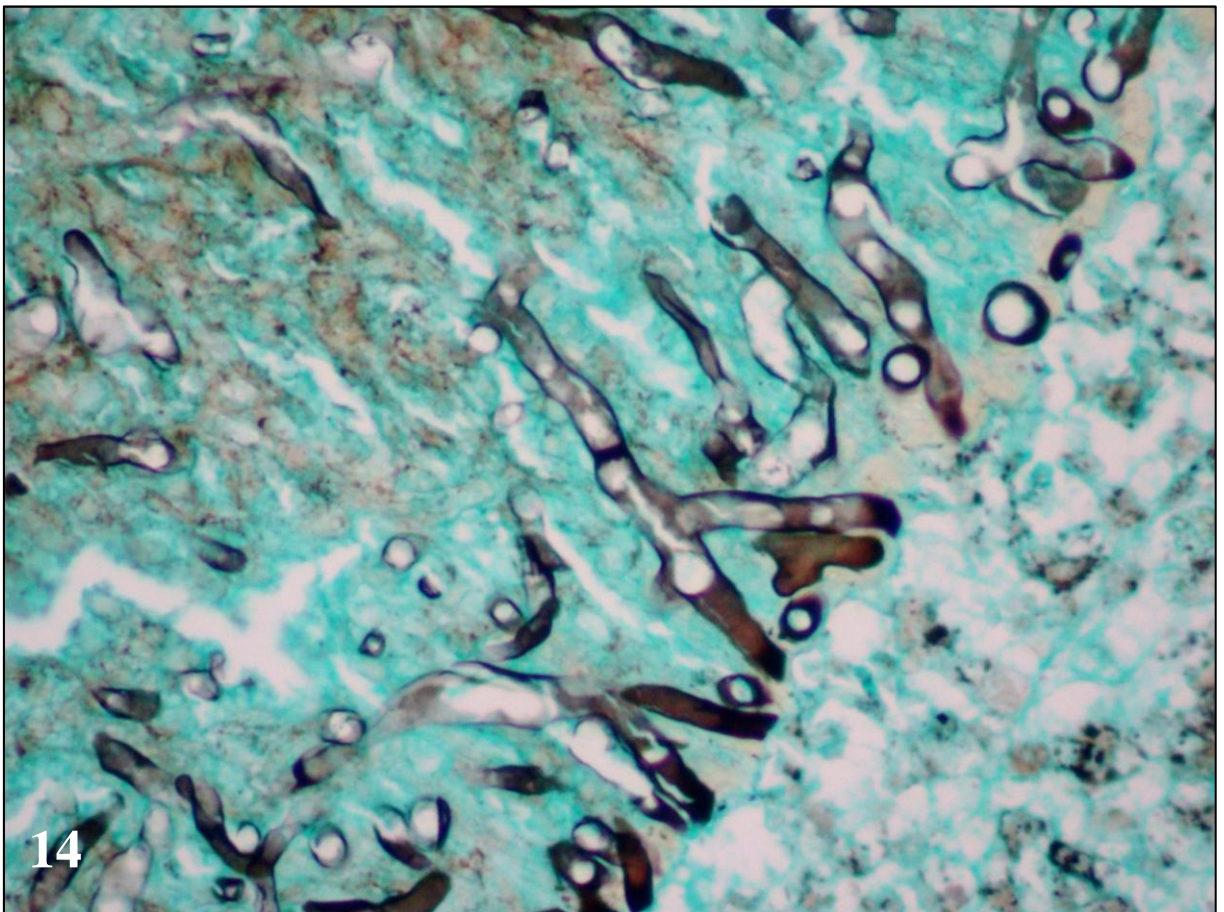
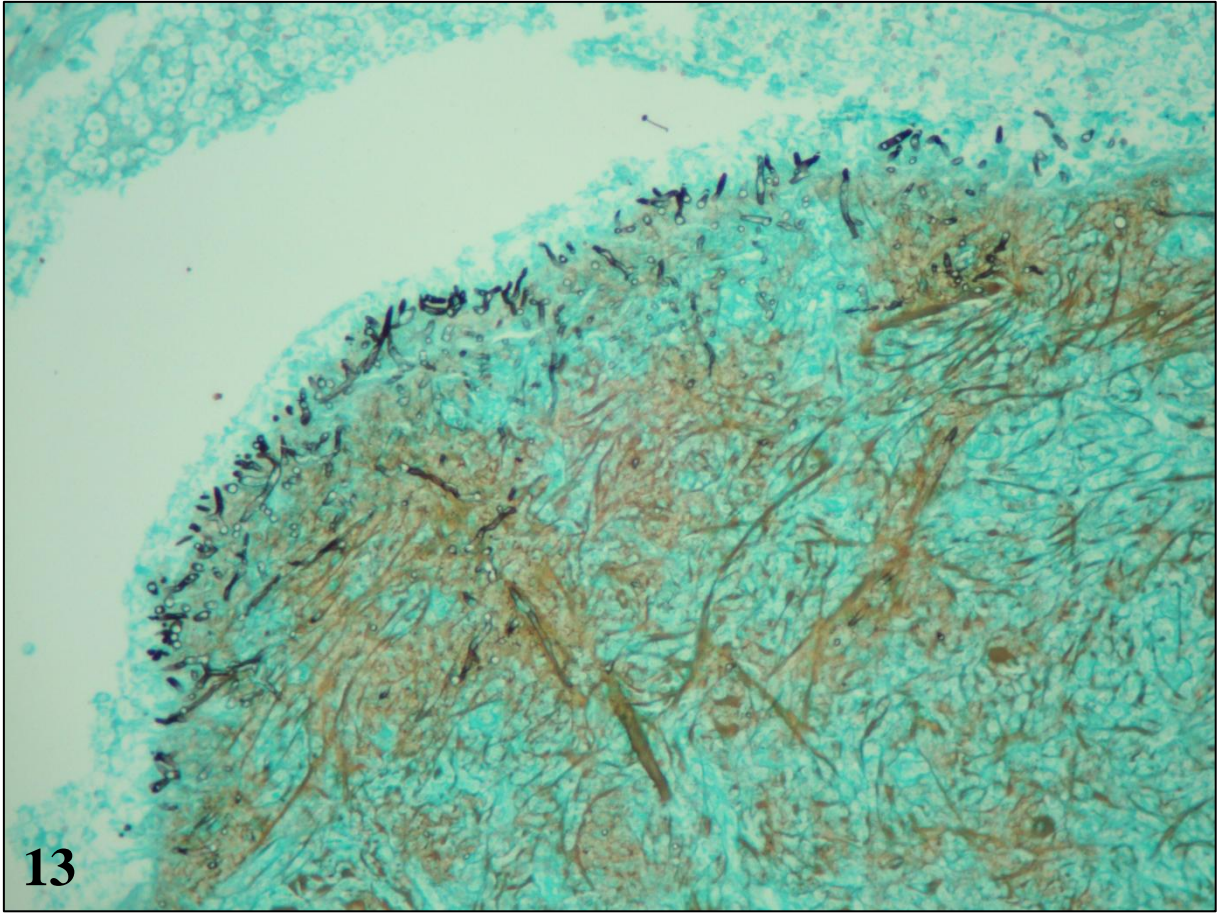


Figura 15 – Pitiose equina, pele. As hifas são PAS-negativas, tanto na periferia quanto no centro dos *kunkers*. Ácido periódico de Schiff.

Figura 16 – Pitiose equina, pele. *Kunker*. Apesar de compactos, há neles áreas aleatórias coradas mais intensamente, principalmente na periferia, que correspondem a agregados de eosinófilos íntegros ou desgranulados circundando hifas. Sirius red.

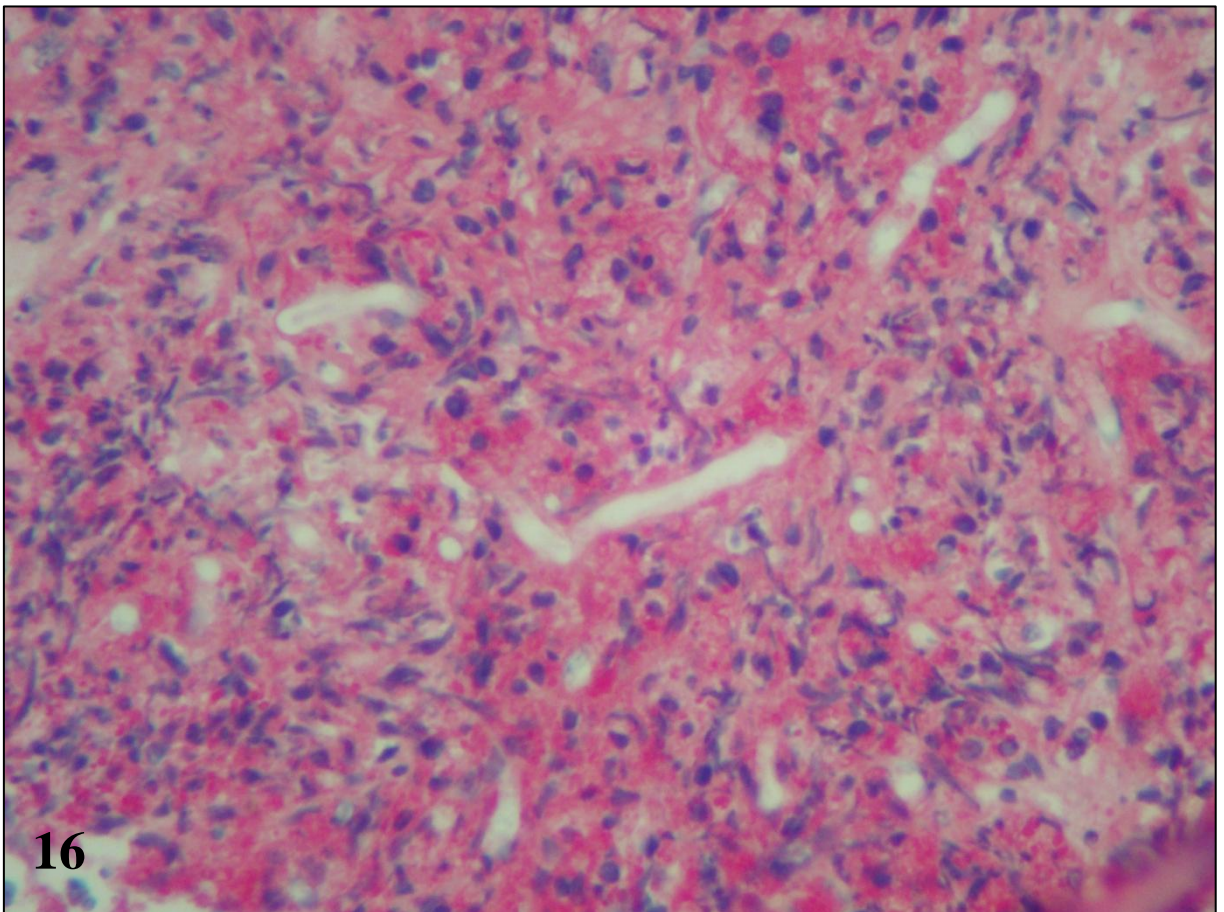
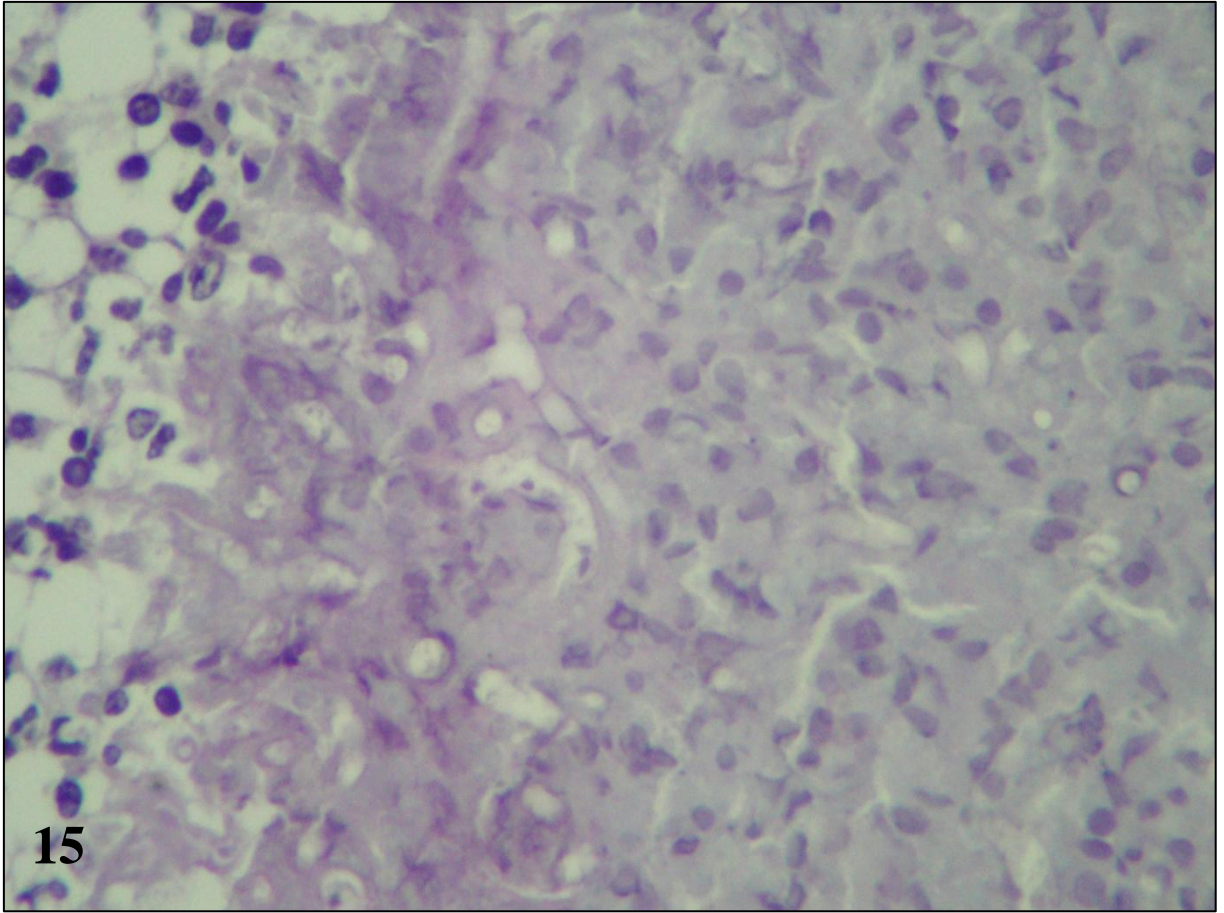


Figura 17 – Pitiose equina, pele. Borda do *kunker* em contato com o tecido de granulação periférico. Correlação entre os eosinófilos e as hifas íntegras de *Pythium insidiosum*. Notar a presença dos eosinófilos nos tecidos periféricos ao *kunker*. Técnica de Grocott-Sirius.

Figura 18 – Pitiose equina, pele. *Kunker*, hifas de *Pythium insidiosum* numerosas e íntegras em meio aos eosinófilos. Técnica de Grocott-Sirius.

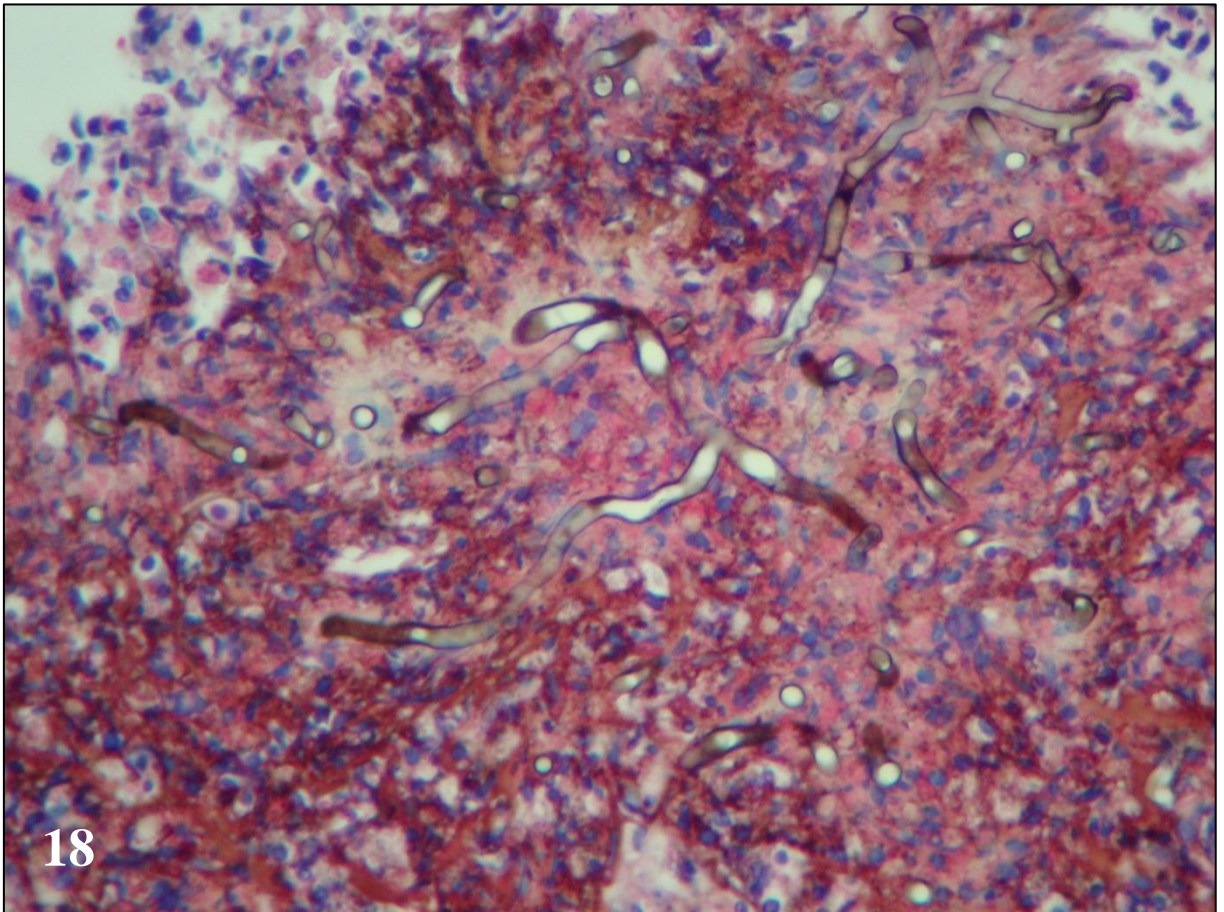
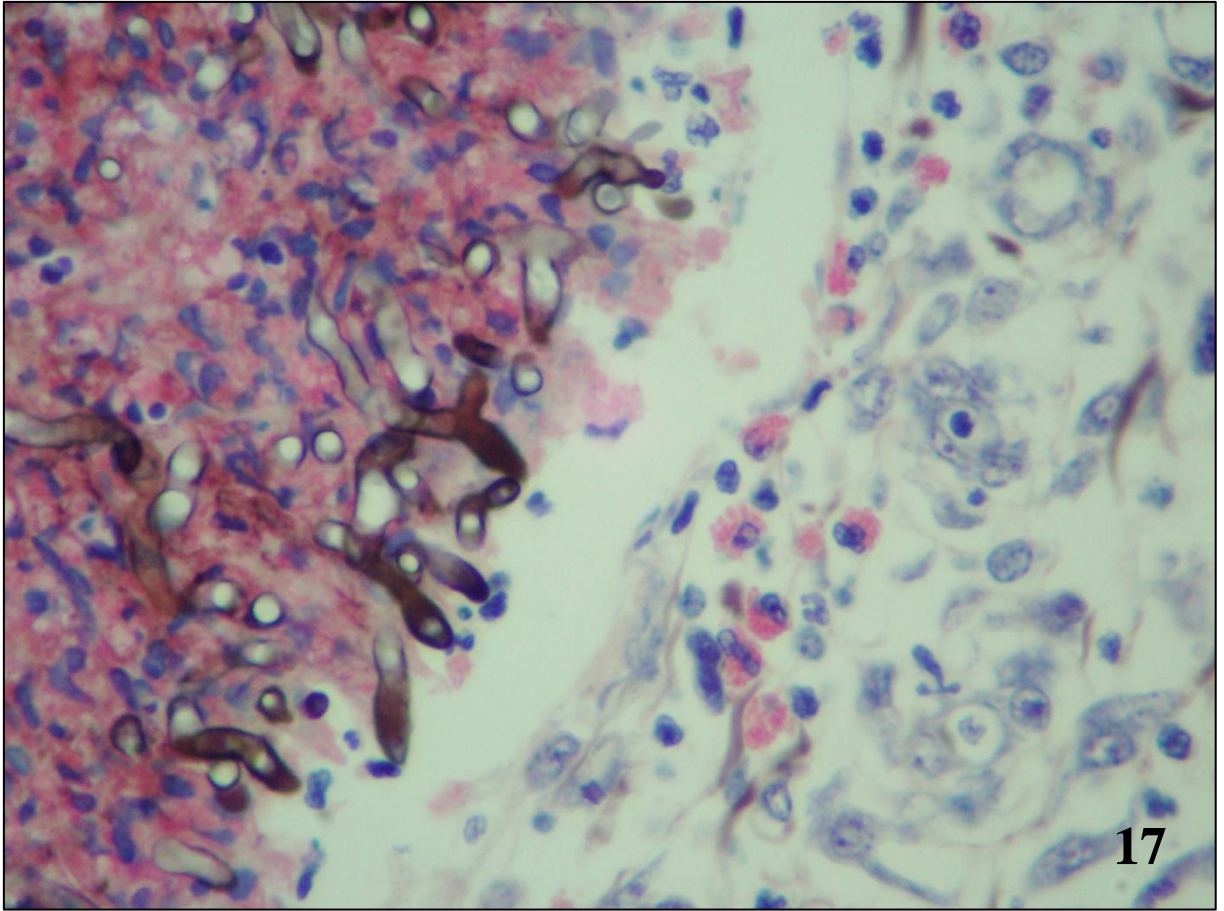


Figura 19 – Pitiose equina, pele. Distinção entre eosinófilos e neutrófilos na faixa de leucócitos de circunda o *kunker*. Sirius red.

Figura 20 – Pitiose equina, pele. Reação Splendore-Hoepli-símile. Ao redor de várias hifas, havia um halo granular estreito e fortemente eosinofílico formado por múltiplos grânulos SR-positivos que se aglutinavam sobre as hifas. Sirius red.

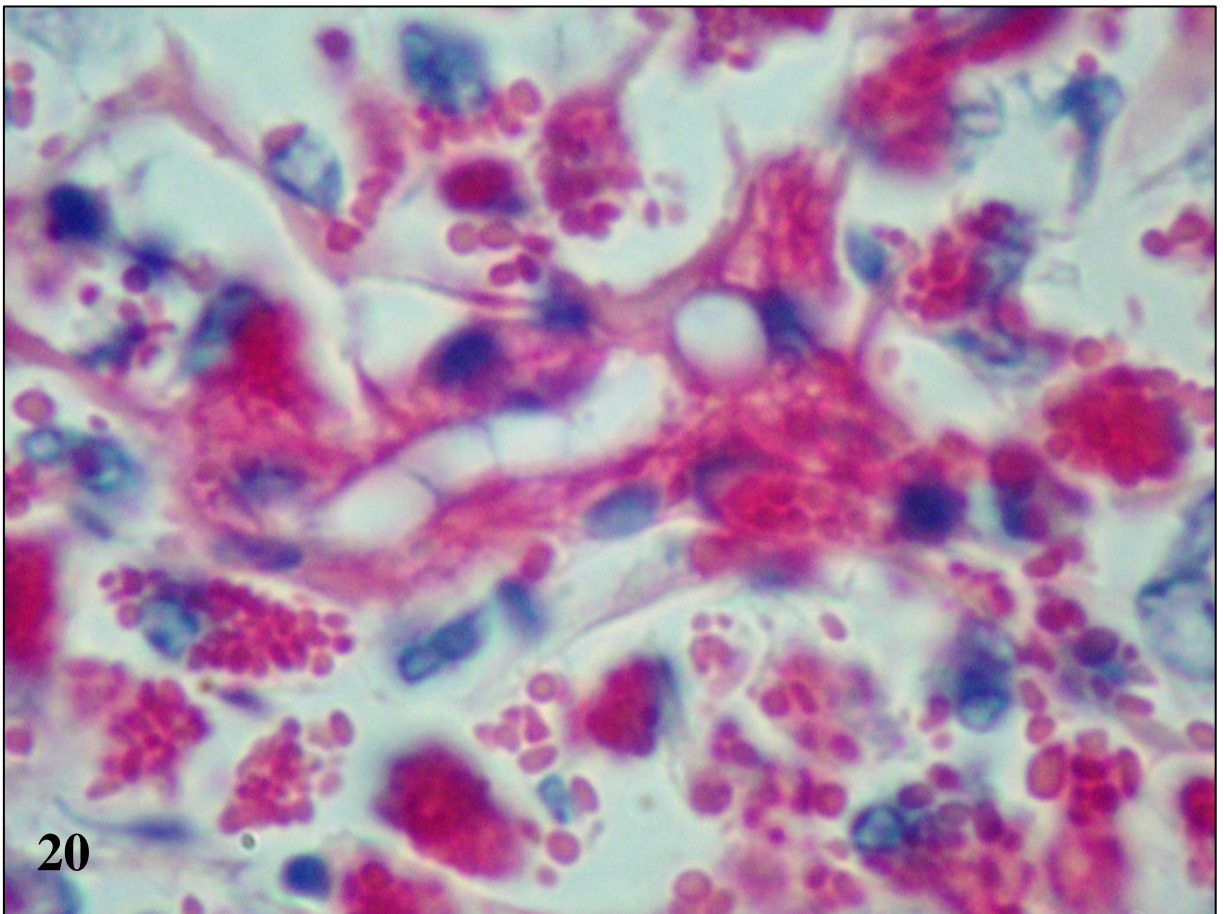
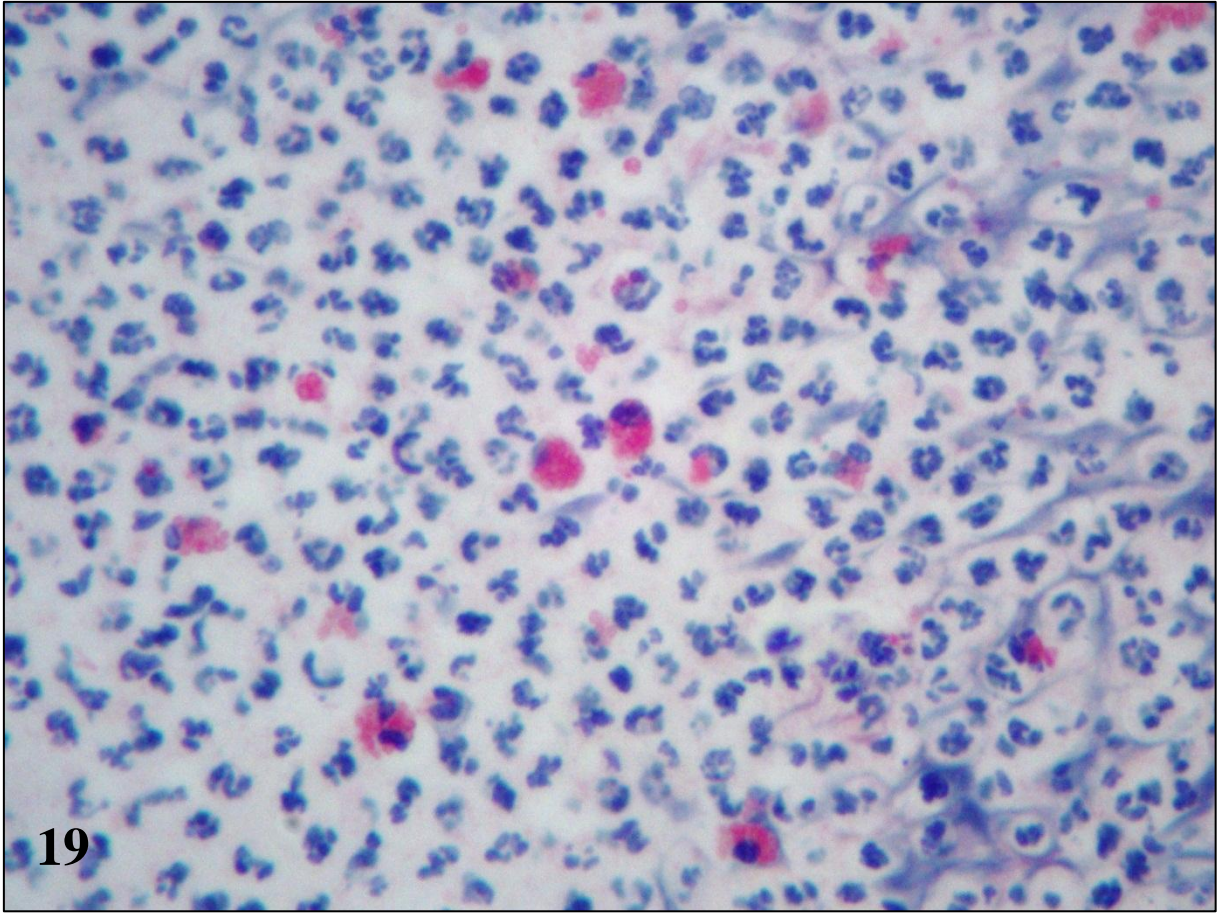


Figura 21 – Pitiose canina, intestino grosso. Espessamento segmentar transmural e avermelhamento marcados da parede.

Figura 22 – Pitiose canina, estômago. Avermelhamento marcado e úlceras multifocais na mucosa.

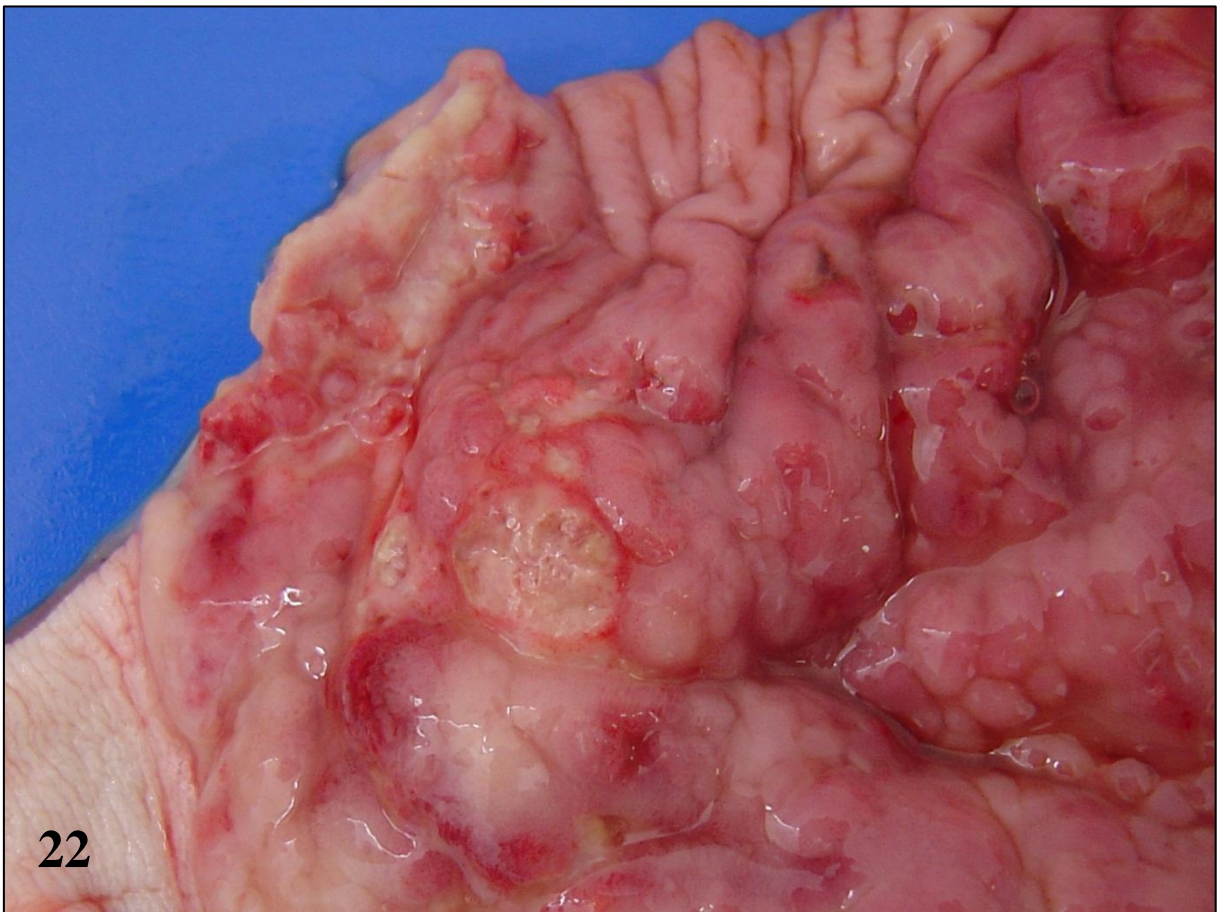
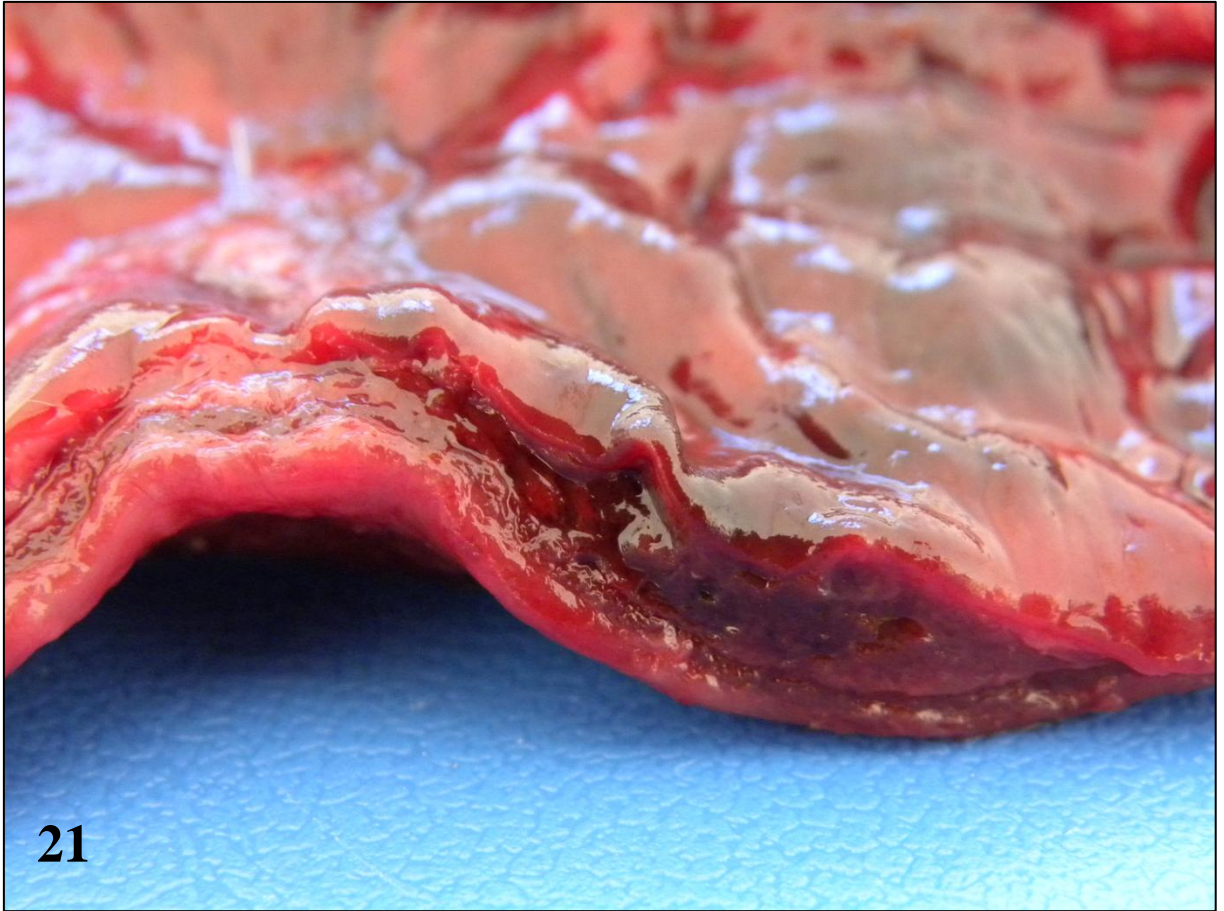


Figura 23 – Pitiose canina, linfonodos mesentéricos. Nodos individualmente aumentados de volume. Nota-se também espessamento segmentar do duodeno (à esquerda na foto).

Figura 24 – Pitiose canina, intestino grosso. Espessamento transmural marcado e massa junto à inserção do mesentério. Áreas amplas de hemorragia, com múltiplos nódulos amarelos ou esverdeados infiltrados na mucosa e submucosa. Peça fixada.

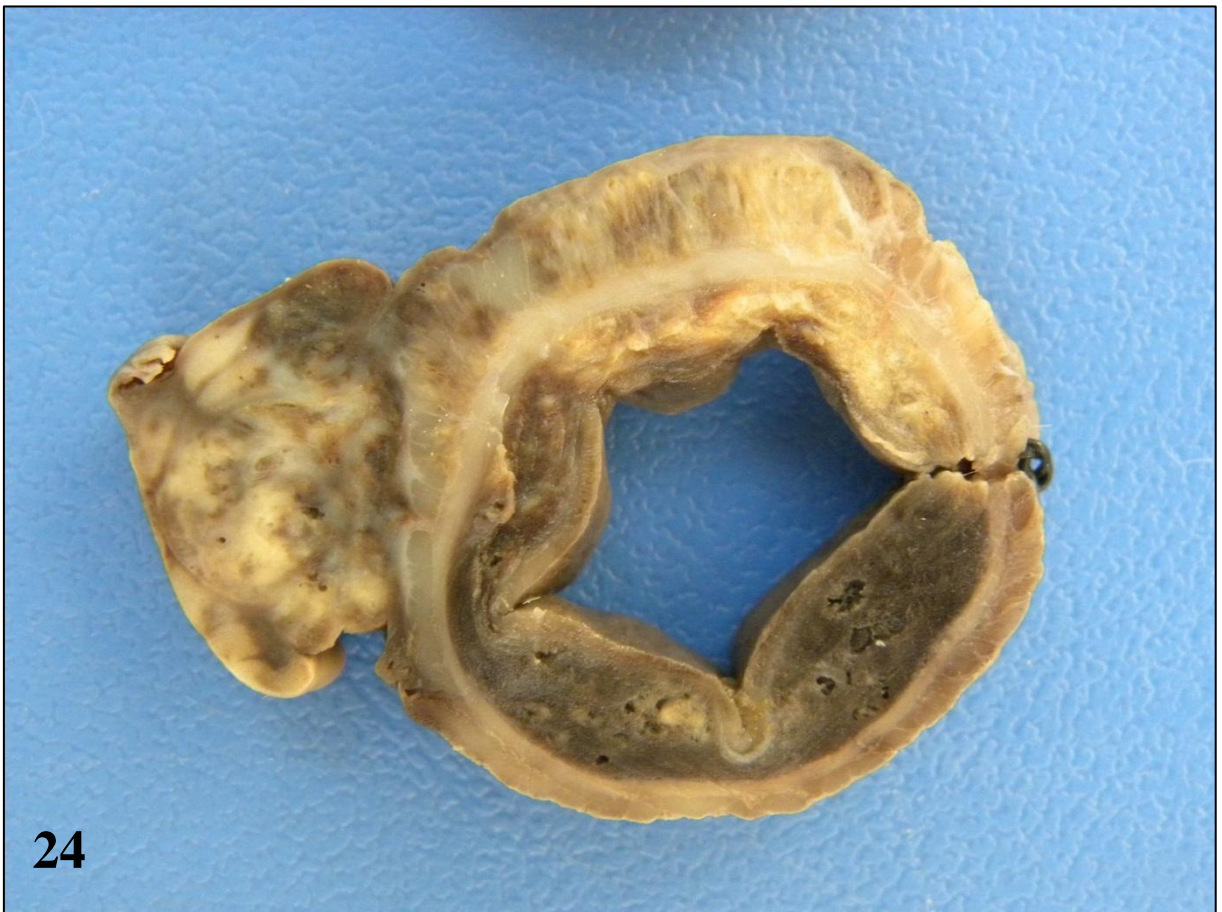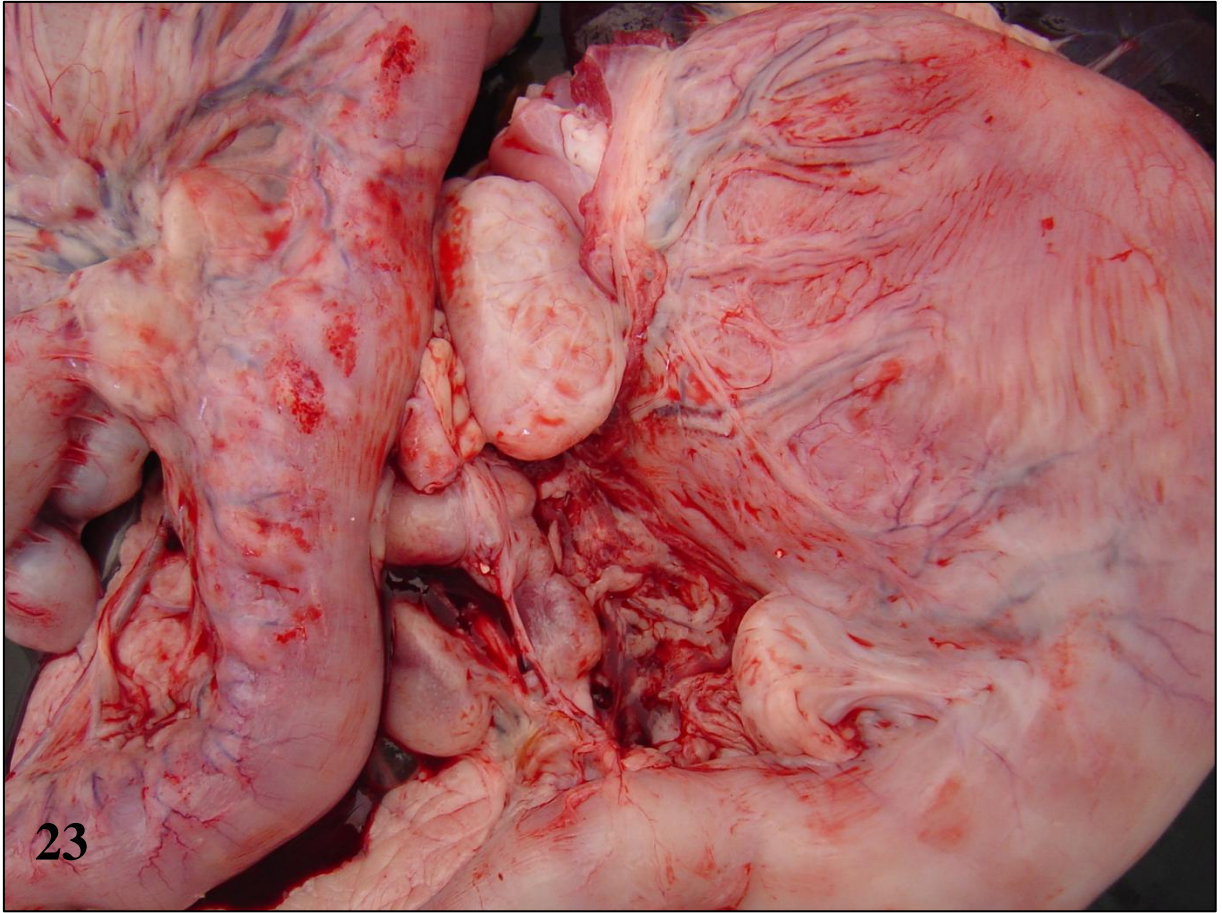


Figura 25 – Pitiose canina, pele. Múltiplas úlceras e aumento de volume envolvendo prepúcio e saco escrotal. A massa que envolvia o prepúcio era firme e brancacenta.

Figura 26 – Pitiose canina, pele. Nódulo pequeno e ulcerado, que drenava pus. Ao corte, nódulos amarelos pequenos e irregulares.

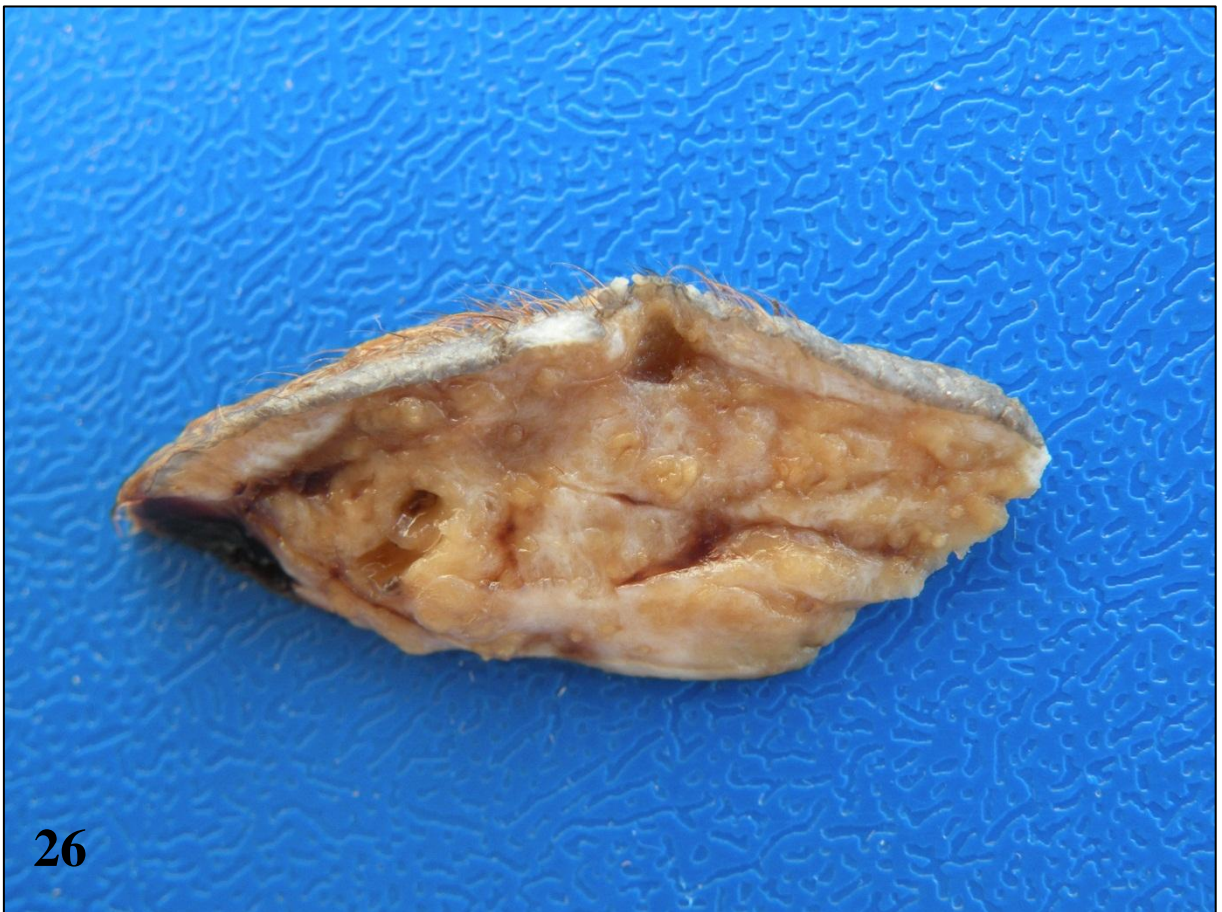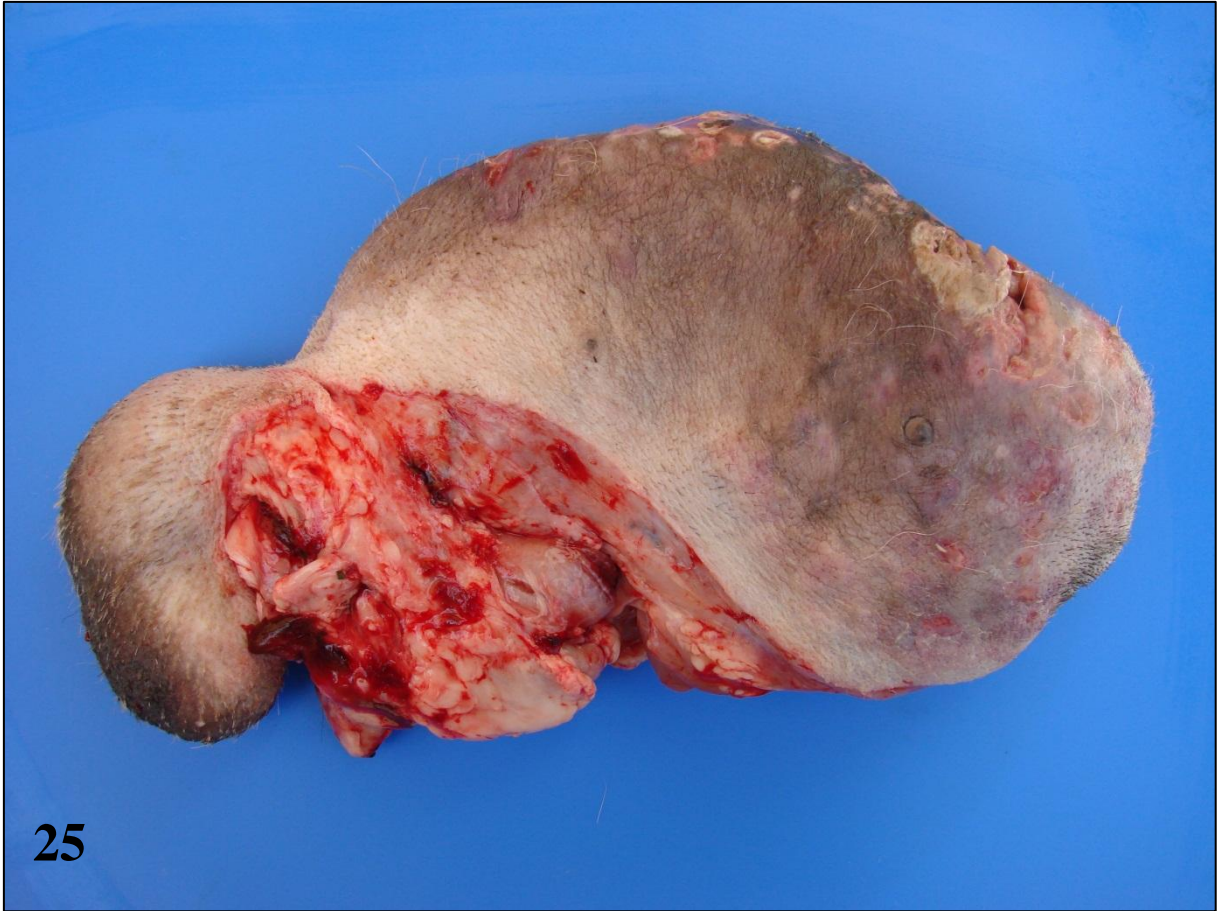


Figura 27 – Pitiose canina, intestino. Hifas positivas de *Pythium insidiosum* no centro de um piogranuloma. Imuno-histoquímica, método da estreptavidina-biotina-peroxidase.

Figura 28 – Pitiose canina, pele. Hifas positivas de *Pythium insidiosum* associadas e no interior de células gigantes tipo Langhans. Imuno-histoquímica, método da estreptavidina-biotina-peroxidase.

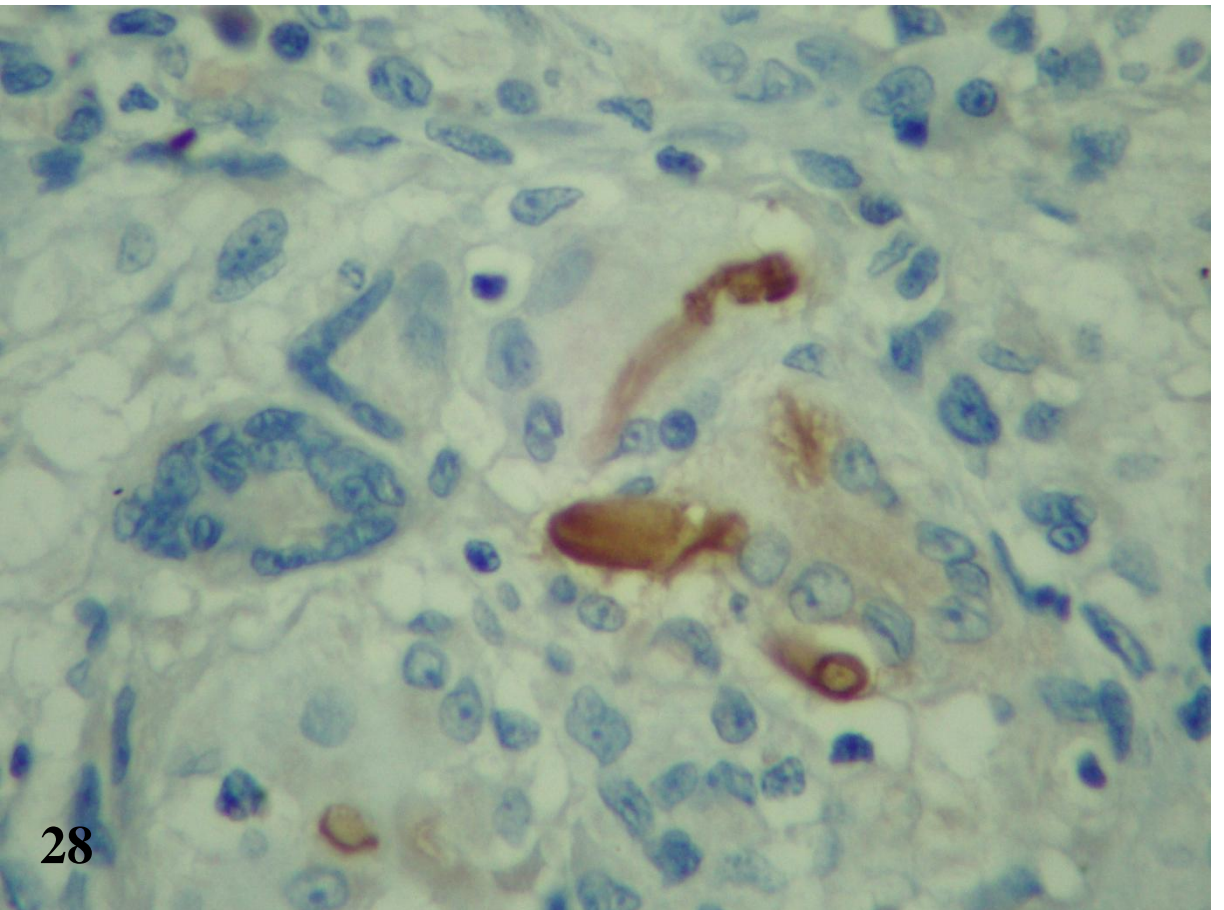
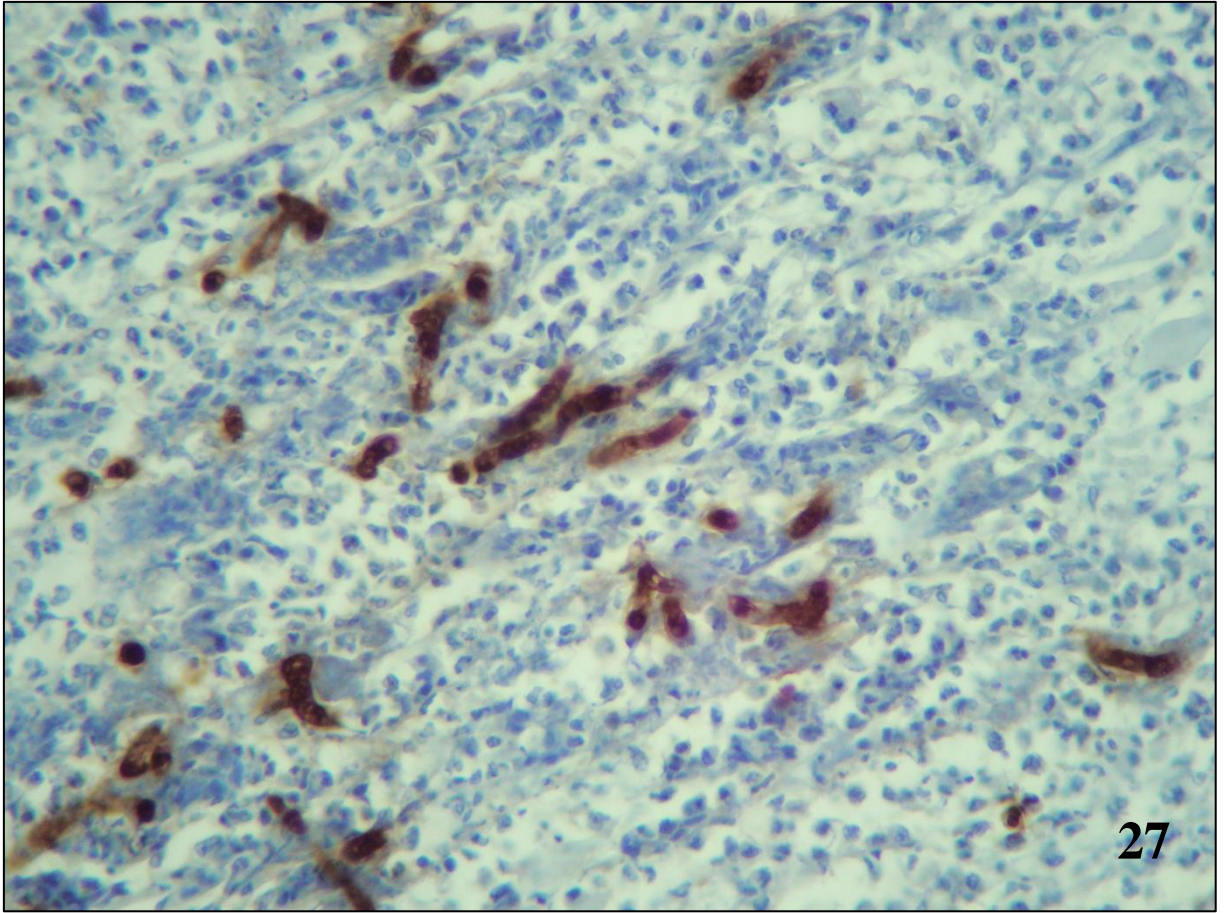


Figura 29 – Pitiose canina, pele, padrão granulomatoso. Foco conspícuo de macrófagos epitelióides e células gigantes do tipo Langhans circundado por fina trabécula de tecido conjuntivo. Hematoxilina e eosina.

Figura 30 – Pitiose canina, intestino, padrão granulomatoso. Macrófagos epitelióides e células gigantes do tipo Langhans combinadas formando foco conspícuo em meio ao tecido conjuntivo proliferado. Hematoxilina e eosina.

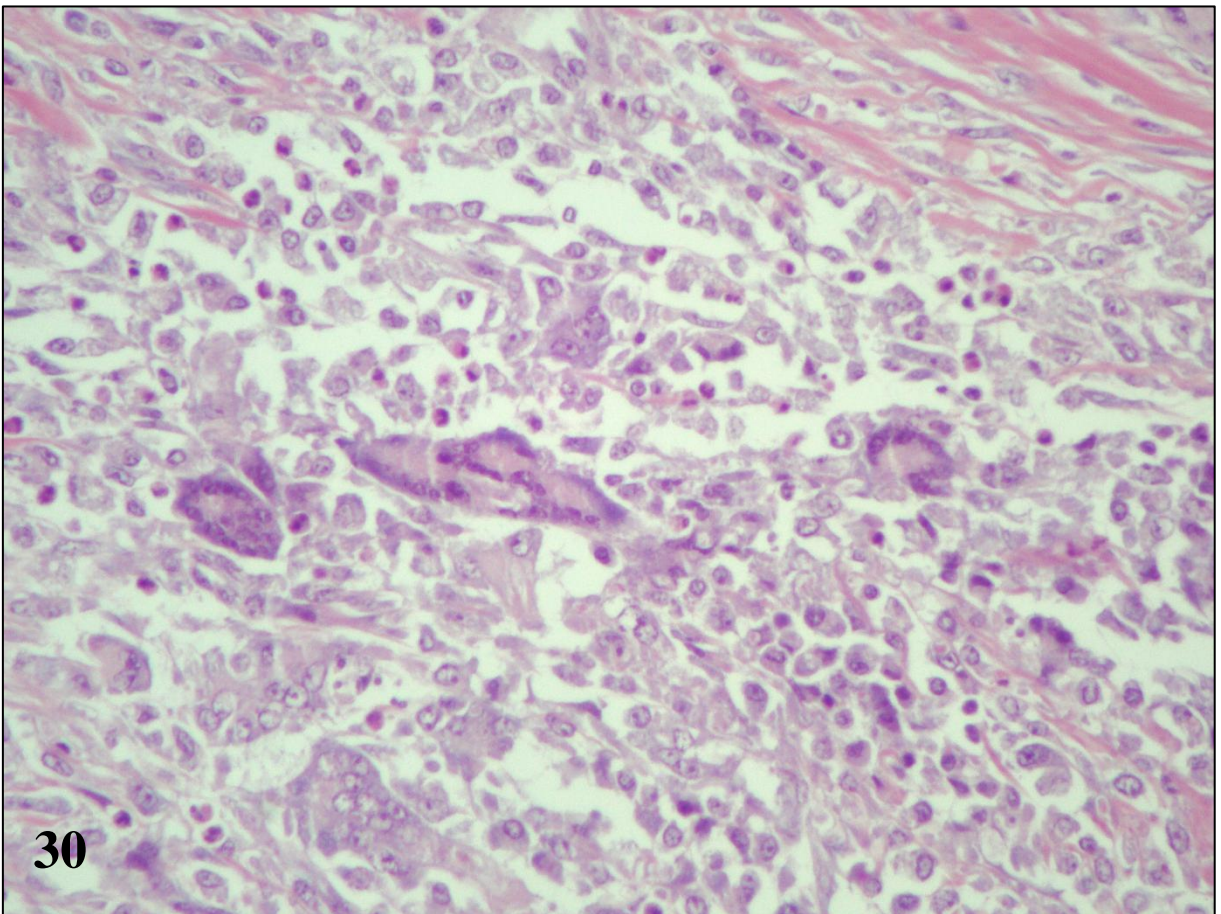
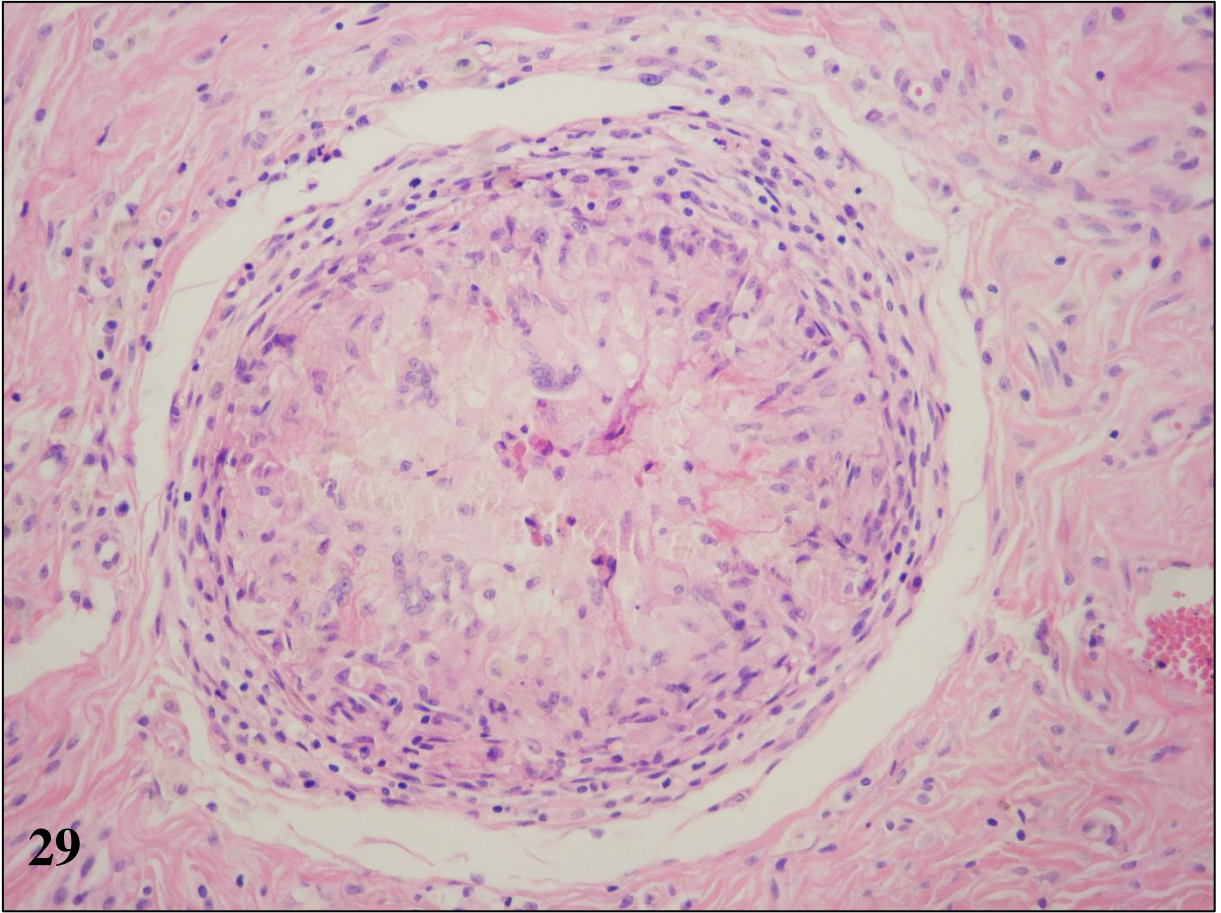


Figura 31 – Pitiose canina, mesentério, padrão granulomatoso. Granulomas com centro de necrose caseosa. Hematoxilina e eosina.

Figura 32 – Pitiose canina, pele, padrão necro-eosinofílico. Área eosinofílica amorfa composta por foco de necrose contendo detritos celulares, focos de colagenólise, eosinófilos e numerosas imagens negativas de hifas. Hematoxilina e eosina.

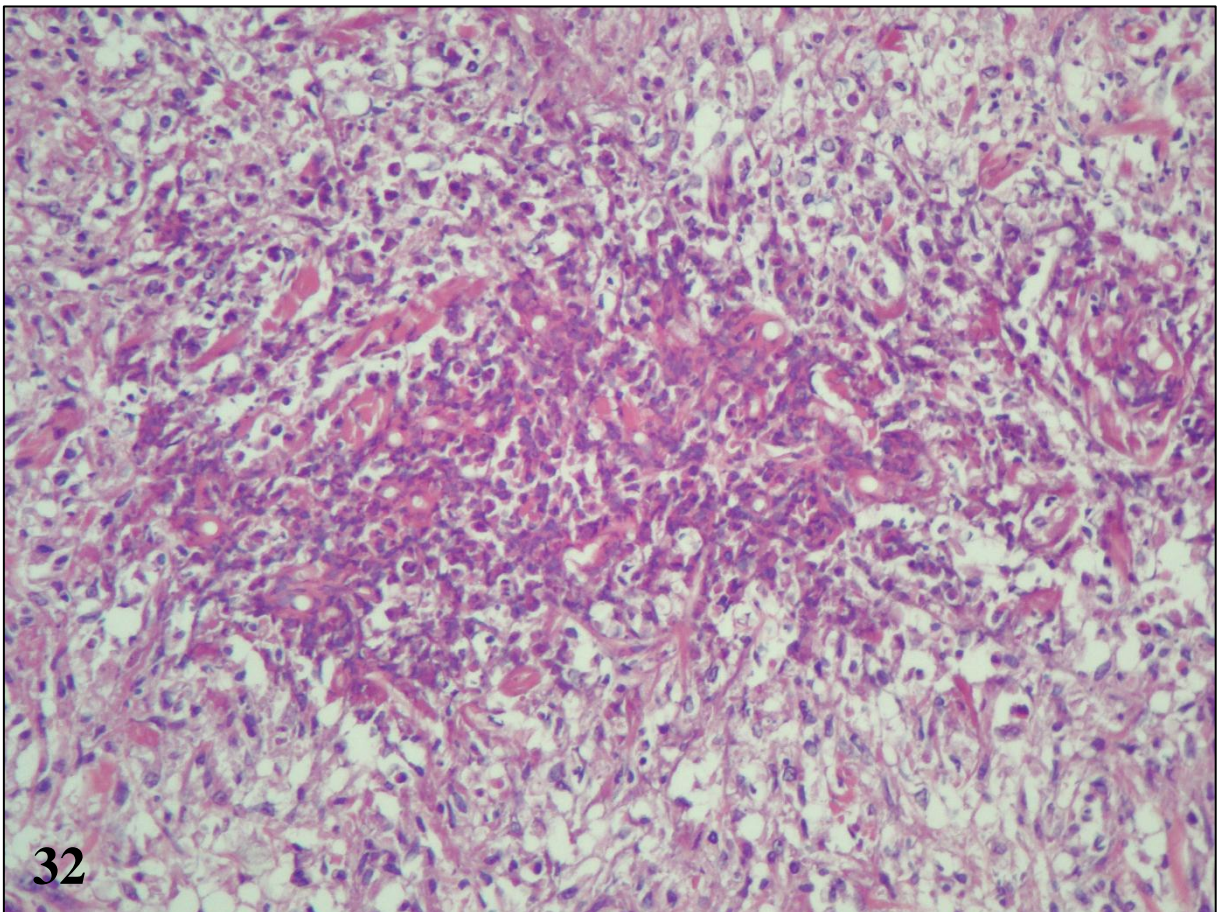
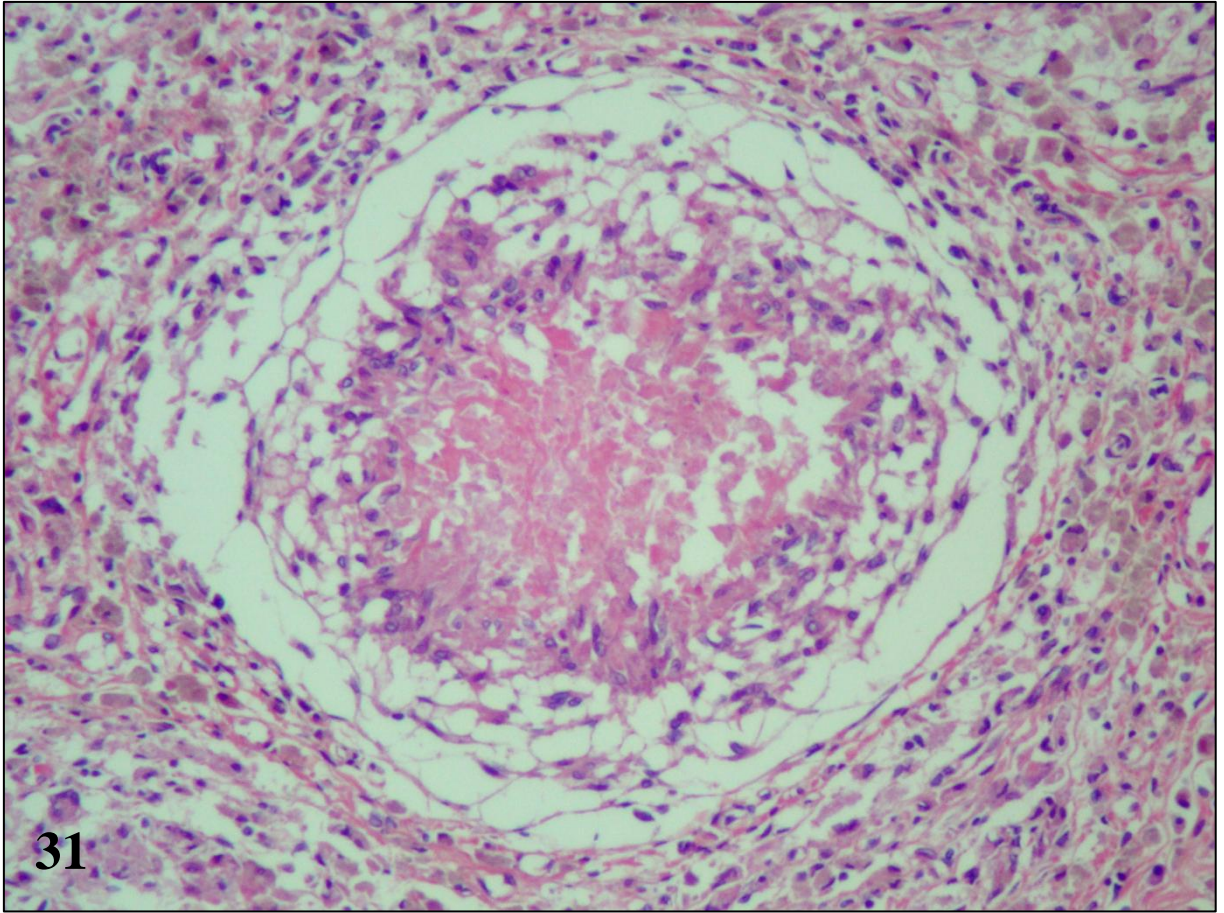


Figura 33 – Pitiose canina, intestino, padrão necro-eosinofílico. Área focal de necrose com numerosas imagens negativas de hifas. Hematoxilina e eosina.

Figura 34 – Pitiose canina, pele, padrão necro-eosinofílico. Área focal de necrose com bastantes detritos celulares e numerosas imagens negativas de hifas. Hematoxilina e eosina.

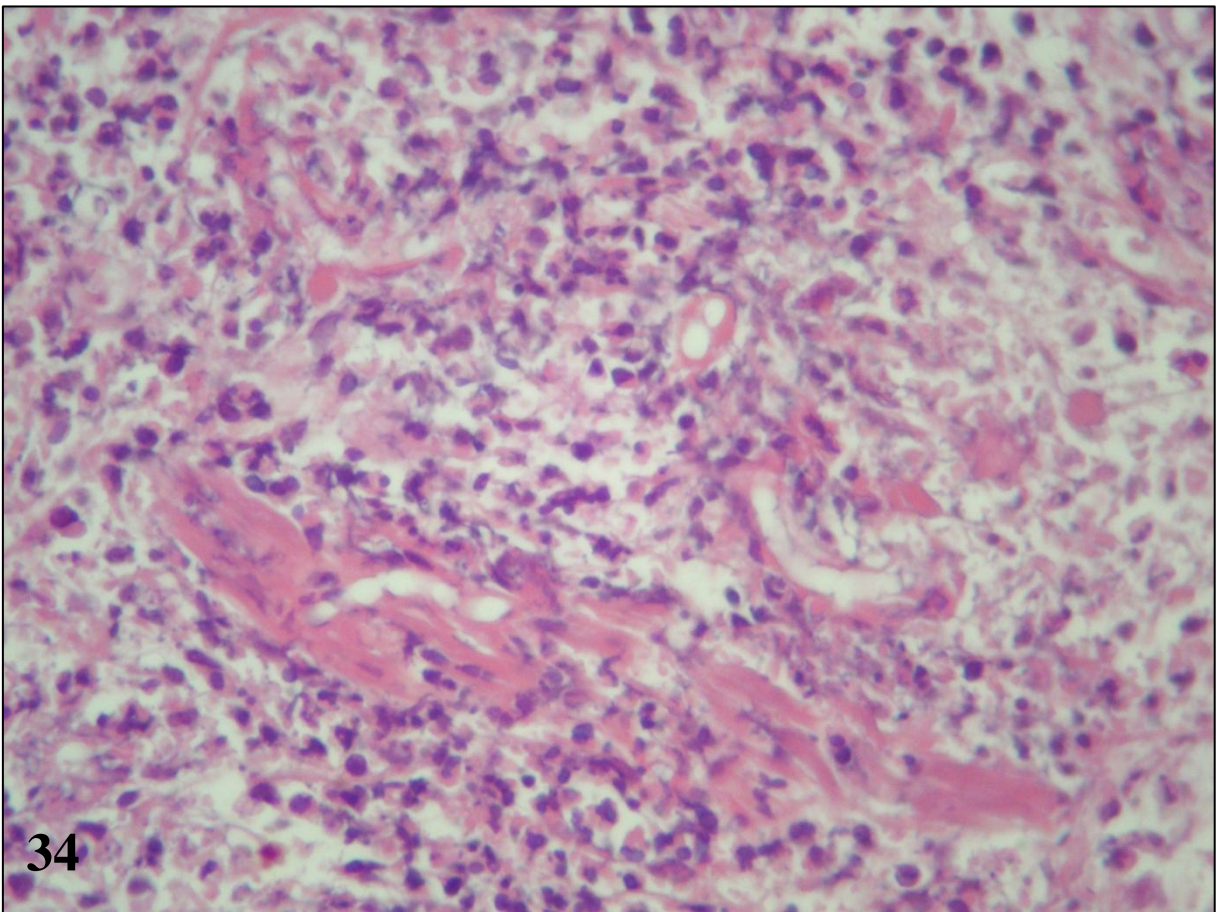
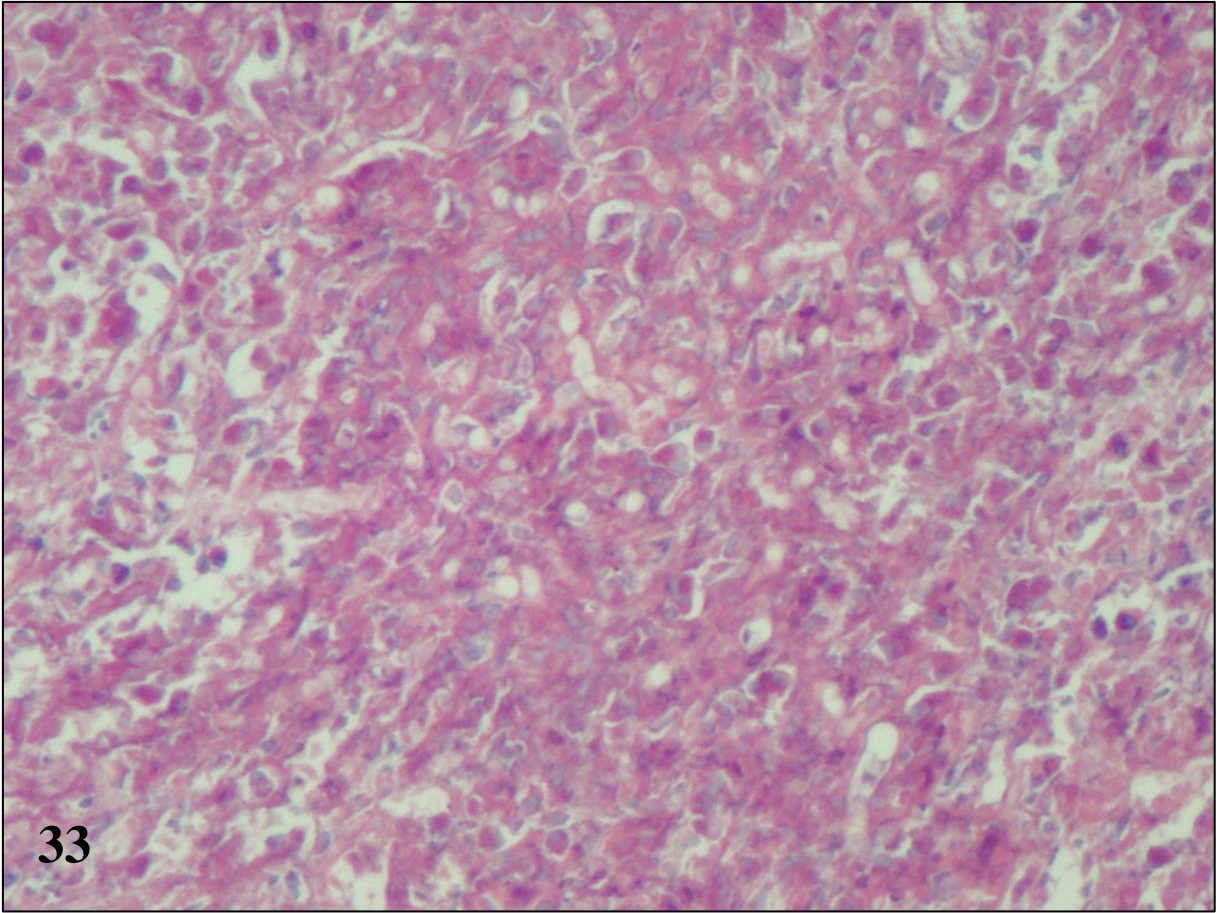


Figura 35 – Pitiose canina, intestino, padrão necro-eosinofílico. Hifas numerosas, bem delimitadas e fortemente impregnadas pela prata, por vezes longas, com paredes lisas e quase paralelas e diâmetros regulares (morfologia de hifas íntegras). Técnica de Grocott.

Figura 36 – Pitiose canina, intestino, padrão granulomatoso. Hifas degeneradas (fragmentos pequenos, irregulares e tortuosos) numa área ampla de reação granulomatosa. Técnica de Grocott.

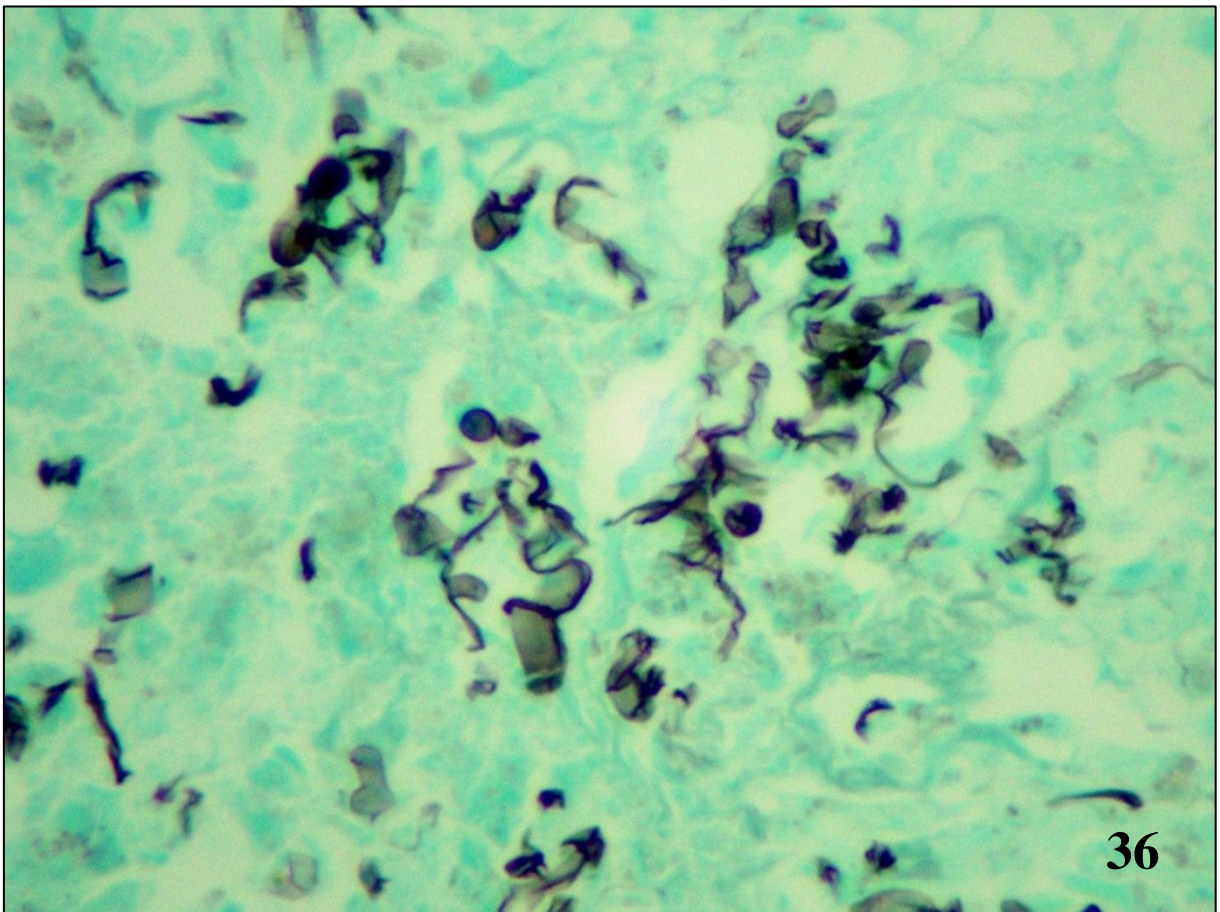
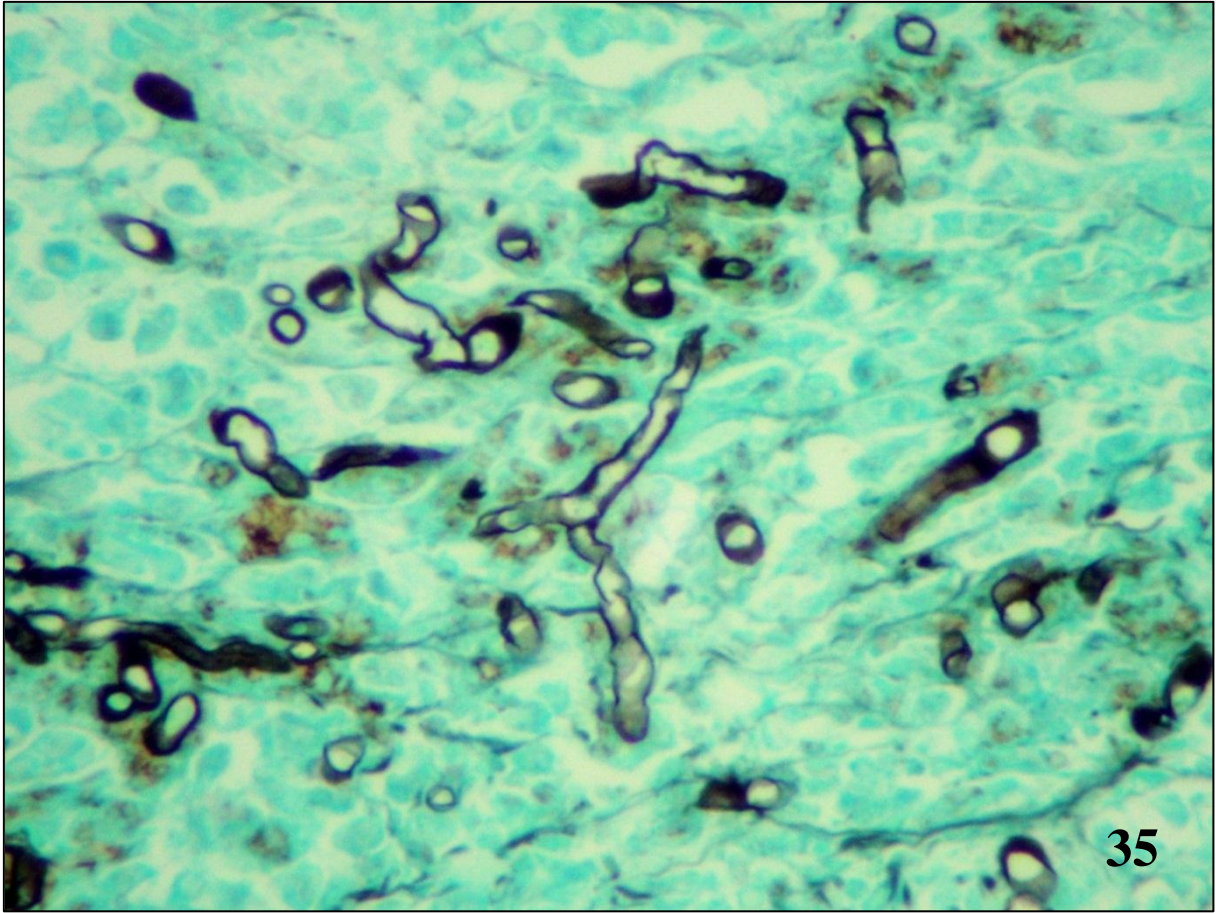


Figura 37 – Pitiose canina, intestino, padrão granulomatoso. Hifas degeneradas (fragmentos pequenos, irregulares e tortuosos) no centro do granuloma. Técnica de Grocott.

Figura 38 – Pitiose canina, intestino, padrão granulomatoso. Hifa degenerada (fragmentos pequenos, irregulares e tortuosos) no interior de uma célula gigante de Langhans. Técnica de Grocott.

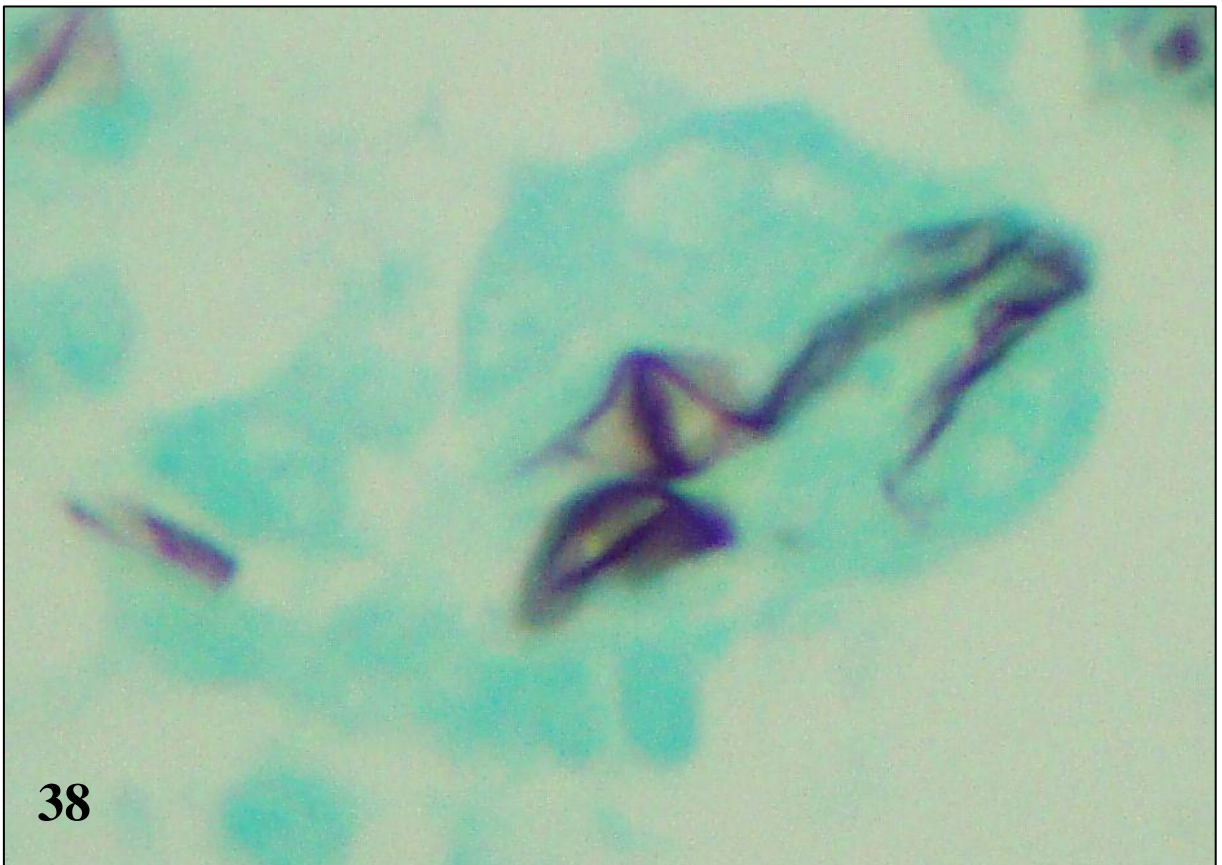
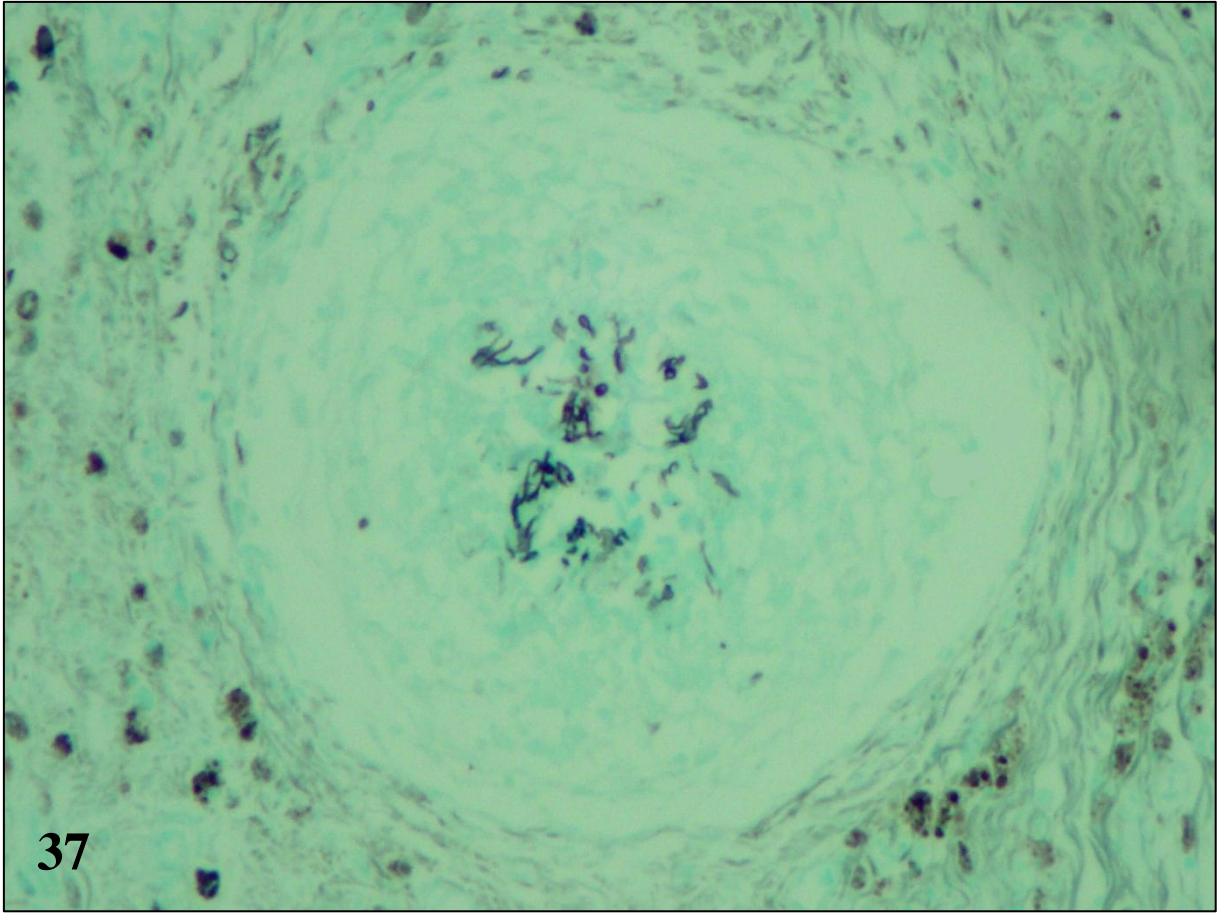


Figura 39 – Pitiose canina, intestino, padrão necro-eosinofílico. Área de necrose com grande quantidade de detritos celulares e eosinófilos, em sua maioria, desintegrados, sem delimitação dos grânulos. Ao centro há numerosas imagens negativas de hifas. Sirius red.

Figura 40 – Pitiose canina, intestino, padrão necro-eosinofílico. Hifa intimamente relacionada aos eosinófilos e circundada por grânulos fortemente Sirius red-positivos (reação de Splendore-Hoeppli-símile). Sirius red.

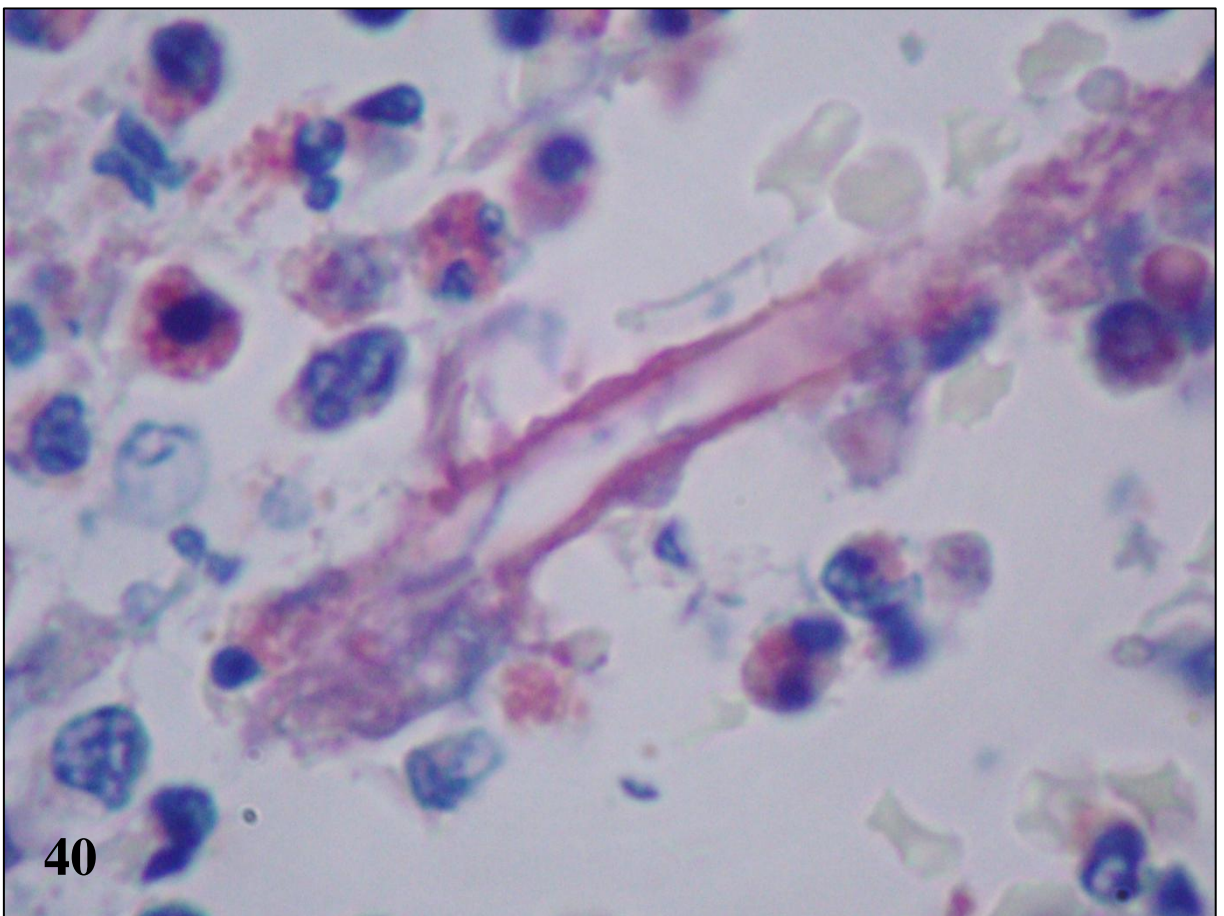
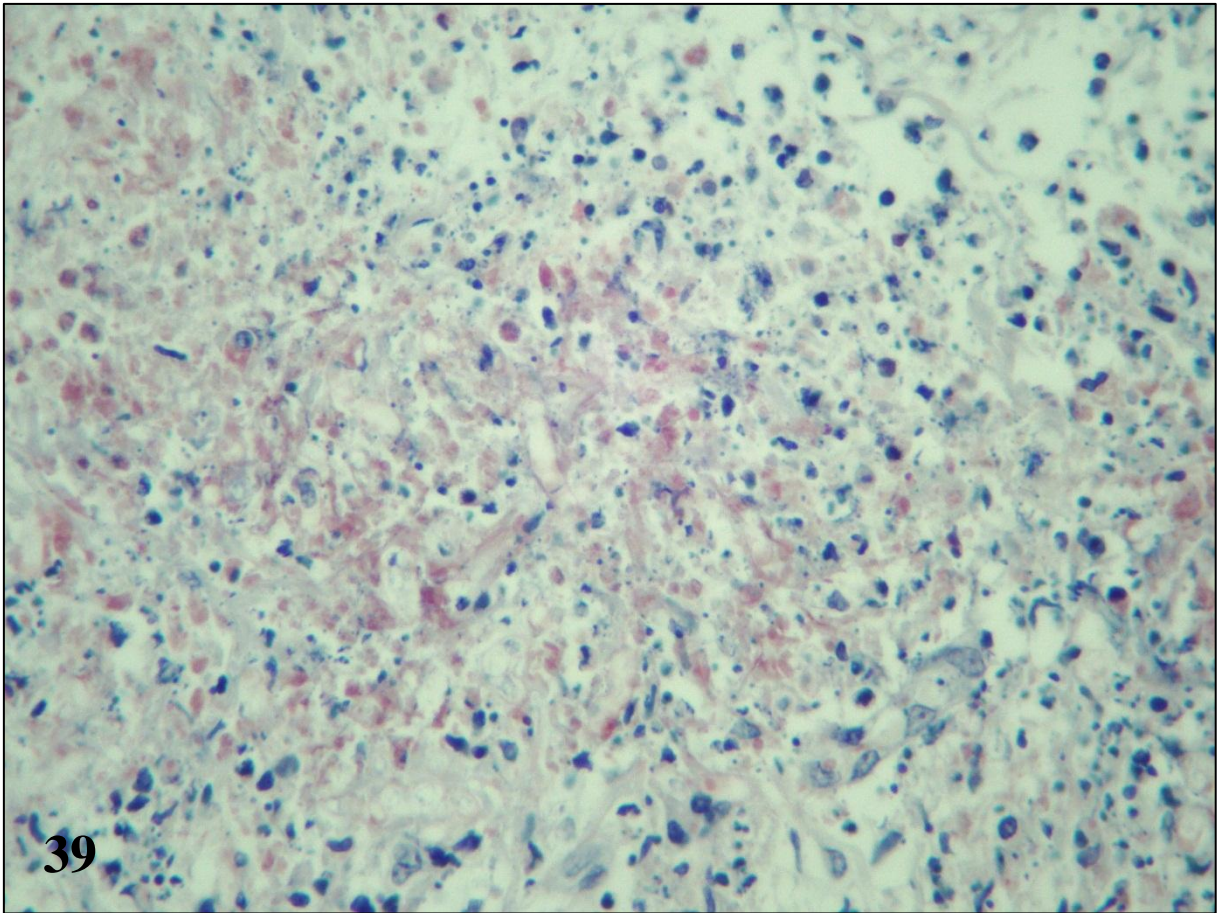


Figura 41 – Pitiose canina, intestino, padrão necro-eosinofílico. Área de necrose com grande quantidade de detritos celulares e eosinófilos Sirius red-positivos associados a hifas íntegras. Técnica de Grocott-Sirius.

Figura 42 – Pitiose canina, intestino, padrão granulomatoso. Hifas degeneradas associadas a macrófagos epitelióides e no interior de células gigantes do tipo Langhans e raros eosinófilos. Técnica de Grocott-Sirius.

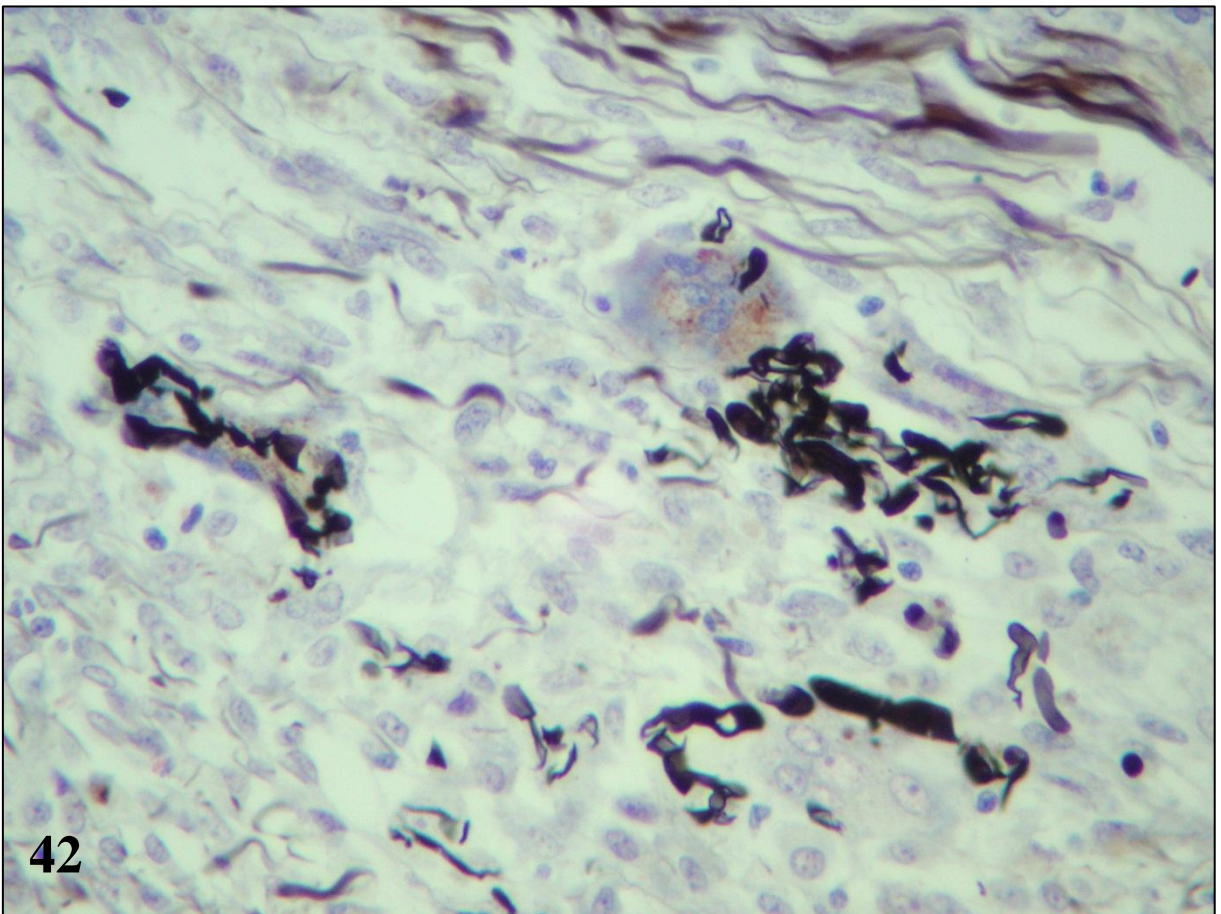
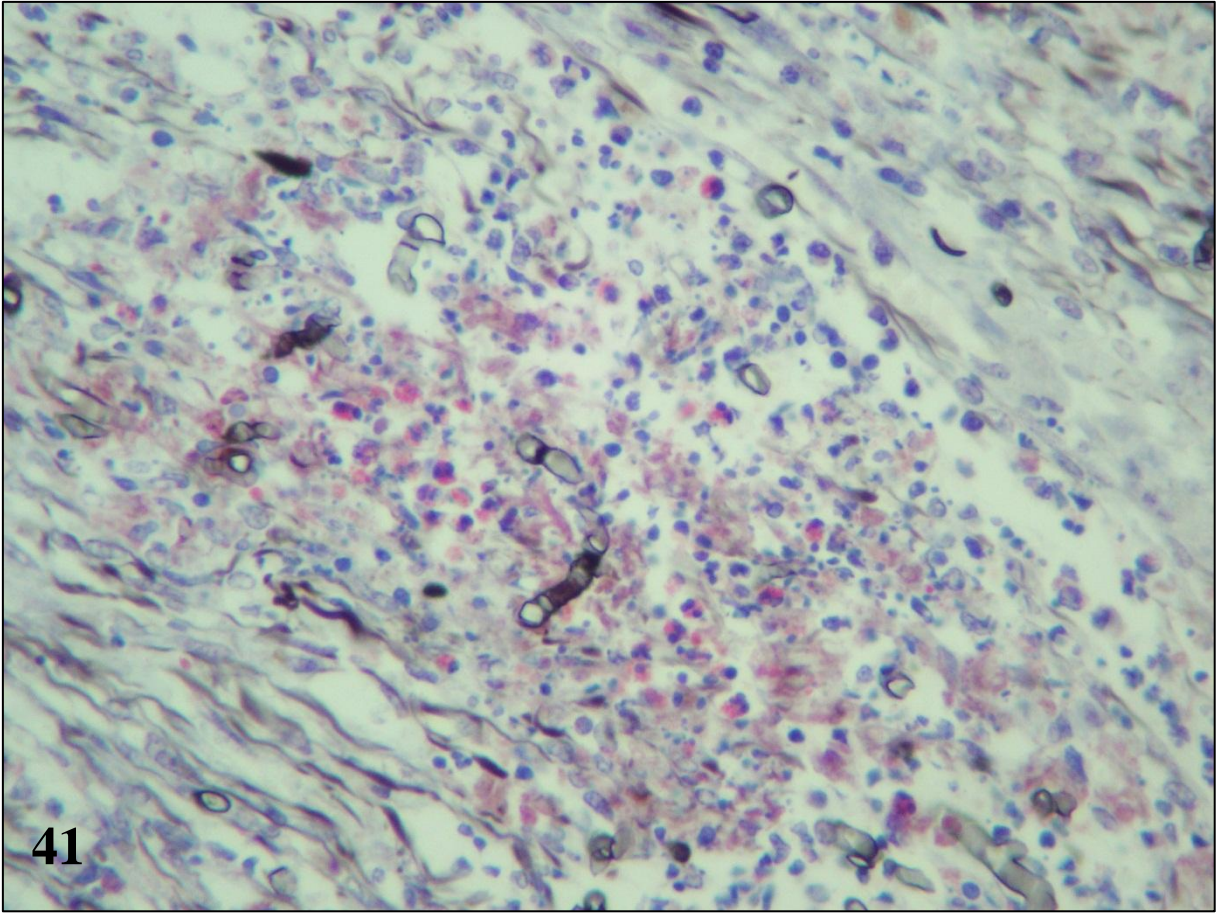


Figura 43 – Pitiose bovina (surto 2), pele. Úlcera hemorrágica focal na extremidade de um membro.

Figura 44 – Pitiose bovina (surto 2), pele. Úlcera hemorrágica parcialmente coberta por crosta e exsudato purulento no chanfro nasal.

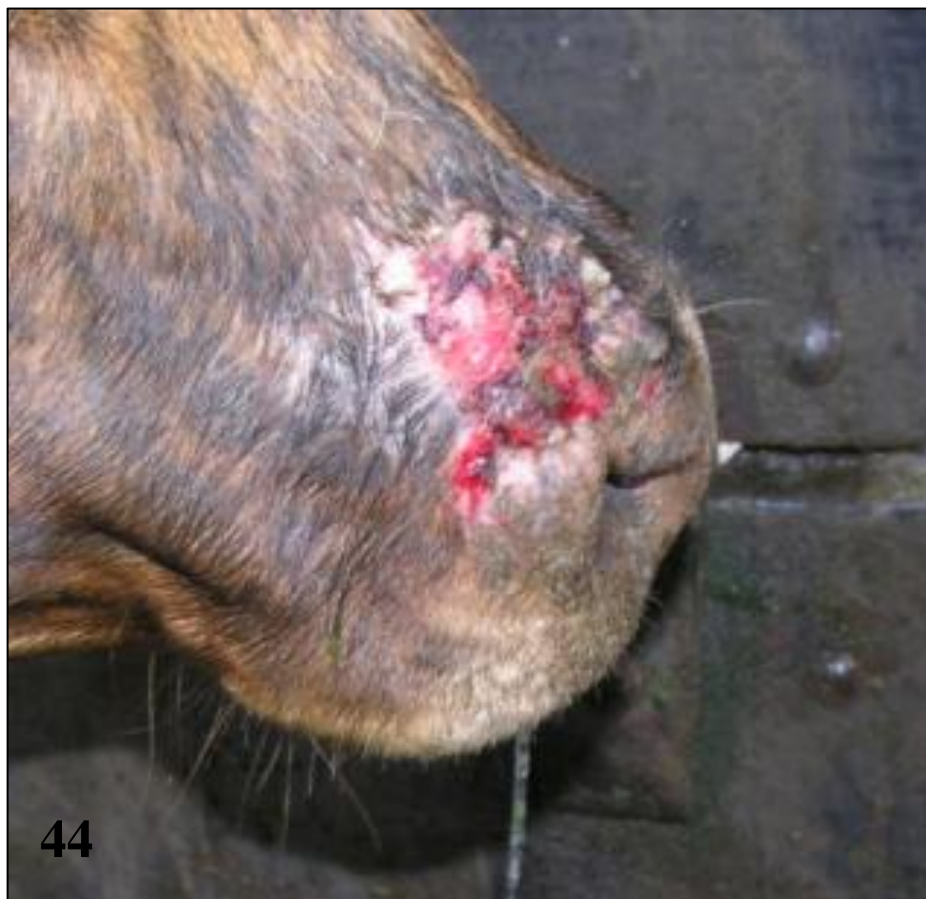
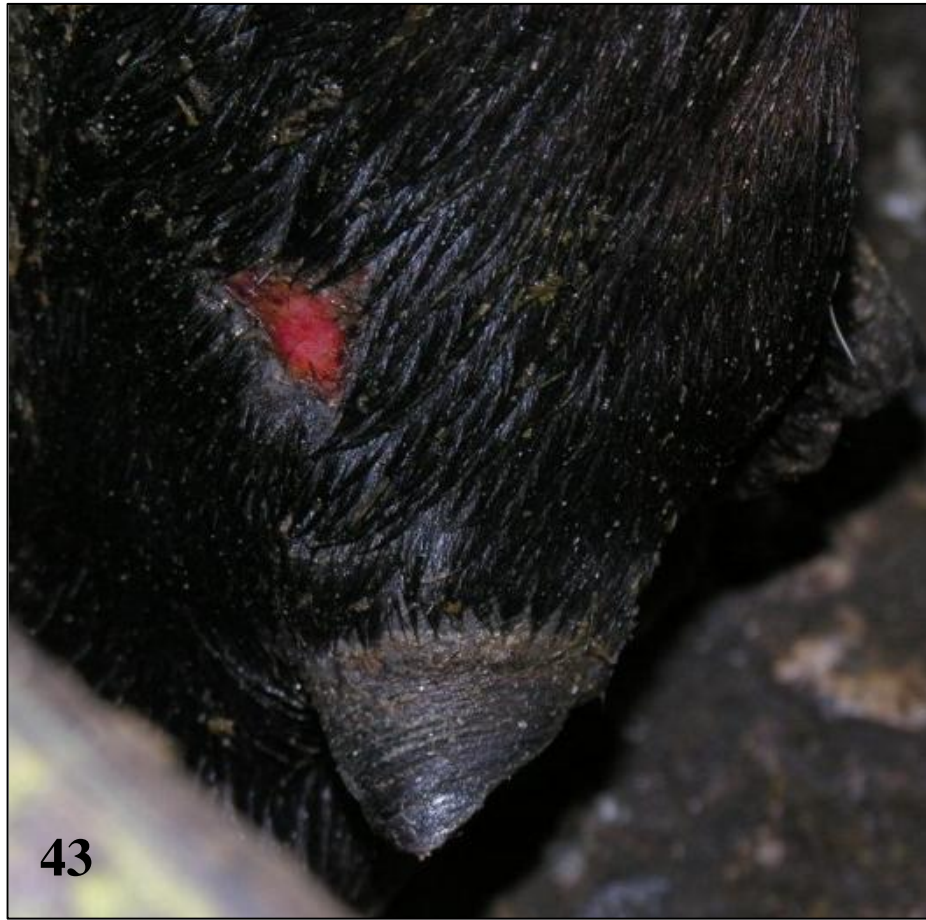
Figura 45 – Pitiose bovina, pele. Escassas hifas positivas de *Pythium insidiosum* no centro de um piogranuloma. Imuno-histoquímica, método da estreptavidina-biotina-peroxidase.

Figura 46 – Pitiose bovina, pele. Hifas de *Pythium insidiosum* associadas a células gigantes do tipo Langhans. Imuno-histoquímica, método da estreptavidina-biotina-peroxidase.

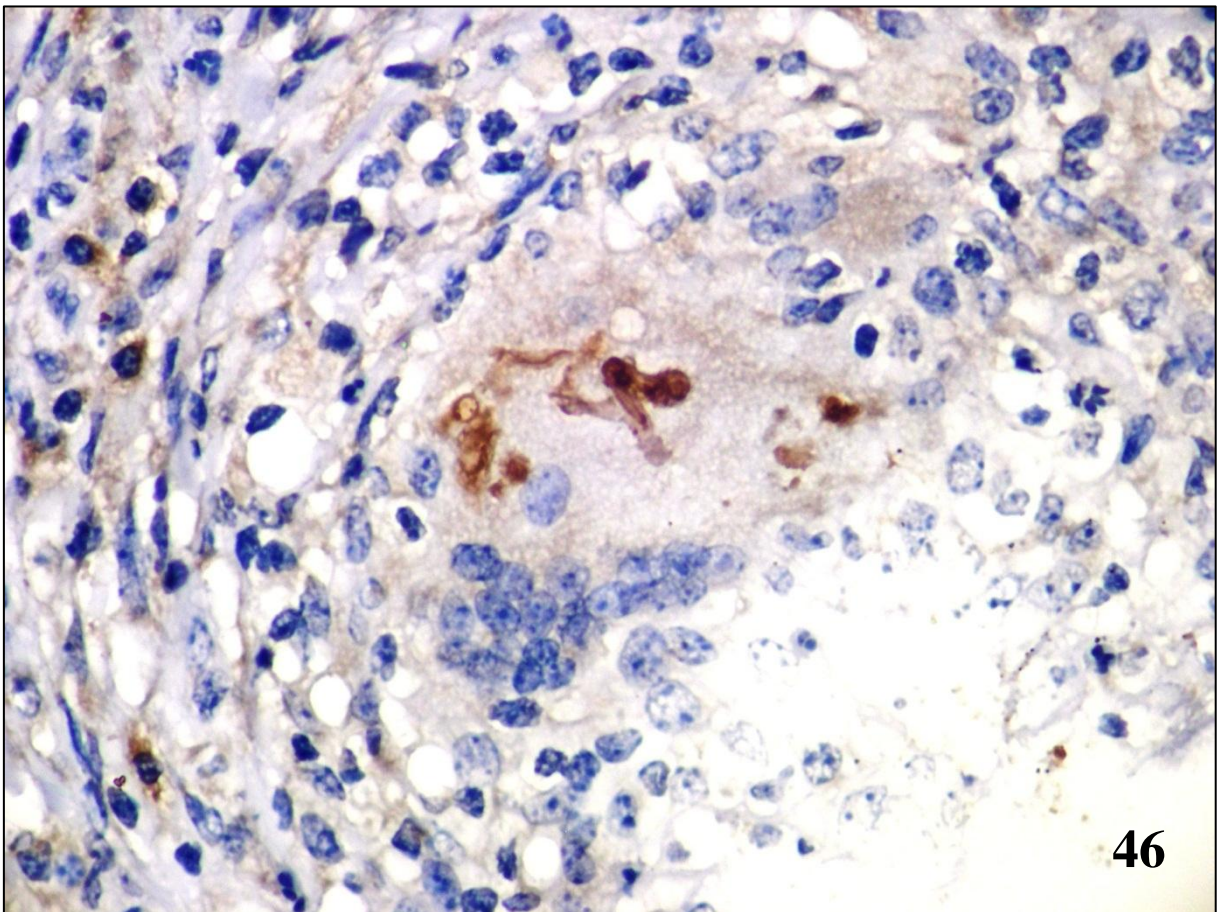
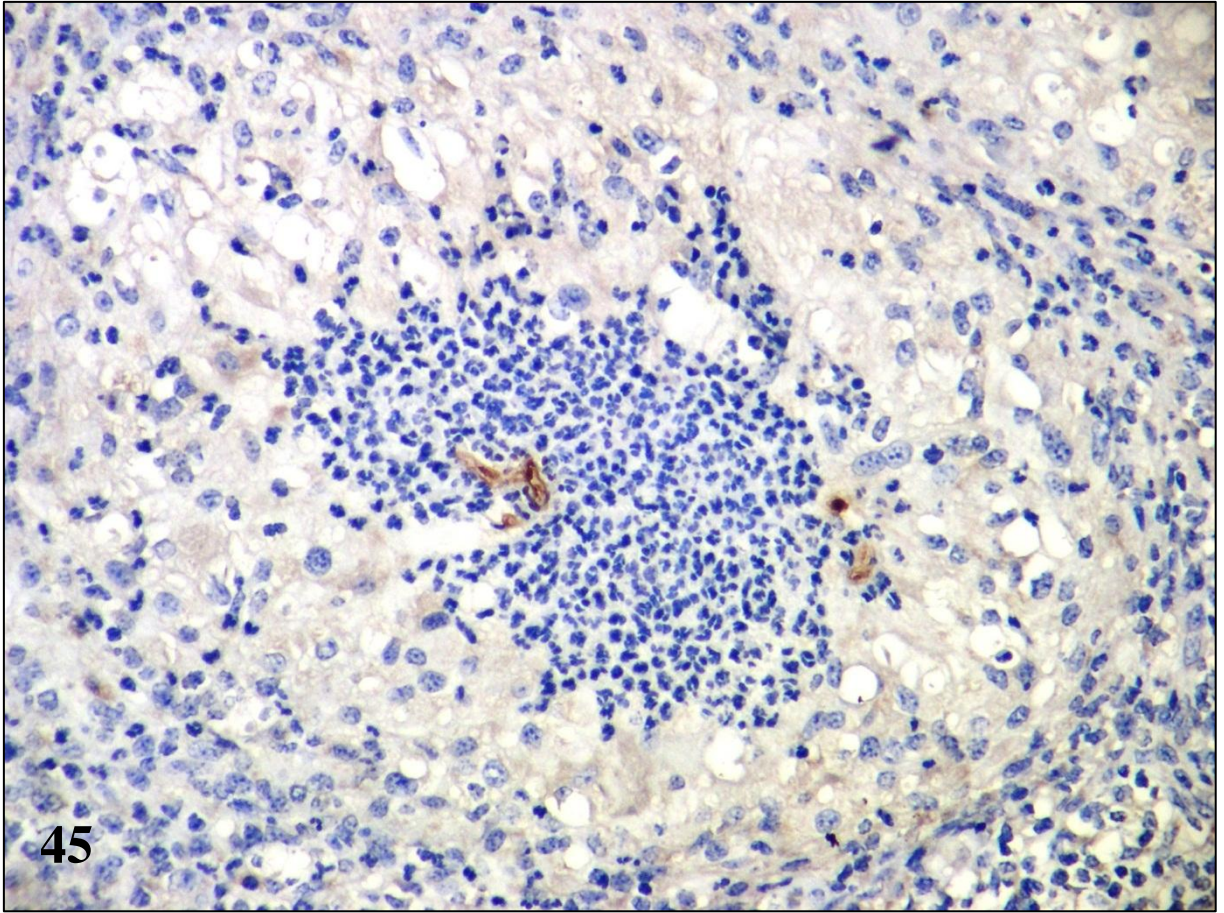


Figura 47 – Pitiose bovina, pele. Granuloma composto por um centro de macrófagos epitelióides e células gigantes do tipo Langhans circundado por uma cápsula delicada de tecido conjuntivo. Hematoxilina e eosina.

Figura 48 – Pitiose bovina, pele. Piogranuloma com macrófagos epitelióides na periferia e centro formado por um misto de eosinófilos e neutrófilos e circundado por cápsula de tecido conjuntivo infiltrada por linfócitos. Hematoxilina e eosina.

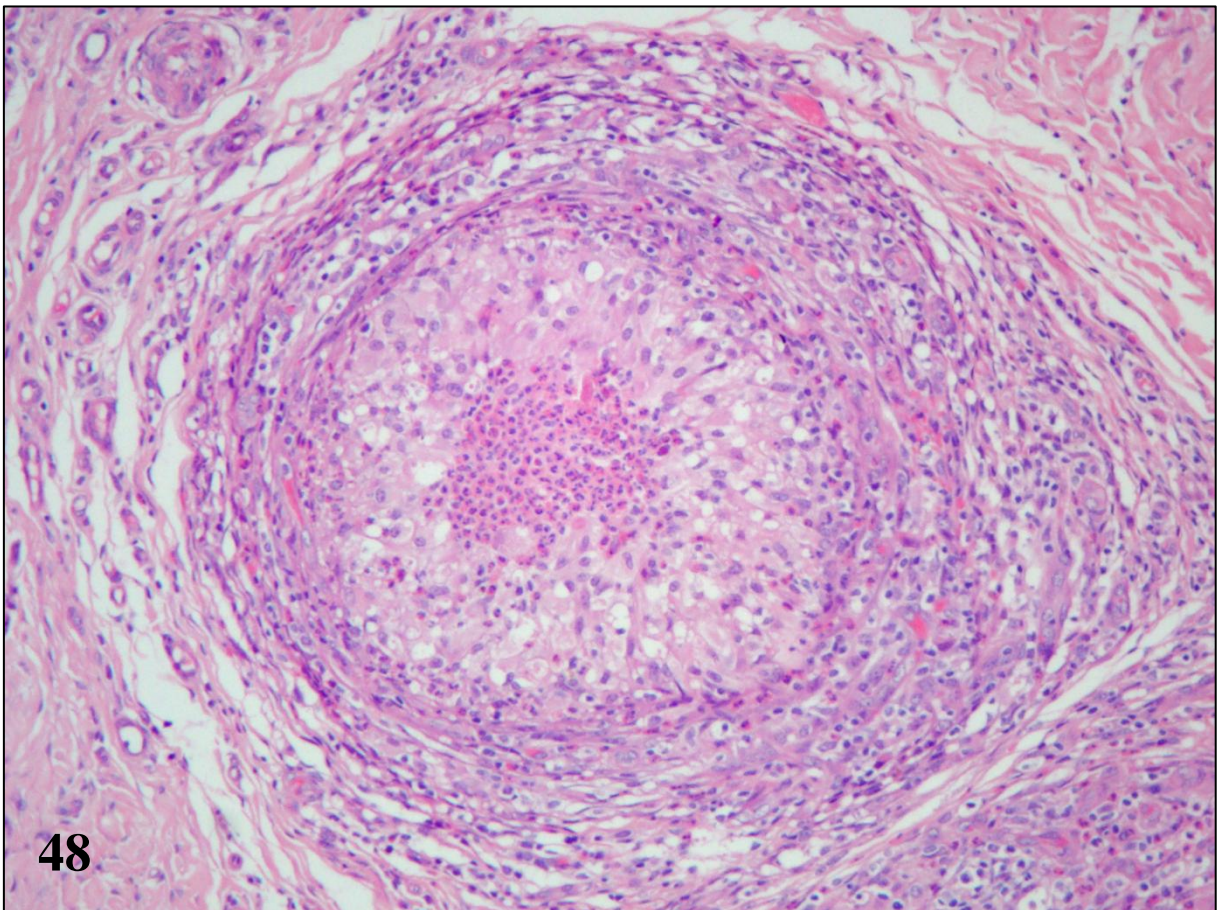
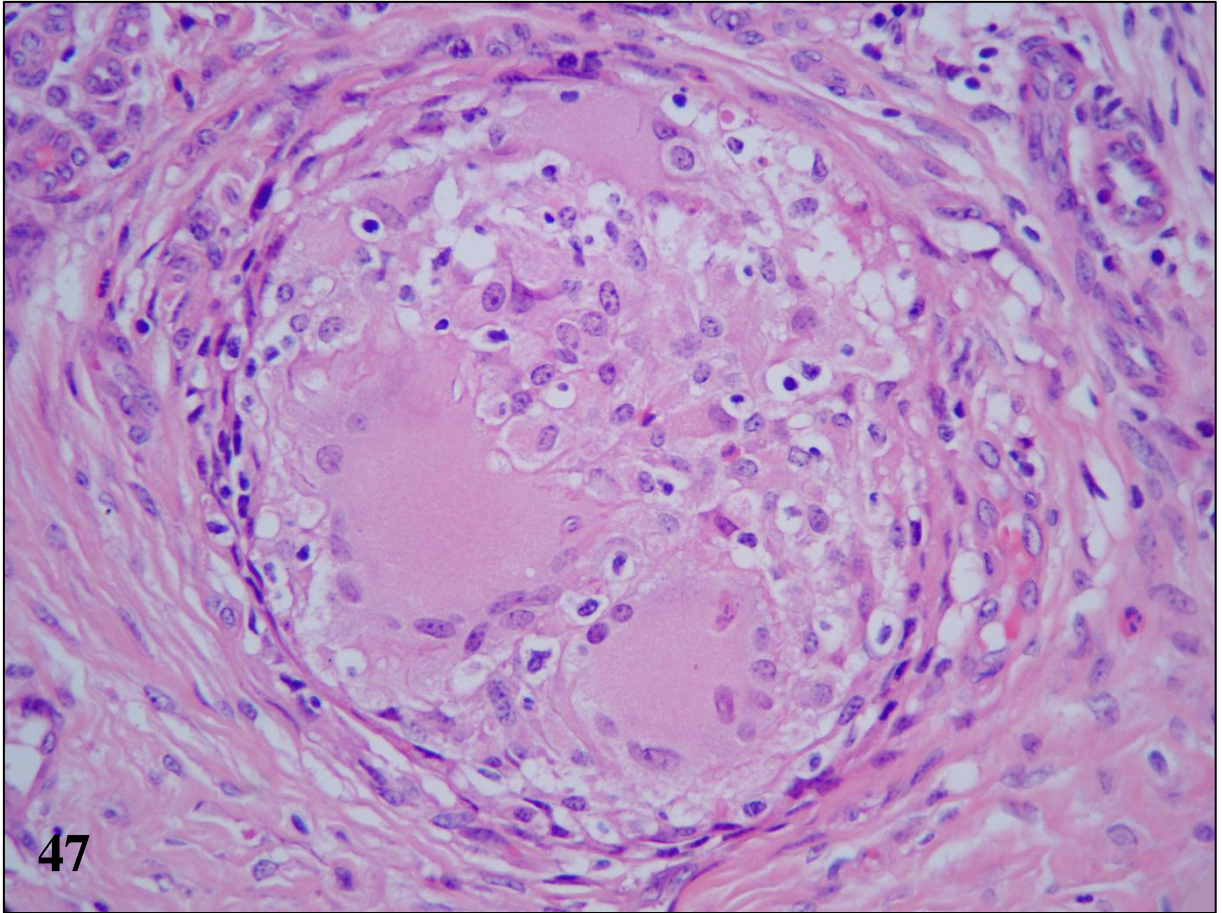


Figura 49 – Pitiose bovina, pele, granuloma. A apresentação clássica da reação de Splendore-Hoeppli foi vista raramente, em geral associada à fagocitose por células gigantes. Hematoxilina e eosina.

Figura 50 – Pitiose bovina, pele, granuloma. A apresentação clássica da reação de Splendore-Hoeppli consistia de uma bordadura fracamente eosinofílica e de contornos irregulares. Hematoxilina e eosina.

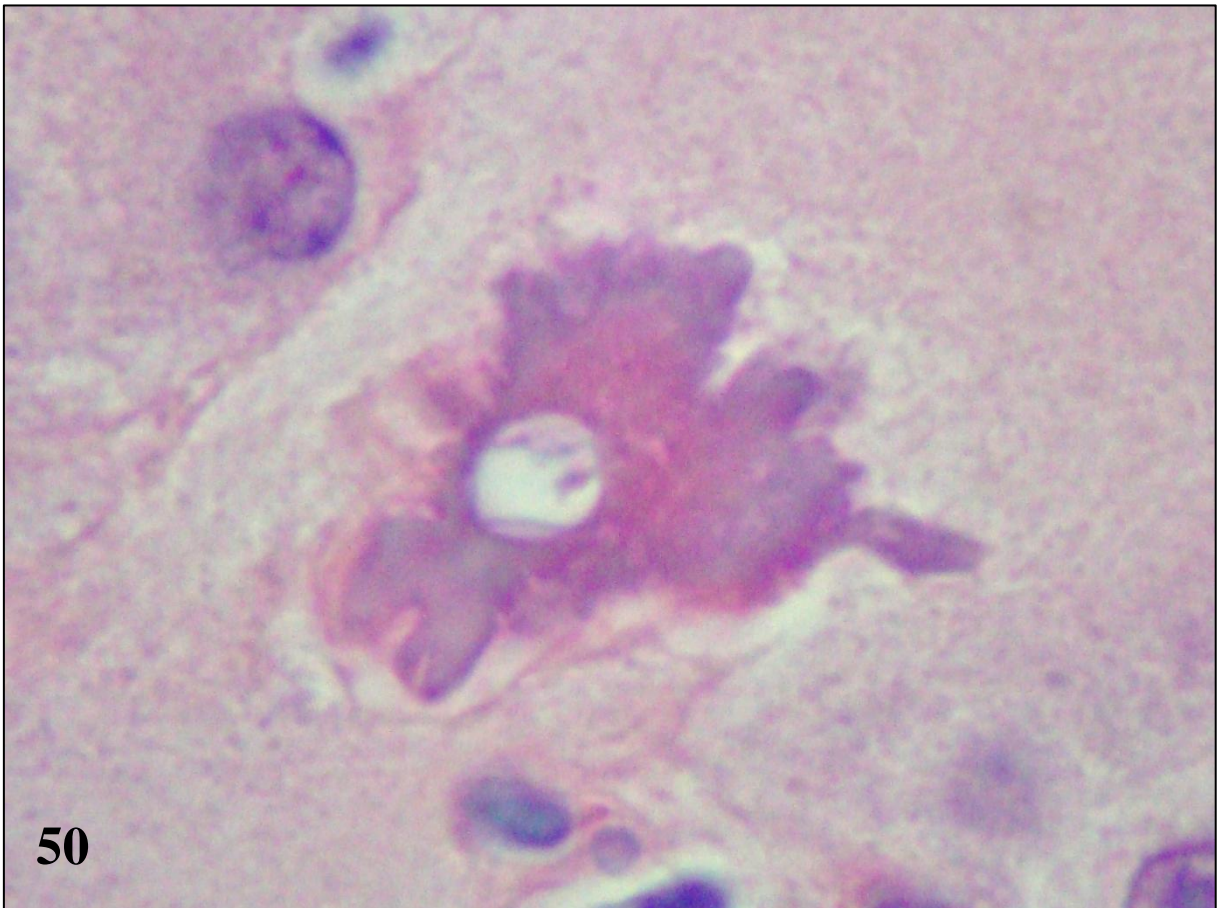
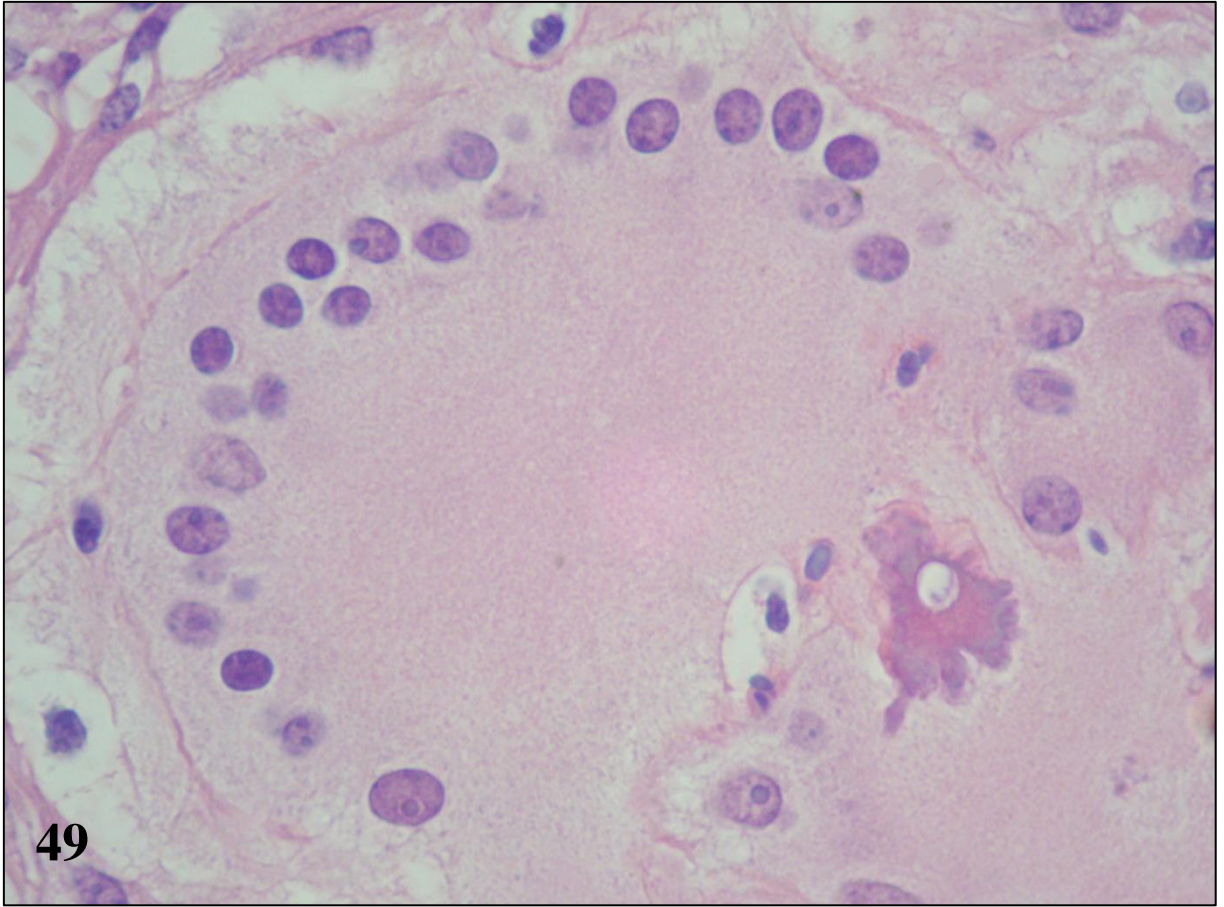


Figura 51 – Pitiose bovina, pele, piogranuloma. Hifas escassas, pequenas e fracamente argirofílicas no interior de um piogranuloma. Técnica de Grocott.

Figura 52 – Pitiose bovina, pele, piogranuloma. Fragmento pequeno de hifa (detalhe da foto anterior). Técnica de Grocott.

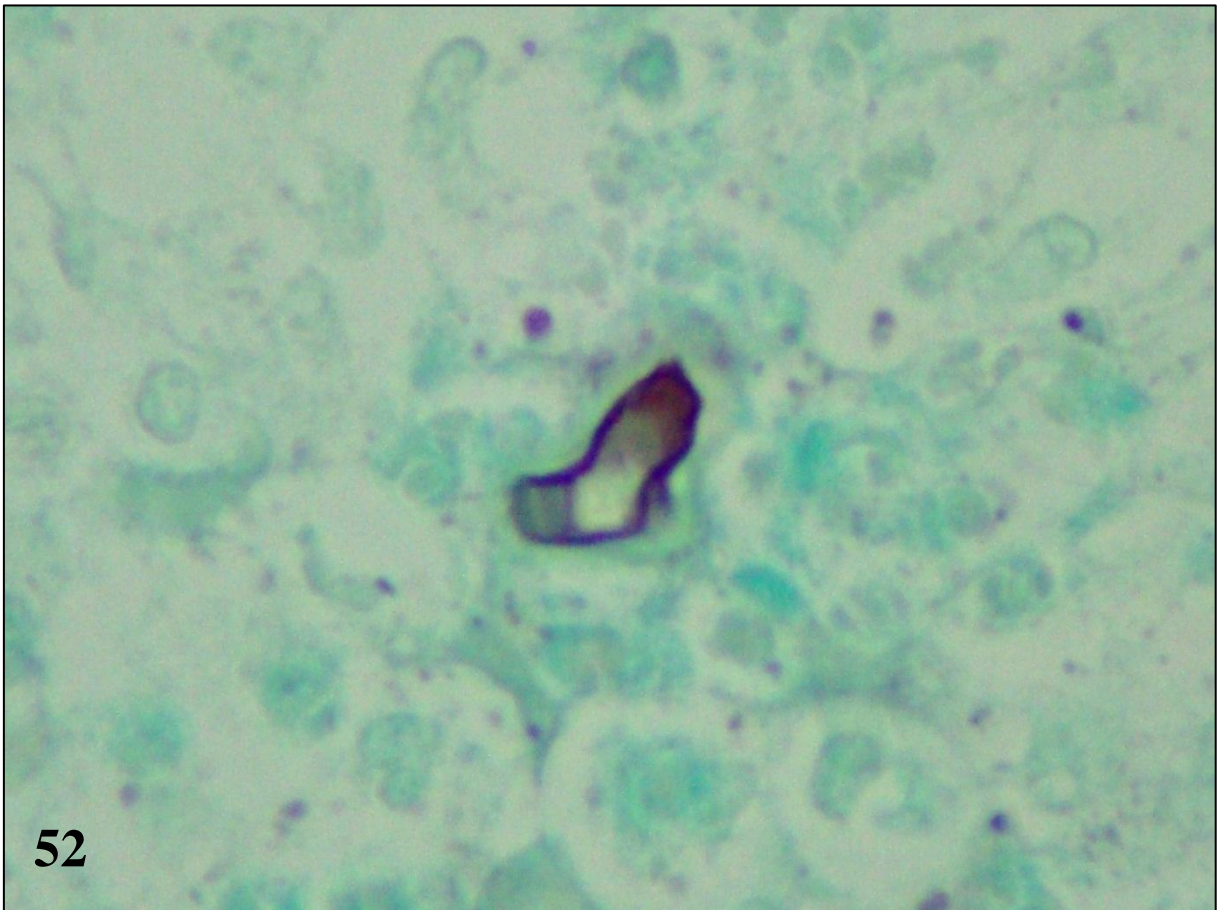
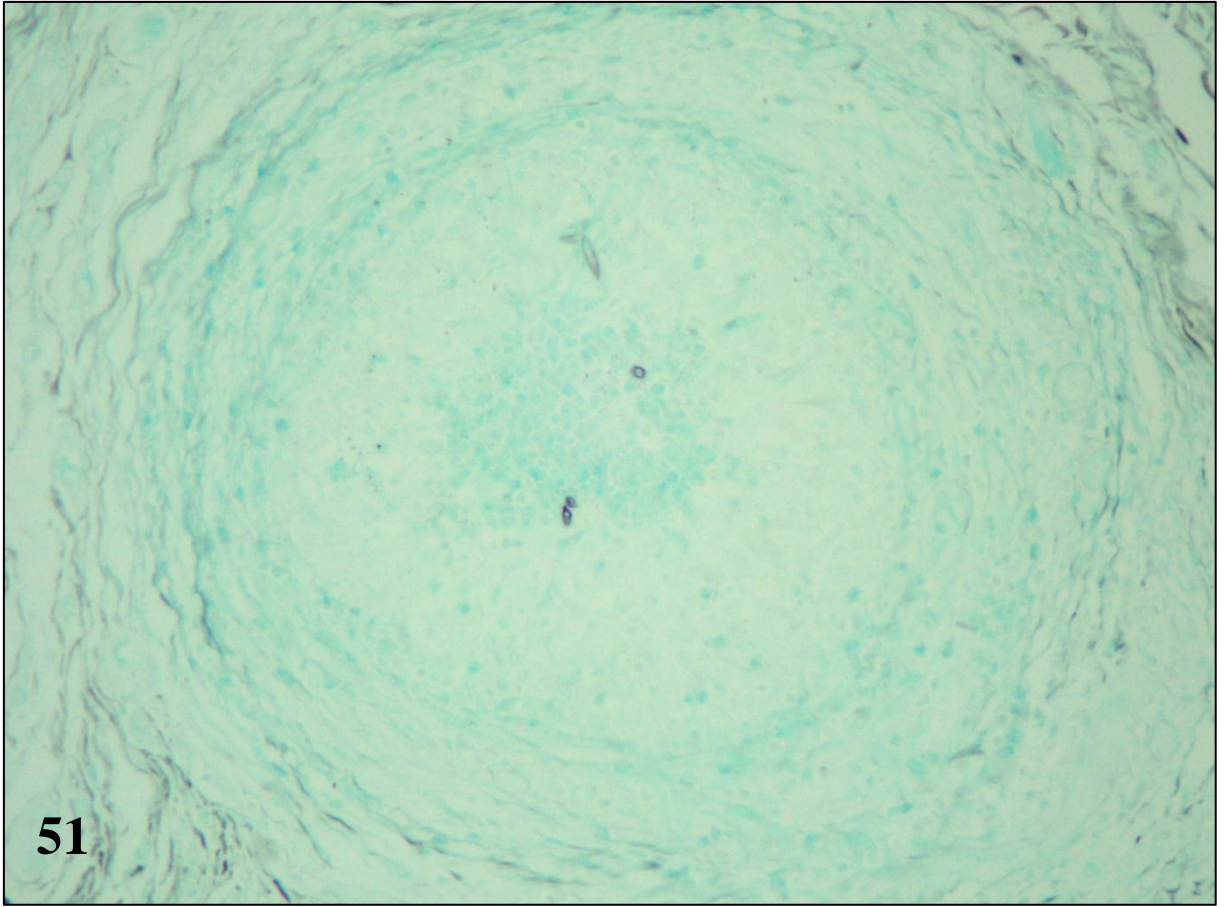


Figura 53 – Pitiose bovina, pele. Piogranuloma. O centro dos piogranulomas era preenchido quase exclusivamente por eosinófilos; raros neutrófilos estavam presentes. Sirius red.

Figura 54 – Pitiose bovina, pele. Piogranuloma. Reação Splendore-Hoepli-símile ao redor de uma hifa, formada de múltiplas esférulas SR-positivas aglutinadas sobre a parede. Notar os eosinófilos parcialmente desgranulados ao redor da reação. Sirius red.

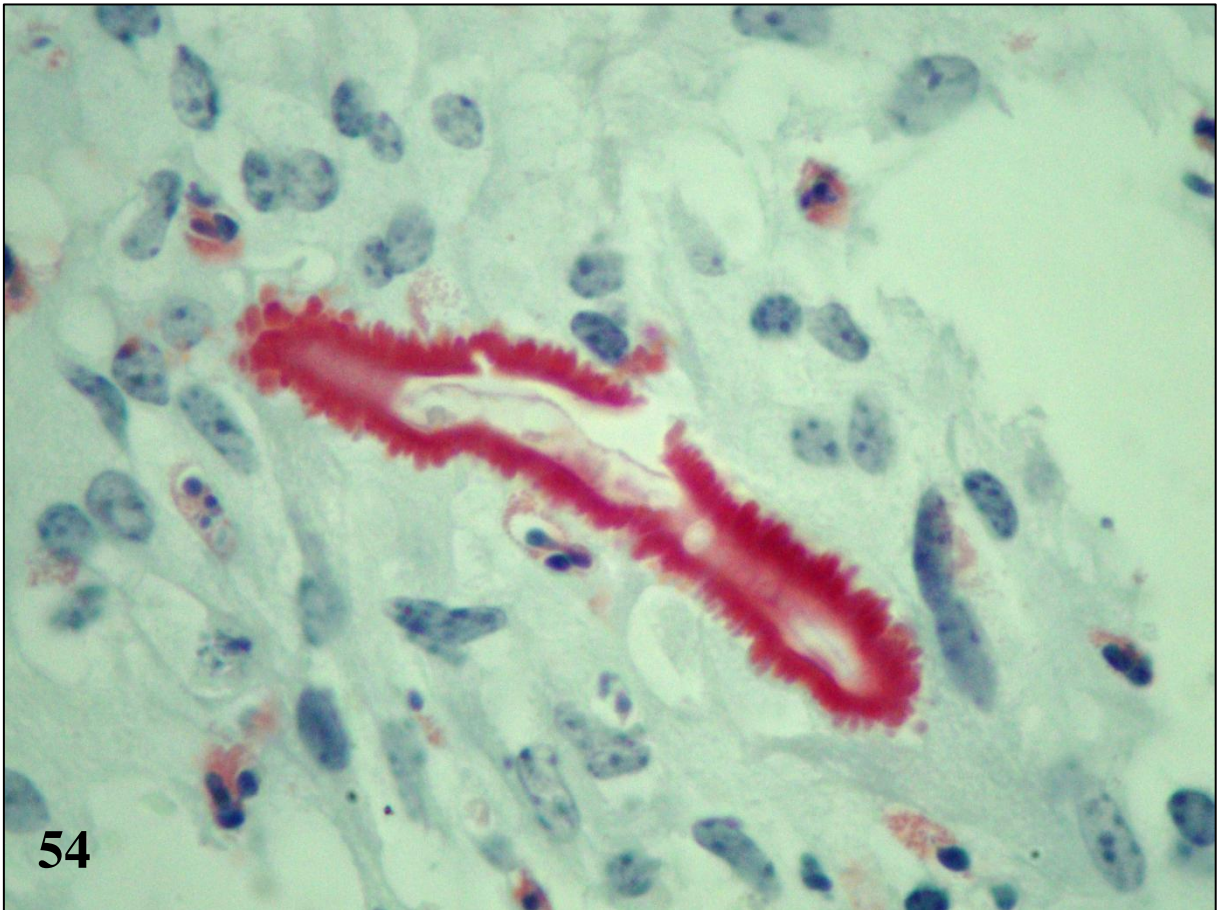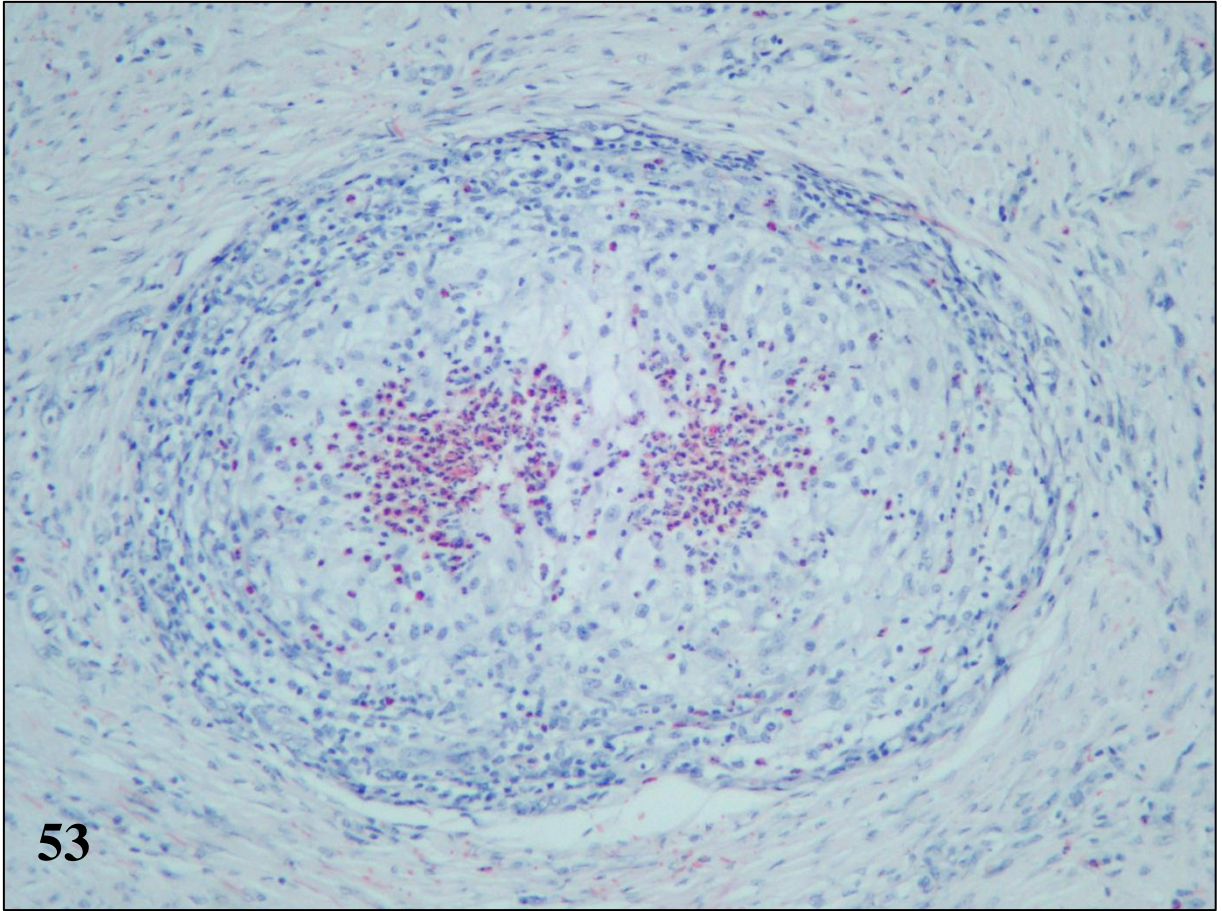


Figura 55 – Pitiose equina, pele. *Kunker* coberto por hifas íntegras. Técnica de Grocott.

Figura 56 – Pitiose canina, intestino, padrões necro-eosinofílico e granulomatoso. Área de necrose com grande quantidade de detritos celulares e eosinófilos associados a hifas íntegras (a esquerda na foto) adjacente à área de reação granulomatosa, com hifas degeneradas no interior de células gigantes (a direita na foto). Técnica de Grocott-Sirius.

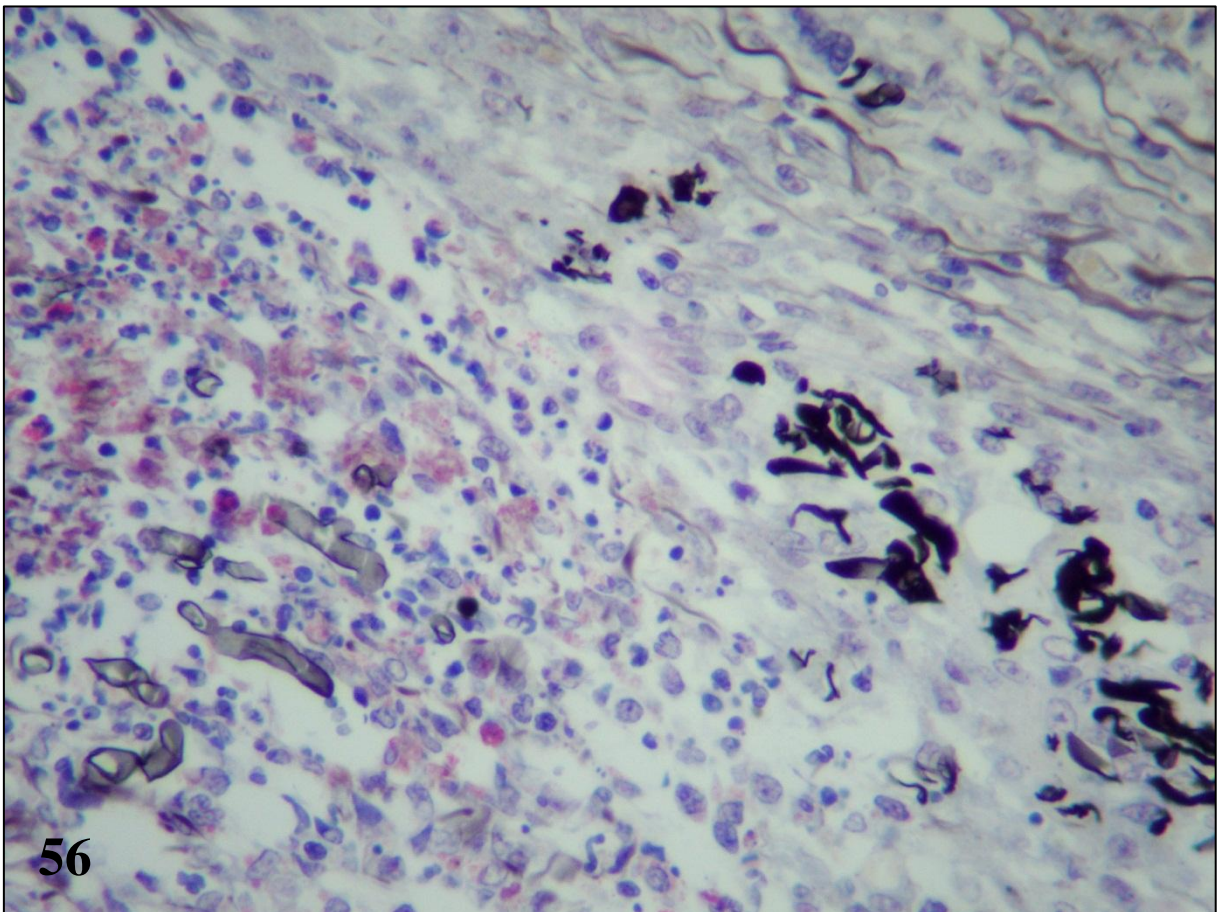
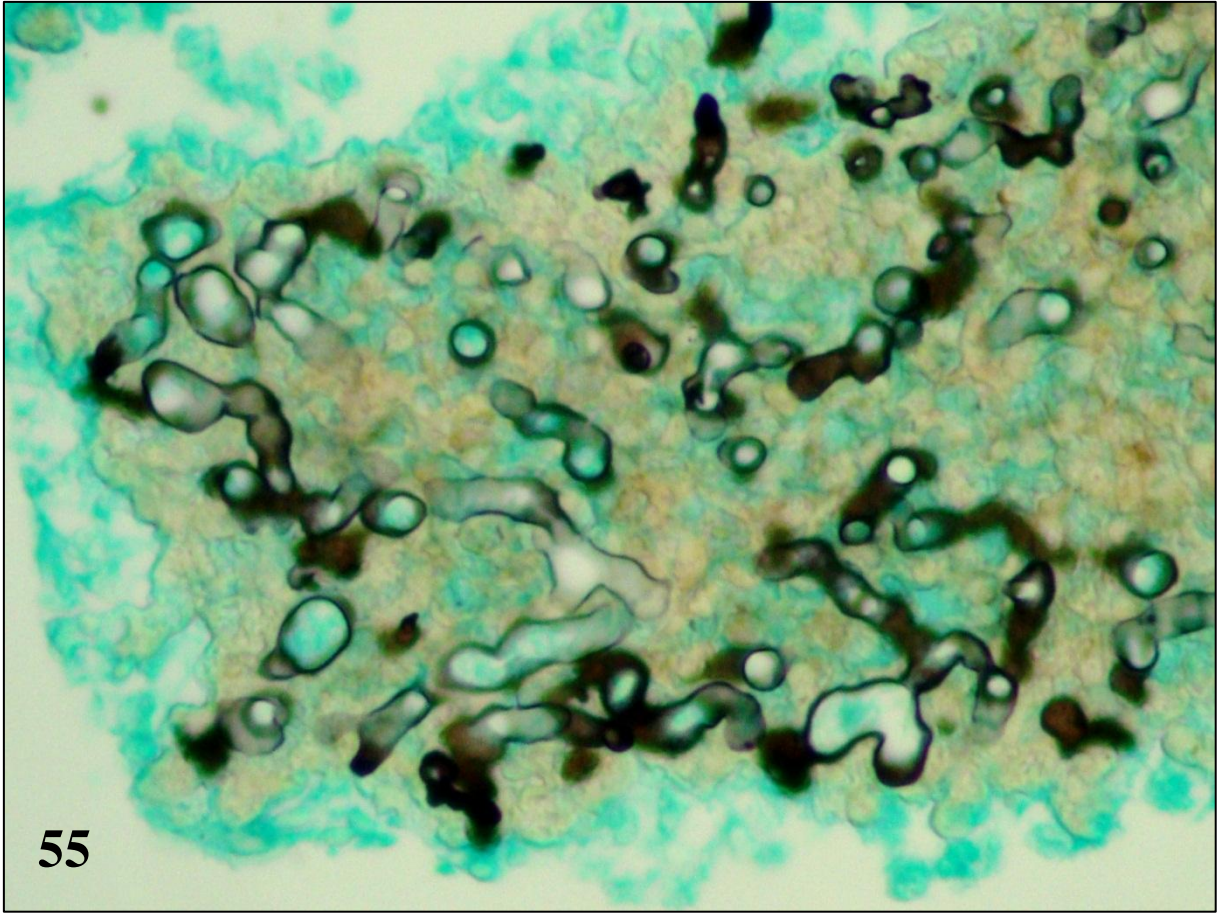
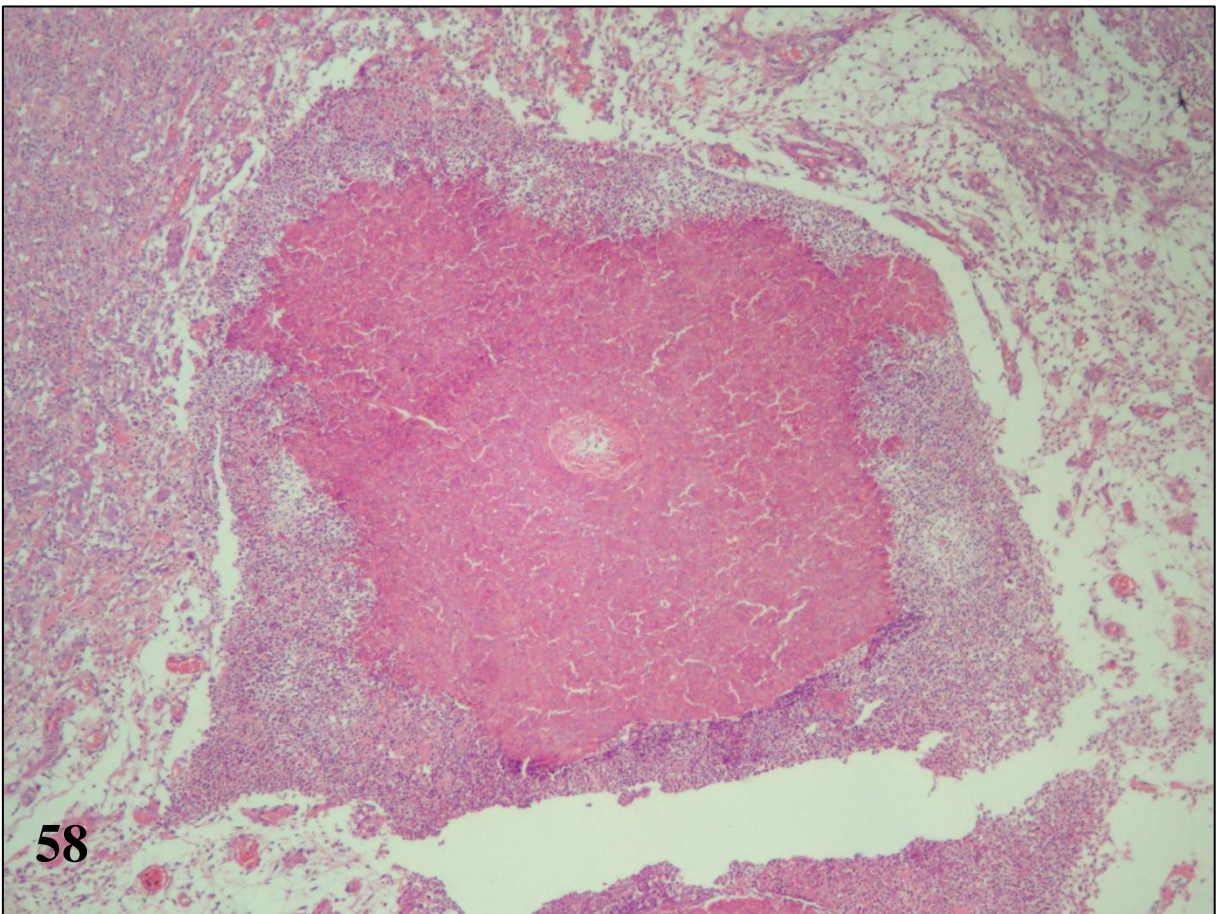
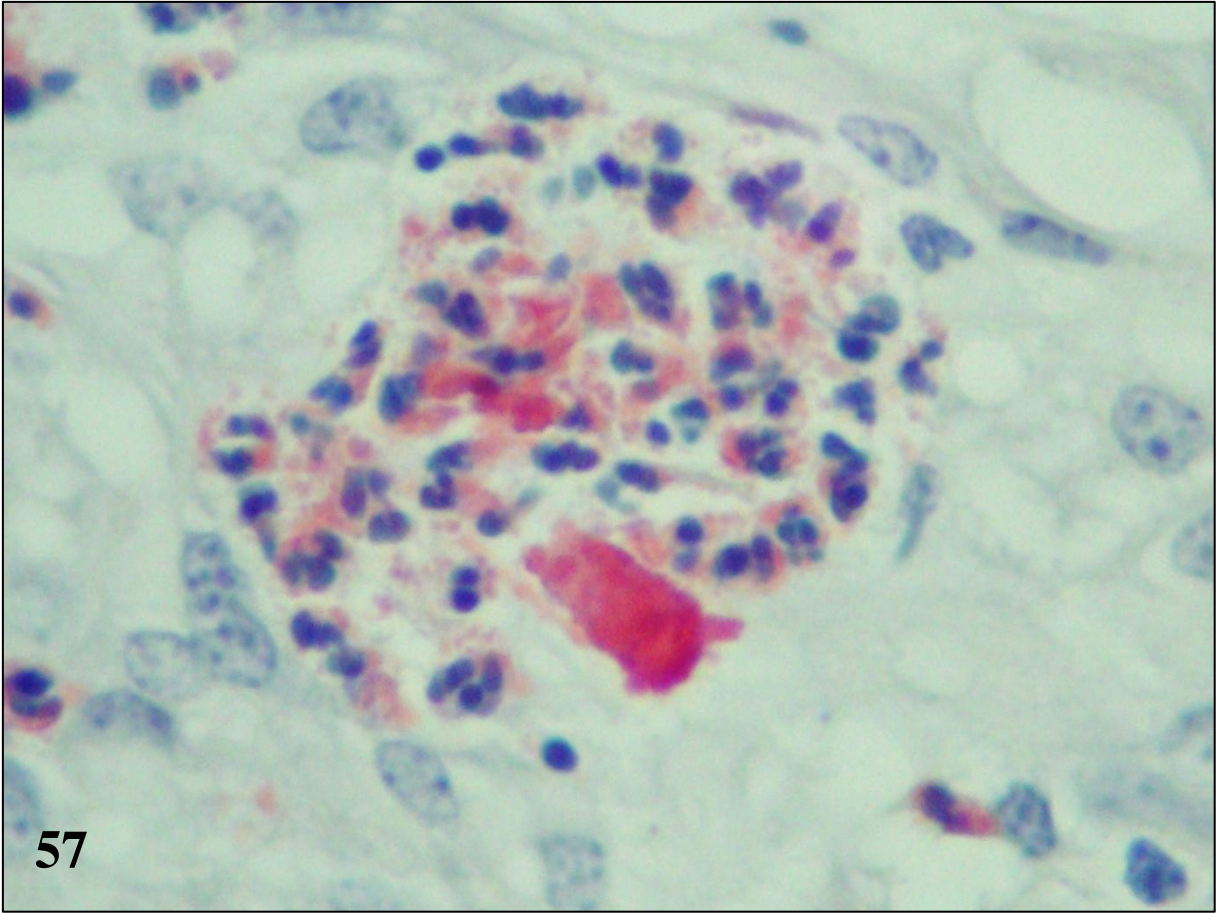


Figura 57 – Pitiose bovina, Piogranuloma. Hifa recoberta por grânulos de eosinófilos. Sirius red.

Figura 58 – Pitiose equina, pele. *Kunker*. Notar a artéria degenerada no centro do mesmo. Hematoxilina e eosina.



5 CONCLUSÕES

1. Há diferenças marcantes quanto à quantidade, distribuição e integridade das hifas intralesionais entre as espécies estudadas: a) são mais abundantes nos cavalos, seguido pelos cães e bovinos, em ordem decrescente; b) particularmente no cão observaram-se diferenças na integridade das hifas conforme o tipo de resposta inflamatória e c) hifas íntegras estavam geralmente relacionadas com inflamação eosinofílica e hifas degeneradas estavam associadas à resposta granulomatosa.

2. Angioinvasividade discreta foi vista somente nos cães. Evidências de possível utilização de artérias para a disseminação das lesões cutâneas/subcutâneas em cavalos foram observadas.

3. A técnica de sirius red foi particularmente útil para localizar os eosinófilos nos tecidos e confirmar a natureza da reação de Splendore-Hoeppli, a qual pode ou não ser constituída por grânulos de eosinófilos.

4. O tipo de resposta inflamatória parece estar implicado nos diferentes cursos clínicos da pitiose nas diferentes espécies animais estudadas.

5. Foram observadas evidências morfológicas de que: a) a perpetuação das lesões de pitiose está associada à resposta eosinofílica e b) a cura da pitiose possa estar associada à inflamação granulomatosa.

6 REFERÊNCIAS

ABBAS, A.K. Doenças da imunidade. In: KUMAR, V. et al. (Eds). **Robbins e Cotran, Bases Patológicas das Doenças**. 7. ed. Rio de Janeiro: Elsevier, 2005. cap. 4, p.203-280.

ABBAS, A. K. LICHTMAN, A. H. POBER, J. S. Immunity to Microbes. In: _____. **Cellular and Molecular Immunology**. 4 ed. Philadelphia: W. B. Saunders Company, 2000. cap. 15, p. 343-362.

ALEXOPOULOS, C. J.; MIMS, C. W.; BLACKWELL, M. 1996. Phylum Oomycota. In: _____. **Introductory Mycology**. New York: John Wiley and Sons. 4 ed. p.683-737.

ALFARO, A. A.; MENDOZA, L. Four cases of equine bone lesions caused by *Pythium insidiosum*. **Equine Veterinary Journal**, Inglaterra, v. 22, n. 4, p. 295-297, 1990.

BACHELET, I.; LEVI-SCHAFFER, F.; MEKORI, Y. A. Mast cells: not only in allergy. **Immunology and Allergy Clinics of North America**, Estados Unidos, v. 26, p. 407-425, 2006.

BENTINCK-SMITH, J. et al. Canine pythiosis - isolation and identification of *Pythium insidiosum*. **Journal of Veterinary Diagnostic Investigation**, Athens, n. 1, p. 295-298, 1989.

BERRYESSA, N. A. et al. Gastrointestinal pythiosis in 10 dogs from California. **Journal of Veterinary Internal Medicine**, Estados Unidos, v. 22, p. 1065-1069, 2008.

BOSCO, S. M. G. et al. Human pythiosis, Brazil. **Emerging Infectious Diseases**, Estados Unidos, v. 11, n. 5, p. 715-718, 2005.

BRIDGES, C. H.; EMMONS, C. W. A. A phycomycosis of horse caused by *Hyphomyces destruens*. **Journal of American Veterinary Medical Association**, Estados Unidos, v. 38; p. 579-589, 1961.

BROWN, C. C.; ROBERTS, E. D. Intestinal pythiosis in horse. **Australian Veterinary Journal**, Australia, v. 65, n. 3, p. 88-89, 1988.

BROWN, W. C.; RICE-FICHT, A. C.; ESTES, D. M. Bovine type 1 and type responses. **Veterinary Immunology and Immunopathology**, Holanda, v. 63, p. 45-55, 1998.

BUERGELT, C.; POWE, J.; WHITE, T. Abdominal pythiosis in a Bengal tiger (*Panthera tigris tigris*). **Journal of Zoo and Wildlife Medicine**, Estados Unidos, v. 37, n. 2, p. 186-189, 2006.

CAMUS, A. C.; GROOTERS, A. M.; AQUILAR, R. Granulomatous pneumonia caused by *Pythium insidiosum* in a central American jaguar, *Panthera onca*. **Journal of Diagnostic Investigation**, Athens, v. 16, p. 567-571, 2004.

CARVALHO, A. T. P. et al. Immunohistochemical study of intestinal eosinophils in inflammatory bowel disease. **Journal of Clinical Gastroenterology**, Estados Unidos, v. 36, n. 2, p. 120–125, 2003.

CHAFFIN, M. K.; SCHUMACHER, J.; HOPPER, N. Multicentric pythiosis in a foal. **Journal of American Veterinary Medical Association**, Estados Unidos, v. 201, n. 2, p. 310-312, 1992.

CHAFFIN, M. K.; SCHUMACHER, J.; MCMULLAN, W. C. Cutaneous pythiosis in the horse. **Veterinary Clinics of the North America: Equine Practice**, Estados Unidos, v. 11, n. 1, p. 91-103, 1995.

CHAIPRASERT, A. et al. *Pythium insidiosum* Thai isolates: molecular phylogenetic analysis. **Asian Biomedicine**, Tailândia, v. 3, n. 6, p. 623-633, 2009.

COLLOBERT-LAUGIER, C. et al. Mast cell and eosinophil mucosal responses in the large intestine of horses naturally infected with cyathostomes. **Veterinary Parasitology**, Holanda, v. 107, p. 251–264, 2002.

CULLING, C. F. A. et al. **Cellular Pathology Technique**. 4.ed. London: Butterworth, 1985. 642p.

DYKSTRA, M. J.; SHARP, N. J. H.; OLIVRY, T. A description of cutaneous-subcutaneous pythiosis in fifteen dogs. **Medical Mycology**, Inglaterra, v. 37, p. 427-433, 1999.

EATON, S. A. Osseous involvement by *Pythium insidiosum*. **Compendium on Continuing Education for the Practicing Veterinarian**, Estados Unidos, v. 15, p. 485-490, 1993.

FISCHER, J.R. et al. Gastrointestinal pythiosis in Missouri dogs: eleven cases. **Journal of Veterinary Diagnostic Investigation**, Athens, v. 6, n. 3, p. 380-382, 1994.

FOIL, C.S. Update on pythiosis (Oomycosis). In: THE NORTH AMERICAN VETERINARY CONFERENCE, 1996, Orlando. **Proceedings...** Orlando: Bayer Animal Health, 1996. p.57-63.

FOIL, C. S. O. et al. A report of subcutaneous pythiosis in five dogs and a review of the etiologic agent *Pythium* sp. **Journal of the American Animal Hospital Association**, Estados Unidos, v. 20, p. 959-966, 1984.

GAASTRA, W. et al. *Pythium insidiosum*: an overview. **Veterinary Microbiology**, Holanda, v. 146, n. 1-2, p. 1-16, 2010.

GABRIEL, A. L. et al. Surto de pitiose cutânea em bovinos. **Pesquisa Veterinária Brasileira**, Rio de Janeiro, v. 28, n. 12, p. 583-587, 2008.

GARCIA, R. B.; PASTOR, A. MENDOZA, L. Mapping of *Pythium insidiosum* hyphal antigens and ultrastructural features using TEM. **Mycological Research**, Inglaterra, v. 111, n. 11, p. 1352-1360, 2007.

GINN, P. E.; MANSELL, J. E. K. L.; RAKISH, P. M. Skin and appendages. In: MAXIE, M.G. (Ed). **Jubb, Kennedy, and Palmer's Pathology of Domestic Animals**. 5 ed. Philadelphia: W. B. Saunders Company, 2007. v. 1, cap. 5, p.553-781.

GOAD, M. E. P. Pulmonary pythiosis in a horse. **Veterinary Pathology**, Estados Unidos, v. 21, p. 261-262, 1984.

GRECCO, F. B. et al. Pitiose cutânea em bovinos na região sul do Rio Grande do Sul. **Pesquisa Veterinária Brasileira**, Rio de Janeiro, v. 29, n. 11, p. 938-942, 2009.

GROOTERS, A. M. Pythiosis, lagenidiosis, and zygomycosis in small animals. **The Veterinary Clinics of North America. Small Animal Practice**, Estados Unidos, v. 33, n. 4, p. 695-720, 2003.

GROOTERS, A. M. et al. Clinicopathologic findings associated with *Lagenidium* sp. infection in 6 dogs: initial description of an emerging oomycosis. **Journal of Veterinary Internal Medicine**, Estados Unidos, v. 17, p. 637-46, 2003.

GROOTERS, A. M.; FOIL, C. S. O. Micellaneous Fungal Infections. In: Greene, C. E. (Ed). **Infectious diseases of the dogs and cats**. 3.ed. St Louis: Saunders, 2006, p. 637-650.

HAMANN, K .J. et al. Immunofluorescent localization of eosinophil granule major basic protein in fatal human cases of *Baylisascaris procyonis* infection. **American Journal of Tropical Medicine and Hygiene**, Estados Unidos, v. 40, p. 291-297, 1989.

HEADLEY, S. A.; ARRUDA JR, H. N. Equine cutaneous pythiosis: a report of four cases. **Ciência Rural**, Santa Maria, v. 34, n. 1, p. 289-292, 2004.

HELMAN, R. G.; OLIVER, J. Pythiosis of the digestive tract in dogs from Oklahoma. **Journal of American Animal Hospital Association**, Estados Unidos, v. 35, n. 2, p. 111-114, 1999.

HENSEL, P.; GREENE, C. E.; MEDLEAU, L. Immunotherapy for treatment of multicentric cutaneous pythiosis in a dog. **Journal of the American Animal Hospital Association**, Estados Unidos, v. 223, n. 2, p. 215-218, 2003.

HOGAN, S. P. et al. Eosinophils: biological properties and role in health and disease. **Clinical and Experimental Allergy**, Inglaterra, v. 38, p. 709-750, 2008.

HOWERTH, E. W.; BROWN, C. C.; CROWDER, C. Subcutaneous pythiosis in a dog. **Journal of Veterinary Diagnostic Investigation**, Athens, n. 1, p. 81-83, 1989.

IMWIDTHAYA, P. Human pythiosis in Thailand. **Postgraduate Medical Journal**, Inglaterra, v. 70, p. 558-560, 1994.

JAEGER, G. H. et al. Prostatic pythiosis in a dog. **Journal of Veterinary Internal Medicine**, Estados Unidos, v. 16, n. 5, p. 598-602, 2002.

KAMOUN, S. Molecular genetics of pathogenic oomycetes. **Eukaryotic cell**, Estados Unidos, v. 2, n. 2, p. 191-199, 2003.

KLEIN, J.; HOREJSI, V. Cytokines and their receptors. In:____. **Immunology**. London: Blackwell Science. 2 ed. 1997. p. 291-326.

KRAJAEJUN, T. et al. Clinical and epidemiological analyses of human pythiosis in Thailand. **Clinical Infectious Diseases**, Estados Unidos, v. 43, p. 569–576, 2006.

LATIJNHOUWERS, M.; DE WIT, P. J. G. M.; GOVERS, F. Oomycetes and fungi: similar weaponry to attack plants. **Trends in Microbiology**, Inglaterra, v. 10, n. 11, 2003.

LEAL, A. B. M. et al. Pitiose equina no Pantanal brasileiro: aspectos clínico-patológicos de casos típicos e atípicos. **Pesquisa Veterinária Brasileira**, Rio de Janeiro, v. 21, n. 4, p. 151-156, 2001.

LILJEBJELKE, K.A. et al. Duodenal obstruction caused by infection with *Pythium insidiosum* in a 12-week-old puppy. **Journal of American Veterinary Medical Association**, Estados Unidos, v. 220, n. 8, p. 1188-1191, 2002.

MEIRELES M. C., et al. Cutaneous pythiosis in horses from Brazil. **Mycoses**, Alemanha, v. 36, p. 139-142, 1993.

MENDOZA, L. Pitiosis: uma revisão. **Revista Ibérica de Micologia**, Barcelona, v.4, p.159-175, 1987.

MENDOZA, L.; ALFARO, A. A. Equine pythiosis in Costa Rica: report of 39 cases. **Mycopathologia**, Holanda, v. 94, p. 123-129, 1986.

MENDOZA, L. et al. Evaluation of two vaccines for the treatment of pythiosis insidiosum in horses. **Mycopathologia**, Holanda, v. 119, p. 89-95, 1992.

MENDOZA, L.; AJELLO, L.; MCGINNIS, M. R. Infections caused by the oomycetous pathogen *Pythium insidiosum*. **Journal de Mycologie Médicale**, Holanda, v. 6, n. 4, p. 151-164, 1996.

MENDOZA, L., HERNANDEZ, F.; AJELLO, L. Life cycle of the human and animal oomycete pathogen *Pythium insidiosum*. **Journal of Clinical Microbiology**, v. 31, p. 2967-2973, 1993.

MENDOZA, L.; MANDY, W.; GLASS, R. An improved *Pythium insidiosum*-vaccine formulation with enhanced immunotherapeutic properties in horses and dogs with pythiosis. **Vaccine**, Holanda, v. 21, n. 21-22, p. 2797-2804, 2003.

MENDOZA, L.; NEWTON, J. C. Immunology and immunotherapy of the infections caused by *Pythium insidiosum*. **Medical Mycology**, Inglaterra, v. 43, p. 477-486, 2005.

MENDOZA, L.; SCHURKO, A.; NEWTON, J. C. Are strains identified as *Lagenidium* sp. From dogs actually cryptic isolates of *Pythium insidiosum*? **American Journal of Veterinary Research**, Estados Unidos, v. 70, p. 163, 2009.

MENDOZA, L.; VILELA, R. What is your diagnosis? *Pythium insidiosum* or *Lanegidium* sp.? **Veterinary Clinical Pathology**, v. 38, n. 3, p. 273-279, 2009.

MENDOZA, L. et al. Intestinal canine pythiosis in Venezuela confirmed by serological and sequencing analysis. **Mycopathologia**, Holanda, v. 159, n. 2, p. 219-222, 2005.

MILLER; R. I. Treatment of equine phycomycosis by immunotherapy and surgery. **Australian Veterinary Journal**, Austrália, v. 57, p. 377-392, 1981.

MILLER; R. I. Gastrointestinal phycomycosis in 63 dogs. **Journal of American Veterinary Medical Association**, Estados Unidos, v.186, n.5, p.473-478, 1985.

MILLER; R. I.; CAMPBELL, R. S. F. The comparative pathology of equine cutaneous phycomycosis. **Veterinary Pathology**, Estados Unidos, v. 325-332, 1984.

MILLER, R. I.; OLCOTT; B. M.; ARCHER, M. Cutaneous pythiosis in beef calves. **Journal of the American Veterinary Medical Association**, Estados Unidos, v. 186, n. 9, p. 984-986, 1985.

MONTEIRO, A. B. **Imunoterapia da pitiose equina: teste de eficácia de um imunobiológico e avaliação leucocitária em animais infectados naturalmente pelo *Pythium insidiosum***. 1999. 52 p. Dissertação (Mestrado em Medicina Veterinária) – Universidade Federal de Santa Maria – UFSM, Santa Maria, 1999.

MORTON, D. L. et al. Chronic eosinophilic enteritis attributed to *Pythium* sp. in a horse. **Veterinary Pathology**, Estados Unidos, v. 28, p. 542-544, 1991.

MUNITZ, A.; LEVI-SCHAFFER, F. Eosinophils: ‘new’ roles for ‘old’ cells. **Allergy**, Dinamarca, v. 59, p. 268-75, 2004.

ODEMUYIWA, S. O. et al. Cutting edge: human eosinophils regulate T cell subset selection through indoleamine 2,3-dioxygenase. **The Journal of Immunology**, Estados Unidos, v. 173, p. 5909-5913, 2004.

PATTON, C. S. et al. Esophagitis due to *Pythium insidiosum* infection in two dogs. **Journal of Veterinary Internal Medicine**, Estados Unidos, v. 10, n. 3, p. 139-142, 1996.

PEREIRA, D. I. B. et al. Cutaneous and gastrointestinal pythiosis in a dog. **Veterinary Research Communications**, Holanda, v. 34, p. 301-306, 2010.

PESAVENTO, P. A. et al. Cutaneous pythiosis in a nestling white-faced ibis. **Veterinary Pathology**, Estados Unidos, v. 45, p. 538-541, 2008.

PÉREZ, R. C. et al. Epizootic cutaneous pythiosis in beef calves. **Veterinary Microbiology**, Holanda, v. 109, p. 121-128, 2005.

PHILLIPS, A. J. et al. New insights into animal pathogenic Oomycetes. **Trends in Microbiology**, Inglaterra, v. 16, n. 1, 2007.

PURCELL, K. L. Jejunal obstruction caused by *Pythium insidiosum* granuloma in a mare. **Journal of the American Veterinary Medical Association**, Estados Unidos, v. 205, n. 2, p. 337-339, 1994.

RAKICH, P. M.; GROOTERS, A. M.; TANG, K. Gastrointestinal pythiosis in two cats. **Journal of Veterinary Diagnostic Investigation**, Athens, v. 17, n. 3, p. 262-269, 2005.

RAVISHANKAR, J. P. et al. Mechanics of solid tissue invasion by the mammalian pathogen *Pythium insidiosum*. **Fungal Genetics and Biology**, Estados Unidos, v. 34, p. 167-175, 2001.

READ, R. et al. Splendore-Hoeppli phenomenon in the conjunctiva: immunohistochemical analysis. **American Journal of Ophthalmology**, Estados Unidos, v. 140, n. 2, p. 262.e1-262.e7, 2005.

RECH, R.R. et al. Pitiose em um cão: relato de caso e diagnósticos diferenciais. **Clínica Veterinária**, São Paulo, v. 9, n. 50, p. 68-72, 2004.

RIVIERRE, C. et al. Pythiosis in Africa. **Emerging Infectious Diseases**, Estados Unidos, v. 11, n. 3, p. 479-481, 2005.

ROILIDES, E. et al. Interleukin-12 enhances antifungal activity of human mononuclear phagocytes against aspergillus fumigatus: implications for a gamma interferon-independent pathway. **Infection and immunity**, Estados Unidos, v. 67, n. 6, p. 3047-3050, 1999.

ROMANI, L. Immunology of invasive candidiasis. In: CALDERONE, R. A. (Ed.). **Candida and Candidiasis**. Washington: ASM Press, 2002. p. 223-241.

ROTHENBERG, M. E.; HOGAN, S. P. The eosinophil. **Annual Review of Immunology**, Estados Unidos, v. 24, p. 147-174, 2006.

SALLIS, E. S. V; PEREIRA, D. I. B.; RAFFI, M. B. Pitiose cutânea em eqüinos: 14 casos. **Ciência Rural**, Santa Maria, v. 33, n. 5, p. 899-903, 2003.

SANTOS, M. N.; LONDERO, A. T. Zigomicose subcutânea em cavalos. **Pesquisa Agropecuária Brasileira – Série Veterinária**, Rio de Janeiro, v. 9, p. 7-8, 1974.

SANTOS, M. N. et al. Pitiose cutânea em eqüinos no Rio Grande do Sul. **Pesquisa Veterinária Brasileira**, Rio de Janeiro, v. 7, p. 57-61, 1987.

SANTURIO, J. M.; FERREIRO, L. **Pitiose**: uma abordagem micológica e terapêutica. Porto Alegre: UFRGS Editora, 2008. 111p.

SANTURIO, J. M. et al. Cutaneous pythiosis insidiosum in calves from the pantanal region of Brazil. **Mycopathologia**, Holanda, v.141, p.123-125, 1998.

SANTURIO, J. M. et al. Pitiose: uma micose emergente. **Acta Scientiae Veterinariae**, Porto Alegre, v. 34, n. 1, p. 1-14, 2006.

SANTURIO, J. M. et al. Granulomatous rhinitis associated with *Pythium insidiosum* infection in sheep. **The Veterinary Record**, v. 163, p. 276-277, 2008.

SCHURKO, A. M. et al. A molecular phylogeny of *Pythium insidiosum*. **Mycological Research**, Inglaterra, v. 107, p. 537-544, 2003.

SHOHAM, S.; LEVITZ, S. M. The immune response to fungal infections. **British Journal of Haematology**, Inglaterra, v. 129, p. 569–582, 2005.

SMITH, J. H.; VON LICHTENBERG, F. The hoepli phenomenon in schistosomiasis: II. Histochemistry. **The American Journal of Pathology**, Estados Unidos, v. 50, n. 6, 1967.

SUPABANDHU, J. et al. Isolation and identification of the human pathogen *Pythium insidiosum* from environmental samples collected in Thai agricultural areas. **Medical Mycology**, Inglaterra, p.1-12, 2007.

TABOSA, I. M. et al. Pitiose cutânea em eqüídeos no semi-árido da Paraíba. **Arquivo Brasileiro de Medicina Veterinária e Zootecnia**, v. 51, p. 27-30, 1999.

TABOSA, I. M. et al. Outbreaks of pythiosis in two flocks of sheep in Northeastern Brazil. **Veterinary Pathology**, Estados Unidos, v. 41, n. 4, p. 412-415, 2004.

THOMAS, R.; LEWIS, D. Pythiosis. **Selecciones Veterinarias**, Estados Unidos, v. 8, n. 3, p. 313-319, 1998.

TROST, M.E. et al. Aspectos clínicos, morfológicos e imuno-histoquímicos da pitiose gastrintestinal canina. **Pesquisa Veterinária Brasileira**, Rio de Janeiro, v. 29, n. 8, p. 673-679, 2009.

VON LICHTENBERG, F.; SMITH, J. H.; CHEEVER, A. W. The Hoespli phenomenon in schistosomiasis. Comparative pathology and immunopathology, *Am J Trop Med Hyg* **15** (1966), pp. 886–895.

WANACHIWANAWIN, W. et al. Efficacy of immunotherapy using antigens of *Pythium insidiosum* in the treatment of vascular pythiosis in humans. **Vaccine**, Holanda, v. 22, n. 27-28, p. 3613-3621, 2004.

WEHREND, A. et al. Sirius red is able to selectively stain eosinophil granulocytes in bovine, ovine and equine cervical tissue. **Anatomia, Histologia, Embryologia**, Alemanha, v. 33, p. 180-182, 2004.

WELLEHAN, J. F. X. et al. Pythiosis in a dromedary camel (*Camelus dromedarius*). **Journal of Zoo and Wildlife Medicine**, Estados Unidos, v. 35, n. 4, p 564-568, 2004.