

derivada do óleo da mamona impediu a quebra de 100% dos implantes e ofereceu eficiência de 99% na leitura. A migração e contaminação fizeram parte da avaliação do melhor local para a implantação.

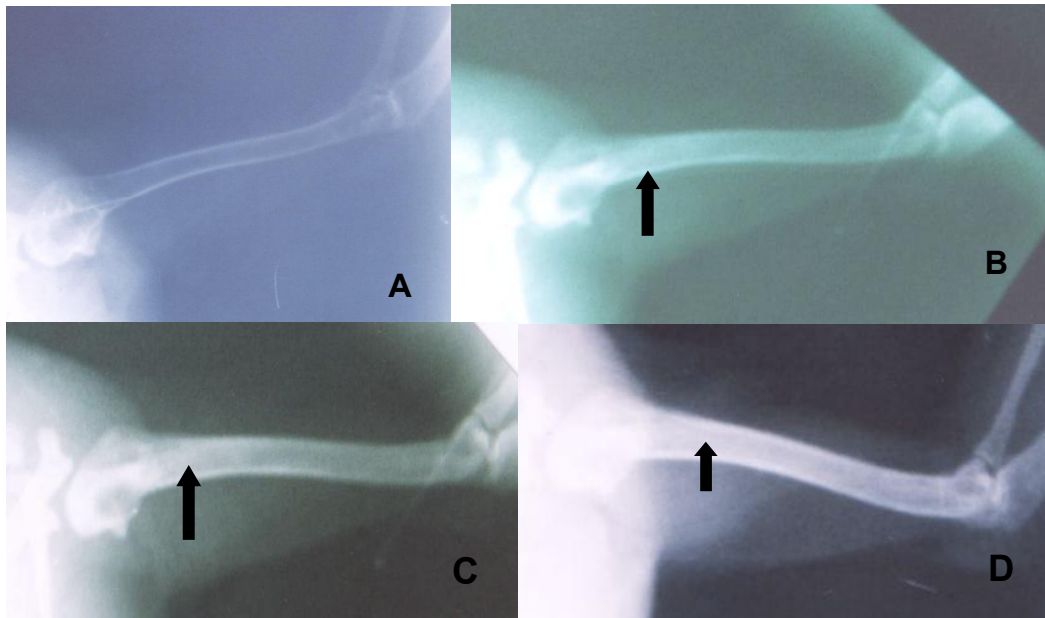


Figura 12 – Imagens fotográficas, da avaliação radiológica utilizando-se Kv de 45 e mA autorregulável, em posição médio-lateral, pós-operatória, do úmero de codornas domésticas (*Coturnix coturnix japonica*), submetidas ao implante da poliuretana derivada da mamona (*Ricinus communis*). A imagem A é de um osso controle. As imagens B, C e D são respectivamente as avaliações nos tempos 15, 60 e 90 dias de pós-operatório. Notar a ausência de reação óssea e periosteal e o aumento da radiopacidade (setas), no seio dos ossos implantados, em relação ao osso normal.

Uma contradição sobre essa característica ocorre, pois, segundo LEONEL et al. (2005) que estudaram a ação do polímero de mamona em osso zigomático de ratos, o polímero mostra-se como um material de preenchimento adequado, uma vez que na pesquisa do autor foi substituído por osso neoformado na medida em que foi sendo reabsorvido. E esta substituição e conseqüente neoformação óssea foi mais evidente num período de análise de 120 dias.

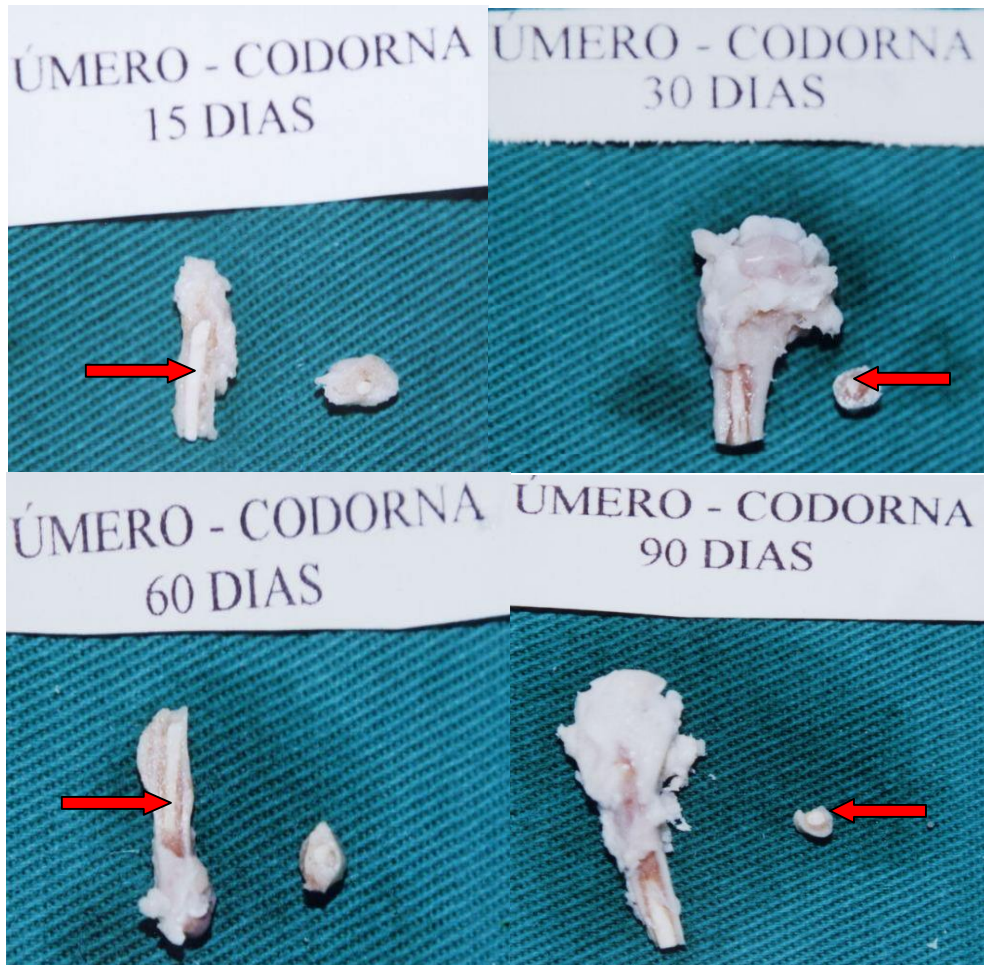

Figura 13 – Imagens fotográficas mostrando a seqüência da avaliação macroscópica, do úmero esquerdo de codornas domésticas (*Coturnix coturnix japonica*), submetidas ao implante da poliuretana de mamona (*Ricinus communis*). Notar a presença da poliuretana, dentro do seio medular, nos cortes longitudinais e transversais (setas), nos vários períodos de avaliação.

Durante o corte do osso juntamente com a resina, notou-se pequena alteração na consistência do pino pré-moldado, que se tornou menos resistente, fato esse constatado através da facilidade de se obter fatias do material com a utilização de uma lâmina de bisturi. MARIA et al. (2003) em estudo com cães submetidos ao implante na face medial da tíbia, observaram que ao corte longitudinal da tíbia, alguns implantes soltaram-se espontaneamente e os restantes foram facilmente retirados. Verificaram que as poliuretanas apresentavam aspecto semelhante ao inicial, sem irregularidades estruturais.

Segundo CLARO NETO (1997) a poliuretana é um material bastante resistente à tração e compressão, conclusão obtida por meio dos resultados de uma pesquisa sobre caracterizações físico-químicas da poliuretana de mamona, na qual as propriedades químicas estudadas tiveram o intuito de caracterizar os grupos orgânicos funcionais que estão presentes nos componentes polioli/pré-polímero que reagem durante a policondensação. Para isso utilizaram técnicas analíticas convencionais, como a determinação de hidroxila e porcentagem de isocianato livre, além do uso de espectroscopia de absorção de infravermelho. A análise física foi executada com amostras do polímero puro e incorporado ao carbonato de cálcio por meio de técnicas termogravimétricas (TG), calorimetria exploratória diferencial (DSC) e análise dinâmico-mecânica (DMA), além de ensaios de tração, compressão e dureza.

A resistência mecânica da poliuretana de mamona também foi testada por meio de ensaios de tração numa máquina universal de ensaios, comparativamente com dois outros tipos de material, o elastômero de silicone e a espuma de borracha, associada ou não a malha tubular, na confecção de próteses para membros inferiores humanos. Foram considerados parâmetros para análise de cada material a carga máxima suportada, a tensão máxima, a tensão de ruptura, o alongamento até a ruptura e o módulo elasticidade. Os resultados mostraram que o silicone com e sem malha tubular de epoliamida foi o material mais resistente e que a poliuretana derivada do óleo da mamona apresentou resistência próxima à da espuma de borracha, quando pura, e próxima à do silicone puro, quando associada à malha tubular. O silicone puro foi o material com maior capacidade de alongamento até ruptura, sendo a poliuretana pura o material com maior capacidade de alongamento. Entretanto, quando associados à malha tubular, ambos passaram a ter a mesma capacidade de alongamento, que ficou reduzida em relação àquela dos materiais puros. A conclusão do autor foi que, apesar de menos resistente no estado puro, a poliuretana derivada do óleo de mamona pode ter sua resistência aprimorada com a associação da malha tubular, mantendo-se ainda mais flexível e com melhor capacidade de absorção e distribuição de carga que o silicone, sendo, portanto, um material adequado para a confecção de luvas para revestimento de soquetes de próteses utilizadas quando de amputação do membro inferior (VIANNA, 1997).

A avaliação da epífise e diáfise do osso não demonstrou nenhuma alteração visível. Macroscopicamente não se detectou nenhum tipo de reação que propusesse intolerância ao material, mas o fato de o material se tornar menos resistente após um certo período de implantação pode ser resultado da absorção do cálcio utilizado na preparação do material, bem como pela hidratação e conseqüente “amolecimento”, do material implantado, por líquidos corporais. MARIA et al. (2003) observaram que em cães na fase de crescimento ocorre migração do pino de poliuretana com o passar do tempo. Os autores não descrevem alterações na resistência.

Não estão disponíveis na literatura atual informações sobre a resistência do material após a implantação.

Histologicamente, a resina, quando não permeada por tecido ósseo, apresentou-se como material amorfo e translúcido, de coloração amarelada clara que, quando examinada sob luz polarizada exibiu birrefringência irregular multifocal, com múltiplos vacúolos irregulares opticamente vazios (Figura 14A). A resina demonstrou excelente compatibilidade com o tecido ósseo, adaptando-se totalmente aos contornos do osso do canal medular e demonstrou excelente integração. As alterações patológicas histológicas causadas pela presença da resina no seio do osso foram mínimas e caracterizam-se apenas por reação inflamatória leve, em período inicial de avaliação. Esta, quando presente, consistiu de infiltração leve por heterófilos e deposição discreta de fibrina (Figura 14B). Os resultados obtidos com a implantação do polímero de mamona no úmero de codornas domésticas, com base nos parâmetros histológicos analisados encontram-se resumidos na Tabela 1.

Resultados semelhantes foram descritos por LEONEL et al. (2005) quando implantaram a poliuretana de mamona em osso zigomático de ratos, observando discreta deposição de fibrina, sem reação inflamatória, porém notaram a presença de alguns macrófagos juntamente com fragmentos do polímero de mamona. Segundo LEONEL et al. (2005) a presença dessas células é útil na degradação do material implantado e estão relacionadas com a fibroplasia e neoangiogênese que por sua vez ocorrem porque os macrófagos são capazes de liberar substâncias que fazem com que células mesenquimais se acumulem e proliferem no local.

A resposta ideal dos tecidos biológicos a um material implantado em seu interior seria aquela em que a resposta inflamatória inicial (aguda) fosse rapidamente resolvida, sem a permanência de infiltrado inflamatório crônico (BOSS et al., 1995).

Tabela 1 – Avaliação histopatológica semiquantitativa das principais alterações observadas, no úmero de codornas domésticas (*Coturnix coturnix japonica*) submetido ao implante da poliuretana derivada do óleo de mamona (*Ricinus communis*).

	Grupo 15	Grupo 30	Grupo 60	Grupo 90
Infiltração inflamatória	+	+	-	-
População inflamatória	H	H	-	-
Deposição de fibrina	+	+	-	-
Osseointegração	++	++	++	++

(-) ausente
 (+) Leve
 (++) Moderada
 (H) Heterófilos

A osseointegração foi constatada em todas as amostras examinadas e foi evidenciada pela presença de trabéculas ósseas, e freqüentemente medula óssea, preenchendo os espaços vazios da resina (Figura 14C e 14D). CALIXTO et al. (2001), implantaram a poliuretana na cavidade alveolar de ratos e o material mostrou-se biocompatível, sem sinais de resposta inflamatória persistente, capaz de certo grau de osseointegração observado por acúmulo progressivamente maior de tecido ósseo em maturação, que em algumas regiões estabelecia contato direto com o implante.

Em um estudo que teve como objetivo analisar histologicamente o comportamento do polímero de mamona, do osso humano desmineralizado e do sulfato de cálcio associados a implantes de titânio comercialmente puro, implantados em tíbias de coelhos. SARDINHA et al. (2001) obtiveram que houve neoformação óssea e vascular, sem a presença de reação inflamatória tipo corpo estranho em