

**UNIVERSIDADE FEDERAL DE SANTA MARIA
CENTRO DE CIÊNCIAS DA SAÚDE
CURSO DE ODONTOLOGIA**

Carla Juliana de Oliveira
Caroline Altes Moraes da Silva

**TRATAMENTO RADICAL DE TUMOR ODONTOGÊNICO
CERATOCÍSTICO EM MANDÍBULA COM ENXERTO ÓSSEO
VASCULARIZADO DE FÍBULA**

Santa Maria, RS
2016

**Carla Juliana de Oliveira
Caroline Altes Moraes da Silva**

**TRATAMENTO RADICAL DE TUMOR ODONTOGÊNICO CERATOCÍSTICO EM
MANDÍBULA COM ENXERTO ÓSSEO VASCULARIZADO DE FÍBULA**

Trabalho de Conclusão de Curso apresentado ao Curso de Odontologia do Centro de Ciências da Saúde, da Universidade Federal de Santa Maria, como requisito parcial para título de **Cirurgião-dentista**.

Orientador: Prof. Dr. Diego Segatto Blaya


Santa Maria, RS
2016

**Carla Juliana de Oliveira
Caroline Altes Moraes da Silva**

**TRATAMENTO RADICAL DE TUMOR ODONTOGÊNICO CERATOCÍSTICO EM
MANDÍBULA COM ENXERTO ÓSSEO VASCULARIZADO DE FÍBULA**

Trabalho de Conclusão de Curso apresentado ao Curso de Odontologia do Centro de Ciências da Saúde, da Universidade Federal de Santa Maria, como requisito parcial para título de **Cirurgiã-dentista**.


Aprovado em 30 de novembro de 2016:



Diego Segatto Blaya, Dr. (UFSM)
(Presidente/Orientador)



Sílvia Ataíde Pithan, Dr.^a (UFSM)



Alessandra Botezelli, Dr.^a (UFSM)

Santa Maria, RS
2016

RESUMO

TRATAMENTO RADICAL DE TUMOR ODONTOGÊNICO CERATOCÍSTICO EM MANDÍBULA COM ENXERTO ÓSSEO VASCULARIZADO DE FÍBULA

AUTORAS: Carla Juliana de Oliveira e Caroline Altes Moraes da Silva

ORIENTADOR: Diego Segatto Blaya

O objetivo deste trabalho é relatar um caso clínico de Tumor Odontogênico Ceratocístico (TOC), submetido a tratamento radical de ressecção mandibular (hemimandibulectomia), com reconstrução imediata de mandíbula por meio de enxerto ósseo vascularizado de fíbula fixado por barra metálica de titânio e parafusos. O Ceratocisto odontogênico (CO), em 2005, pela classificação histológica dos tumores odontogênicos feita pela OMS, passou a ser classificado como um Tumor Odontogênico epitelial benigno, denominado Tumor Odontogênico Ceratocístico (TOC), por apresentar características intrínsecas compatíveis com neoplasmas, como taxa de proliferação celular não compatível com lesão cística, ou seja, crescimento diferenciado, por possuir caráter localmente agressivo e destrutivo e altos índices de recidiva. Embora haja inúmeras hipóteses para sua etiologia, a mais frequentemente citada pelos autores é a que se processa através de proliferação e multiplicação de remanescentes epiteliais da lâmina dentária. É considerada uma lesão de evolução lenta e contínua, assintomática na grande maioria dos casos, que tem predileção pelo sexo masculino, faixa etária entre 10 e 40 anos, sendo a mandíbula acometida pela maioria dos casos e mais frequentemente encontrados em sua região posterior. Radiograficamente, a maioria das lesões é unilocular. Dependendo do tamanho, das características e da localização dessa lesão, podem ser sugeridas várias hipóteses de diagnóstico, como cisto dentífero (quando associada a um dente incluso), ameloblastoma, dentre outras. O diagnóstico final é obtido através do exame histopatológico. Não há consenso entre os autores quanto ao tipo de tratamento mais eficaz, devem-se levar em consideração diversos fatores no momento de sua escolha. Este trabalho visa apresentar um caso clínico de TOC, submetido a tratamento radical de ressecção mandibular (hemimandibulectomia), com reconstrução imediata de mandíbula através de enxerto ósseo vascularizado de fíbula fixado por barra metálica de titânio e parafusos.

Palavras-chave: Reconstrução mandibular. Neoplasias maxilomandibulares. Cistosodontogênicos. Tumoresodontogênicos.

ABSTRACT

RADICAL TREATMENT OF ODONTOGENIC KERATOCYSTIC TUMOR IN MANDIBLE WITH VASCULARIZED BONE GRAFT OF FIBULA

AUTHORS: Carla Juliana de Oliveira e Caroline Altes Moraes da Silva
ADVISOR: Diego Segatto Blaya

The aim of this study is to present a case report of KCOT, treated by complete mandibular resection (hemimandibulectomy), with immediate reconstruction of the mandible through avascularized bone graft of a fibula, fixed by titanium bar and screws. In 2005, with the WHO's update of the histological classification of odontogenic tumors, the odontogenic keratocyst (OKC) was reclassified. It is now considered a benign epithelial odontogenic tumor, called Keratocystic odontogenic tumour (KCOT). This is due to its intrinsic characteristics which relate to those of neoplasms, such as rates of cell proliferation not compatible with cystic lesion, that is, abnormal growth, because it is locally aggressive and destructive, and high relapse rates. Although there are many hypotheses for its etiology, the most frequent one, according to the authors, is that it is the result of proliferation and multiplication of epithelial remnants of the dental lamina. The KCOT is considered a lesion of slow and continuous evolution, and it is asymptomatic in most cases, with higher incidence among males aged between 10 and 40. The jaw is affected in most cases, usually in the posterior region. Radiographically, most injuries are unilocular. Depending on the size, characteristics and location of the lesion, several diagnosis hypotheses are possible, such as dentigerous cyst (when associated with an impacted tooth), ameloblastoma, among others. The final diagnosis is obtained by histopathology. There is no consensus among authors on the most effective type of treatment, as several factors should be taken into consideration in such a choice. This paper aims to present a case report of KCOT, treated by complete mandibular resection (hemimandibulectomy), with immediate reconstruction of the mandible through a vascularized bone graft of a fibula, fixed by titanium bar and screws.

Keywords: Mandibular Reconstruction. Jaw Neoplasms. Odontogenic Cysts. Odontogenic Tumors.

LISTA DE FIGURAS

Figura 1 - Aspecto radiográfico pré-operatório.....	15
Figura 2 - Tomografia <i>cone beam</i> (A).....	15
Figura 3 - Tomografia <i>cone beam</i> (B).....	16
Figura 4 - Aspecto radiográfico pós-operatório	16
Figura 5 - Aspecto intraoral, presença de pelos na ilha de pele na região do enxerto ósseo de fíbulae ausência de fundo de sulco	17

SUMÁRIO

1 INTRODUÇÃO	7
2 REVISÃO DE LITERATURA.....	8
2.1 ETIOPATOGENIA E CRESCIMENTO	8
2.2 PREVALÊNCIA E INCIDÊNCIA.....	8
2.3 CARACTERÍSTICAS CLÍNICAS E RADIOGRÁFICAS	8
2.4 ASPECTOS HISTOLÓGICOS E MORFOLÓGICOS	9
2.5 DIAGNÓSTICO DIFERENCIAL.....	10
2.6 FORMAS DE TRATAMENTO.....	11
2.7 RECONSTRUÇÃO PÓS-RESSECÇÃO	11
3 RELATO DE CASO.....	13
4 DISCUSSÃO	18
5 CONSIDERAÇÕES FINAIS.....	21
REFERÊNCIAS	22
ANEXO A - RADIOGRAFIAS PANORÂMICAS PRÉ-OPERATÓRIAS	24
ANEXO B - SOBREPOSIÇÃO DE IMAGENS DE RADIOGRAFIAS PANORÂMICAS	26
ANEXO C - DIAGNÓSTICO HISTOPATOLÓGICO/ REVISÃO DE LÂMINA.....	27

1 INTRODUÇÃO

Define-se como cisto uma cavidade patológica revestida por epitélio ¹. Com raras exceções, cistos revestidos por epitélio nos ossos do corpo são observados somente nos ossos gnáticos. A maioria dos cistos dos ossos gnáticos são revestidos por epitélio derivado de epitélio odontogênico, logo, são denominados cistos odontogênicos. De acordo com sua origem são subclassificados em cistos de desenvolvimento ou inflamatórios. O Tumor odontogênico ceratocístico (TOC) é uma forma diferente de cisto odontogênico do desenvolvimento, que merece consideração especial, devido às suas características histológicas e comportamentos clínicos específicos ².

Pode ser definido como um tumor intraósseo benigno, de origem odontogênica, que exibe revestimento de epitélio pavimentoso estratificado paraceratinizado ³. Apresenta um comportamento biológico e mecanismo de crescimento relacionado com fatores inerentes desconhecidos do próprio epitélio ou com a atividade enzimática na cápsula fibrosa ⁴. Os tumores odontogênicos (TO) são considerados lesões neoplásicas raras, de difícil diagnóstico e terapêutica desafiadora ⁵. Em virtude da diversidade de lesões que podem surgir dos tecidos odontogênicos, diversos esquemas de classificação foram publicados na tentativa de definir seus critérios diagnósticos ⁶.

Diversos investigadores sugerem que os ceratocistos odontogênicos sejam considerados como uma neoplasia cística benigna, em vez de como cistos, e na última classificação dos tumores odontogênicos feita pela OMS, essas lesões foram denominadas de “tumor odontogênico ceratocístico.” Os argumentos para apoiar tal alteração de nomenclatura se baseiam, em grande parte, em poucos estudos que mostraram certas alterações genéticas moleculares que estão também presentes em algumas neoplasias. Infelizmente, esses estudos não examinaram outras lesões císticas dos ossos gnáticos, portanto, atualmente não se sabe se essas alterações são exclusivas do ceratocisto odontogênico ².

O presente trabalho tem por finalidade divulgar e elucidar por meio de um caso clínico de tumor odontogênico ceratocístico com grandes dimensões, o tipo de tratamento escolhido para solucioná-lo, bem como as razões para o mesmo, baseando-se em evidências científicas. Também visa enfatizar as sequelas e as necessidades do paciente após o tratamento.

2 REVISÃO DE LITERATURA

2.1 ETIOPATOGENIA E CRESCIMENTO

Segundo a OMS, o TOC se origina do epitélio odontogênico, tendo como fontes principais a lâmina dentária ou de remanescentes, e extensões das células basais do epitélio oral sobrejacente. Há uma concordância geral de que o TOC surge a partir dos restos celulares da lâmina dental ². Todavia, a origem deste cisto pela extensão de células basais, provenientes do epitélio bucal suprajacente, também tem sido sugerida ¹.

O aumento da pressão intracística devido à natureza hipertônica dos conteúdos dos TOC's ou ao acúmulo de restos escamosos dentro do lúmen não parece ser um fator significativo na expansão cística ⁷.

Seu crescimento pode estar relacionado a fatores desconhecidos, inerentes ao próprio epitélio ou à atividade enzimática na parede cística ². Sua expansão e seu crescimento envolvem a invasão e a destruição da matriz extracelular (MEC) osteoide e da membrana basal, que é influenciada tanto pela proliferação do epitélio cístico como pela velocidade de destruição do tecido ósseo subjacente ⁸.

2.2 PREVALÊNCIA E INCIDÊNCIA

Atualmente, dentre os tumores odontogênicos o TOC é o de maior prevalência, 38,9%⁹. Estudos demonstraram uma maior incidência do TOC na 2ª a 3ª décadas de vida ¹⁰.

A mandíbula é afetada em 60 a 80% dos casos, com acentuada tendência para envolver a região posterior e o ramo ascendente ¹².

2.3 CARACTERÍSTICAS CLÍNICAS E RADIOGRÁFICAS

Nas fases iniciais são assintomáticos e podem ser descobertos ocasionalmente em exames radiográficos e, em fases mais avançadas, quando atingem maiores dimensões; podem apresentar sinais e sintomas caracterizados por mau posicionamento dentário, tumefação (expansão das corticais ósseas), drenagem espontânea de um material amarelado, dor (principalmente quando se infectam), parestesia e trismo ¹³. Alguns TOC's extremamente grandes, contudo, podem ser assintomáticos ².

Os TOC's crescem predominantemente em direção ântero-posterior e podem alcançar grandes dimensões sem causar expansão intensa do osso ⁷.

Esse tumor odontogênico tende a recorrer após enucleação e, se sua ocorrência estiver associada com a síndrome do carcinoma nevoide basocelular (síndrome de Gorlin-Goltz), a chance de reaparecimento é ainda maior ¹⁴. A síndrome do carcinoma basocelular nevoide (síndrome de Gorlin, síndrome do nevo basocelular) é condição hereditária autossômica dominante que exhibe alta penetrância e tem expressividade variável. Ela é causada por mutações no gene supressor de tumor, mapeado no cromossomo 9q22.3-q31. Pacientes afetados podem demonstrar protuberância frontal e temporoparietal, hipertelorismo e prognatismo. Outras frequentes anomalias são costela bífida, calcificação lamelar da foice do cérebro e queratocistos odontogênicos múltiplos. A característica clínica mais significativa é a tendência para o desenvolvimento de múltiplos carcinomas de célula basal, que podem afetar tanto as áreas da pele expostas ao sol quanto as não expostas ¹⁵.

Radiograficamente, o TOC apresenta-se como uma lesão radiolúcida uni ou multilocular, bem circunscrita, que pode envolver dentes não erupcionados, exibindo ainda o deslocamento de dentes impactados ou erupcionados, reabsorção radicular e extrusão dos dentes envolvidos ¹⁰. A reabsorção das raízes dos dentes adjacentes aos TOC's é menos comum do que a notada com os cistos dentígero e radicular ².

Multiloculações estão presentes com frequência e tendem a ser observadas mais comumente em lesões maiores. A maioria das lesões, entretanto, é unilocular, com aproximadamente 40% dos casos adjacentes à coroa de um dente não erupcionado (apresentação de cisto dentígero) ⁷.

Aproximadamente 30% das lesões maxilares e 50% das mandibulares produzem expansão vestibular. A expansão lingual mandibular é vista ocasionalmente ¹.

Aproximadamente 80% das lesões são solitárias, mas tumores odontogênicos ceratocísticos múltiplos ocorrem em 20% dos pacientes, os quais devem ser avaliados para a síndrome do carcinoma basocelular nevoide ¹⁶.

2.4 ASPECTOS HISTOLÓGICOS E MORFOLÓGICOS

O TOC exhibe tipicamente uma cápsula delgada, friável, que muitas vezes provoca dificuldades em ser enucleada do osso em um único pedaço. O lúmen cístico pode conter um líquido claro semelhante à transudato seroso ou pode estar preenchido por um material

caseoso que, ao exame microscópico, consiste de restos em ceratinócitos. Microscopicamente, a delgada parede fibrosa é desprovida de qualquer infiltrado inflamatório ².

Graças à sua característica infiltrativa, o TOC dificilmente gera grandes abaulamentos, produzindo nenhum ou pouco aumento de volume, além de ser assintomático na maioria dos casos ¹³.

Os aspectos morfológicos do TOC incluem a formação de uma cavidade cística revestida por epitélio estratificado escamoso e paraqueratinizado. Em geral, caracteriza-se por ser um epitélio de poucos estratos, com células basais em paliçada, hipercromáticas, com formato colunar ou cuboide, que forma um limite nítido com o tecido conjuntivo. A presença de microcistos na cápsula é comum e é apontada como possível causa para sua frequente recorrência ¹⁷.

2.5 DIAGNÓSTICO DIFERENCIAL

O TOC em muito se assemelha a lesões como o ameloblastoma, além do cisto dentífero e, até mesmo, os cistos inflamatórios. Nem todos os TOC's mostram abundância de queratina, de tal forma que facilite o diagnóstico pela punção aspirativa ou, ainda, a biópsia incisiva. Este fato consolida a importância de serem colhidos todos os possíveis métodos diagnósticos ¹⁴.

Quando os TOC's estão associados a dentes inclusos, várias entidades poderiam ser consideradas, tais como cisto dentífero, ameloblastoma, mixoma odontogênico, tumor odontogênico adenomatoide e fibroma ameloblástico. Outras lesões radioluminescentes não odontogênicas, como a lesão central de células gigantes, o cisto ósseo simples (traumático) e o cisto ósseo aneutismático, poderiam, também ser incluídos num diagnóstico diferencial dessa entidade, em pacientes jovens ¹.

O diagnóstico de TOC baseia-se nas características histopatológicas. Os achados radiográficos, apesar de serem frequentemente sugestivos, não são diagnósticos; em um TOC podem simular aqueles de um cisto dentífero, de um cisto radicular, de um cisto residual, de um cisto periodontal lateral ou do denominado cisto globulomaxilar (que não é mais considerado como uma entidade verdadeira) ².

O padrão de crescimento do TOC vai distingui-lo dos outros cistos odontogênicos que se expandem igualmente em todas as direções, isto é, num padrão unicêntrico-balonzante ⁷.

2.6 FORMAS DE TRATAMENTO

Os TOC's são lesões benignas e geralmente assintomáticas, mas podem atingir grandes dimensões, provocando afastamento de dentes e expansão óssea. Portanto, quanto mais precoce for o diagnóstico, menos agressivo será o tratamento cirúrgico ¹². A escolha da melhor forma de tratamento para cada caso deve considerar fatores como idade do paciente, localização e tamanho da lesão, e se é primária ou uma recidiva ¹³.

É possível que a principal razão que justifique o comportamento biológico agressivo ou a recorrência do TOC multilocular seja principalmente a remoção incompleta ou outros fatores contribuintes durante o ato cirúrgico do que o seu crescimento intrínseco ou apoptose¹⁷.

Como na maioria dos tumores odontogênicos, o TOC pode ser tratado com enucleação e curetagem, e o ideal é removê-lo em única peça, o que requer acesso e iluminação adequados. Sendo assim, muitos pacientes são tratados em centro cirúrgico, com anestesia geral, o que é particularmente adequado quando é preciso remover grandes cistos. É da experiência do autor e de outros que a grande maioria dos cistos esporádicos podem ser efetivamente tratados com enucleação total e curetagem ¹⁵.

Entre as técnicas de tratamento estão a ressecção, a enucleação, a curetagem, a descompressão, e a marsupialização ¹⁸. O tratamento do TOC ainda hoje não é consensual, variando até em intervenções conservadoras ao radical, isso se deve em grande parte ao fato da lesão ser altamente recidivante ¹⁹. O tratamento geralmente é classificado como conservador ou agressivo.

O tratamento conservador inclui geralmente enucleação simples, com ou sem curetagem, e para lesões extensas opta-se por prévia marsupialização e posterior enucleação com ou sem curetagem. O tratamento agressivo geralmente inclui ostectomia periférica, curetagem química com solução de Carnoy, crioterapia ou ressecção segmentar ou periférica¹⁹. Ocasionalmente, um TOC localmente agressivo não pode ser controlado sem a ressecção local seguida de enxerto ósseo ².

2.7 RECONSTRUÇÃO PÓS-RESSECÇÃO

Em casos de ressecções muito extensas, com a perda de grande segmento ósseo, como numa hemimandibulectomia, podem ocorrer graves complicações para o paciente, tais como alteração oclusal, limitação dos movimentos e desvio mandibular, além, é claro, da

deformidade estética, o que leva a uma grande perda na qualidade de vida do indivíduo. Todos esses fatores implicam a necessidade da reconstrução mandibular e a correção das deficiências de tecido mole e ósseo local, para que se obtenham resultados estéticos favoráveis e melhora dos aspectos funcionais, diminuindo a morbidade do paciente ²⁰. O objetivo da reconstrução da mandíbula é o restabelecimento da mastigação, fonação, deglutição e do contorno facial, o que depende muito da experiência da equipe e de características relacionadas ao paciente ²¹.

A escolha pelo tipo de reconstrução a ser empregada depende principalmente do tamanho do defeito. Segmentos mandibulares maiores que cinco centímetros tratados com enxertos ósseos convencionais tendem a um maior índice de complicações pós-operatórias ²⁰. Tais defeitos devem ser preferencialmente reconstruídos com retalhos microcirúrgicos de fíbula ou crista ilíaca por próteses de titânio (traduz-se numa alternativa confiável, mas ainda pouco acessível pelo seu alto custo), ou pela reconstrução com materiais aloplásticos, como a resina acrílica ²².

A fíbula apresenta vários aspectos positivos para ser empregada como opção de reconstrução mandibular. O seu pedículo vascular, de anatomia relativamente constante, possui dois sistemas de vascularização (periosteal e endosteal), permite moldagem e montagem versáteis, pode ser acompanhada de ilha de pele para reconstrução tanto intra como extraoral, suporta implante ósseo integrado para a reconstrução da arcada dentária e tem morbidade relativamente baixa na área doadora. O retalho livre de fíbula continua sendo o padrão-ouro para a reconstrução de grandes perdas mandibulares ²³.

A reconstrução imediata é preferida pela maioria dos autores. Ela permite melhor resultado estético, diminuição da morbidade, reabilitação mais rápida do paciente, prevenção de sequelas que dificultam a reconstrução tardia e redução de custo e tempo de tratamento. A relação maxilo mandibular e a oclusão são mais fáceis de serem restabelecidas – ou pelo menos aproximadas do normal – em reconstruções imediatas ²³. Já os defensores da reconstrução tardia dizem que a reconstrução imediata cobre o sítio primário, diminuindo a capacidade de detectar a recidiva tumoral; há maior chance de disseminação tumoral durante o transoperatório; o tempo cirúrgico é muito elevado ²³.

3 RELATO DE CASO

Paciente de 14 anos, sexo masculino, estudante, leucoderma, natural de Palma (Distrito de Santa Maria-RS), foi encaminhado à Clínica de Estomatologia, do curso de Odontologia da UFSM, no ano de 2012. O paciente apresentava dificuldade de comunicação e compreensão, a queixa principal foi relatada por sua mãe como sendo "inchaço na face e cheiro ruim na boca". Segundo o relato, a lesão tinha tempo de evolução de cinco meses, tendo aumentado gradativamente de tamanho de forma indolor. Ao realizar o exame físico extra bucal constatou-se tumefação na região mandibular e o exame intrabucal revelou grande mobilidade dentária na região anterior inferior.

Foi solicitada radiografia panorâmica (figura 1) e tomografia computadorizada *cone beam* (figura 2 e 3). Na avaliação das imagens obtidas observou-se presença de área radiolúcida circunscrita de grandes proporções (medindo aprox. 12 x 4cm – comprimento *versus* altura), ocupando espaço do corpo mandibular, bilateral, e também região mental. Provoca reabsorção radicular externa e/ou deslocamento dos dentes envolvidos na área da lesão, existem também abaulamento e adelgaçamento de cortical óssea mandibular, deslocamento da imagem de canal mandibular no sentido inferior e anterior, e deslocamento da imagem de forame mental. A lesão é circunscrita, porém seu interior é multilobulado, com septos ósseos presentes para corpo mandibular, lado direito. O preenchimento da lesão apresenta características de densidade semelhante a tecido (tumoral).

Diante dos achados clínicos e radiográficos, foram elaboradas as hipóteses diagnósticas de Ceratocisto e Fibroma Ameloblástico e o paciente foi encaminhado para biópsia incisional. O material coletado foi submetido a exame histopatológico que teve como laudo Fibroma Ameloblástico, foi solicitada revisão de lâmina, devido à raridade da lesão e ao fato do tratamento ser radical. Na revisão da lâmina na amostra representada por bloco de inclusão em parafina os achados histológicos foram consistentes com Tumor Odontogênico Ceratocístico.

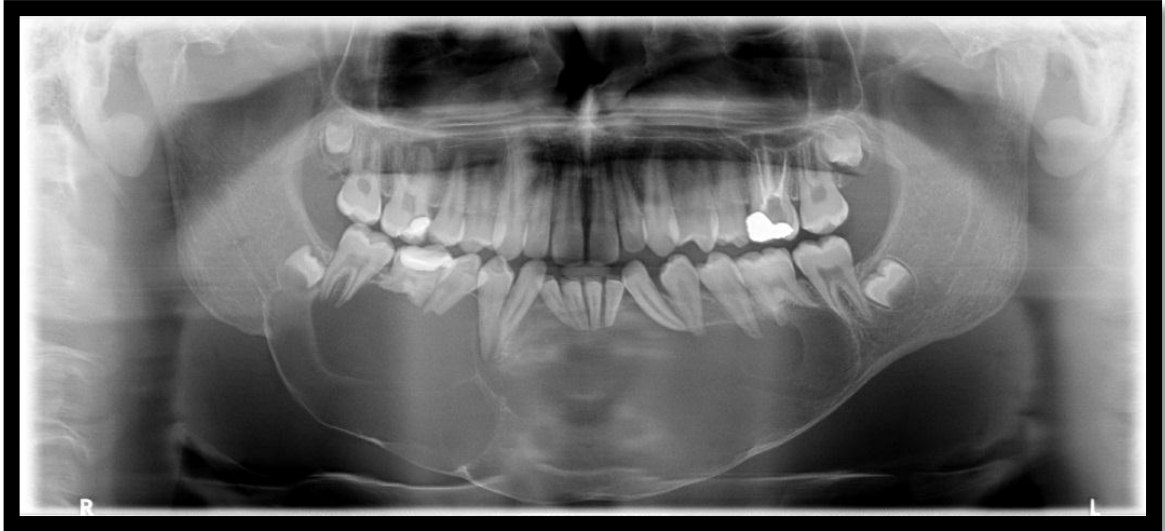Após avaliação no Setor de Cirurgia e Traumatologia Buco-Maxilo-Facial da UFSM optou-se pela descompressão da lesão e posterior curetagem. O tratamento seria feito por um Cirurgião Buco-Maxilo-Facial, no Hospital Municipal Casa de Saúde, em Santa Maria, contudo na data marcada para o procedimento houve um imprevisto por parte do médico Anestesiologista e o procedimento não pôde ser realizado. Após esse ocorrido, perdeu-se contato com o paciente e a família não compareceu mais nas consultas agendadas.

No ano de 2016, o paciente retornou ao setor de Triagem do curso de Odontologia da UFSM queixando-se da dificuldade para se alimentar devido ao edêntulismo total inferior, queixa relatada pela mãe do mesmo. A mãe relatou que o paciente havia sido internado, em 2015 no Complexo Hospitalar Santa Casa, em Porto Alegre, para realização de cirurgia de ressecção para tratamento da lesão. Foi realizado enxerto autógeno de parte da fíbula para reconstrução da área da ressecção mandibular.

O paciente realizou radiografia panorâmica, onde se constatou que o mesmo foi submetido à cirurgia de ressecção como forma eletiva de tratamento. Também apresentava sequelas de fratura mandibular, placas e parafusos para contenção pós-cirúrgica na mandíbula (figura 4). No exame clínico inicial, observou-se a ausência de todos os dentes inferiores, a presença de pelos na cavidade oral e a ausência de fundo de sulco (figura 5).

Para atender à necessidade de reabilitação protética do paciente, foram programados por um Cirurgião Buco-Maxilo-Facial, Professor no Setor de Cirurgia e Traumatologia Buco-Maxilo-Facial da UFSM, em seu consultório/clinica particular, cinco implantes dentários ósseos integrados sob a fíbula transplantada, e após sua cicatrização a confecção da prótese total inferior do tipo protocolo. No momento o paciente vem fazendo reavaliações frequentes com o cirurgião de Cabeça e Pescoço e também no setor de Cirurgia Buco-Maxilo-Facial da UFSM e se encontra apto para seguir com as etapas ainda necessárias para sua reabilitação dentária.

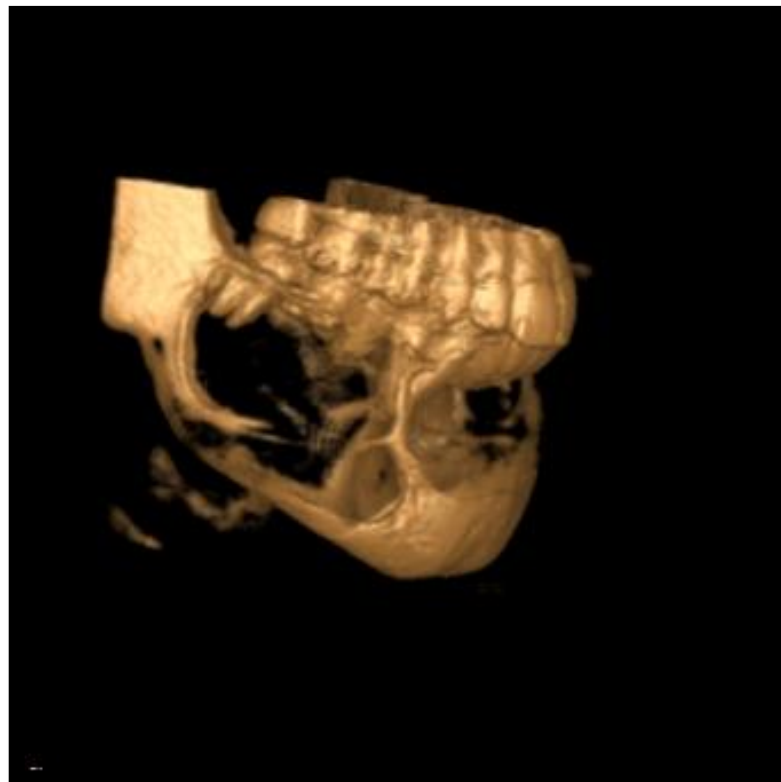
Figura 1 - Aspecto radiográfico pré-operatório



Fonte: Radiografia panorâmica realizada no Centro Odontológico de Radiologia -COR, de Santa Maria/RS.

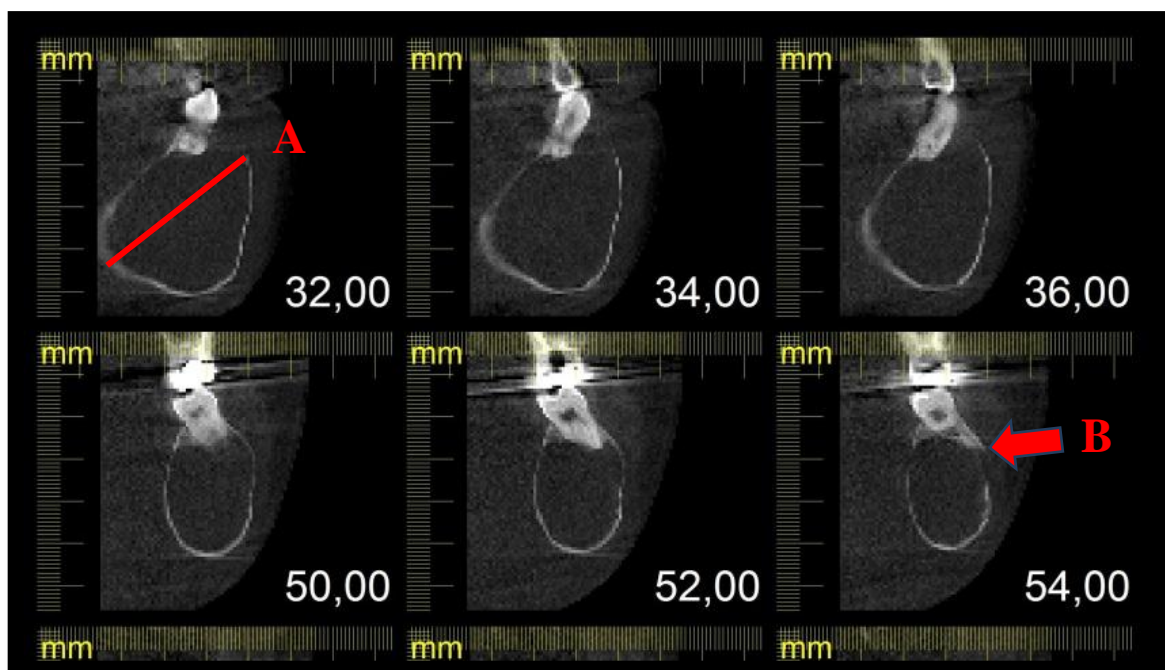
Legenda: Presença de 4 lojas císticas.

Figura 2 - Tomografia *cone beam* (A)



Fonte: Tomografia *cone beam* realizada no Centro Odontológico de Radiologia -COR, de Santa Maria/RS.

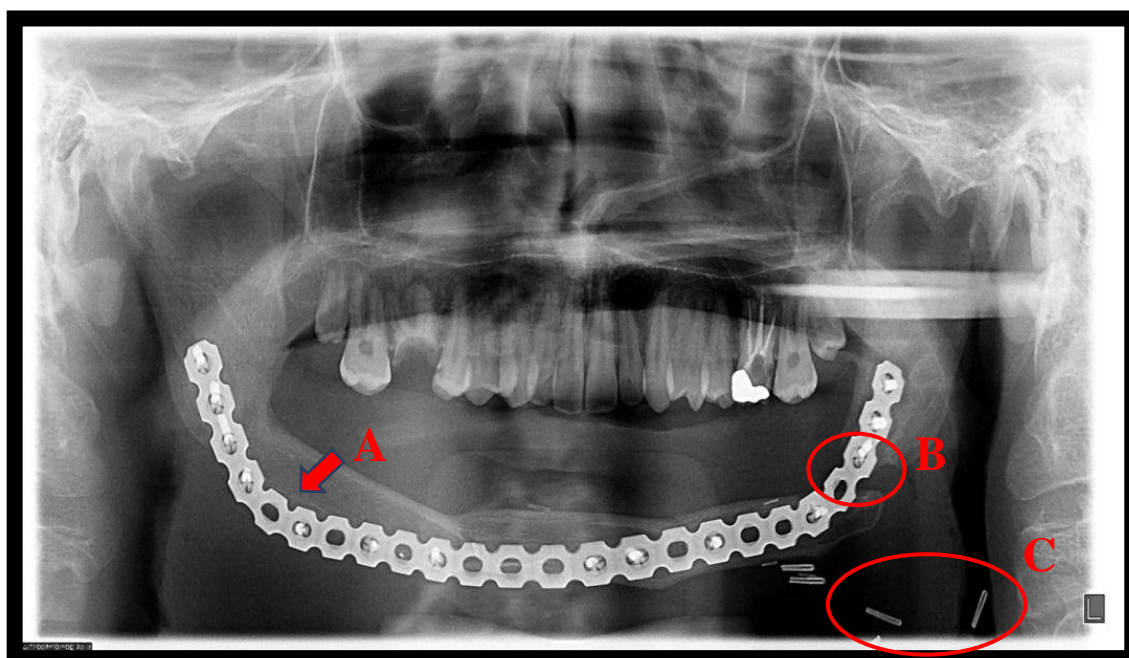
Legenda: Apresenta lesão de TOC nos três planos do espaço (3D) e fenestrações ósseas decorrentes do mesmo.

Figura 3 - Tomografia *cone beam* (B)

Fonte: Tomografia *cone beam* realizada no Centro Odontológico de Radiologia -COR, de Santa Maria/RS.

Legenda: A - expansão. B - fenestração.

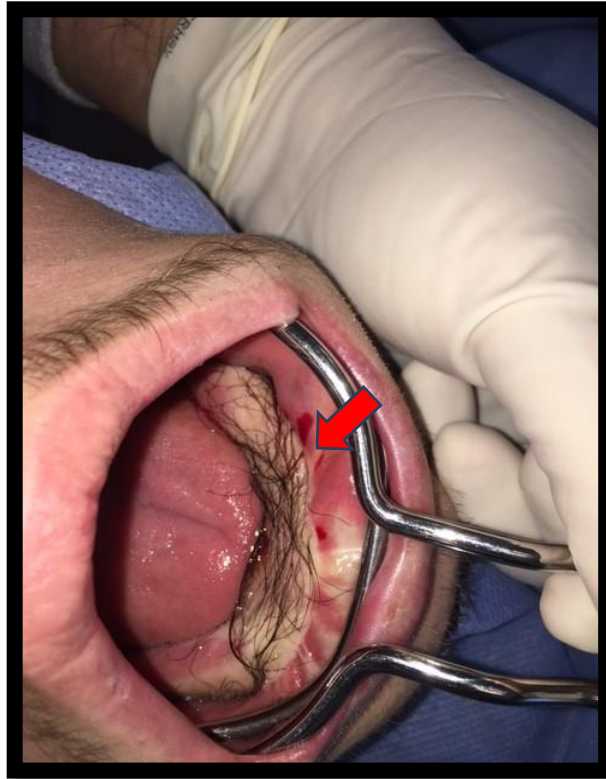
Figura 4 - Aspecto radiográfico pós-operatório



Fonte: Setor de Triagem - UFSM.

Legenda: A - Barra metálica de titânio fixada por parafusos. B - Fenda/gap. C - Clamps para a anastomose arterial e venosa.

Figura 5 - Aspecto intraoral, presença de pelos na ilha de pele na região do enxerto ósseo de fíbulae ausência de fundo de sulco



Fonte: Imagem cedida pelo professor Doutor Diego Blaya.

Legenda: Presença de pelos na ilha de pele na região do enxerto ósseo de fíbula e ausência de fundo de sulco.

4 DISCUSSÃO

O caso clínico relatado está de acordo com a literatura revisada para a realização deste trabalho no que se refere à faixa etária, ao sexo e ao osso gnático mais frequentemente acometidos pelo TOC. Porém, é contradizente em relação à região anatômica da mandíbula mais afetada por tratar-se de uma lesão que ocupa o espaço do corpo mandibular, bilateralmente, e que atravessa a linha média (região mental).

O paciente, apesar de ter apresentado uma lesão extremamente grande e em um estágio avançado, não apresentava sintomatologia dolorosa, conforme descreve Neville et al ², porém, para essa mesma situação, contraria os achados de Pagotto et al ¹³. A presença de mobilidade dentária e tumefação, observadas no exame clínico inicial, são características para essa lesão em seu estágio mais avançado de acordo com Pagotto et al ¹³, mas a presença de grande aumento de volume facial se opõe ao que é exposto pelo autor supracitado.

Sob o aspecto radiográfico (anexo A), o TOC deste caso apresenta algumas características condizentes com a literatura revisada, como uma área radiolúcida circunscrita¹⁰ de grandes proporções, com seu interior multilobulado ^{7, 10}, é uma lesão solitária, assim como descreve Ligen ¹⁶ para aproximadamente 80% desses tumores. De acordo com Neville et al ², lesões grandes, particularmente no corpo posterior e no ramo da mandíbula, podem se apresentar multiloculadas. O caso relatado aqui se assemelha ao que foi descrito pelos autores supracitados. Provoca reabsorção radicular externa ^{2, 10} e/ou deslocamento dos dentes envolvidos na área da lesão ¹⁰, desalinhamento dentário e expansão de corticais ósseas ^{12, 13}.

Quanto à expansão de corticais ósseas, o presente caso encontra-se em discordância com Soames e Southan ⁷ e com Neville et al ² que afirmam que os TOC's crescem dentro da cavidade medular do osso, sem causar expansão óssea óbvia.

Ao compararem-se radiografias panorâmicas, realizadas com intervalos de tempo, (anexo A) e analisar-se a sobreposição de imagens (anexo B), observa-se o crescimento da lesão em altura e comprimento, sendo maior o último. Para Soames e Southan ⁷ e Neville et al², os TOC'S crescem no sentido anteroposterior, porém neste caso, por se tratar de uma lesão que contradiz a literatura quanto à região anatômica da mandíbula mais afetada, conforme foi exposto anteriormente, e por apresentar-se em um estágio bem avançado de desenvolvimento, não há a possibilidade de comparação com o que foi descrito pelos autores acima citados.

Diante dos achados radiográficos e clínicos, foi possível chegar às hipóteses diagnósticas, citadas na literatura, como fibroma ameloblástico ^{1, 6}, TOC e ameloblastoma ⁶.

Porém, para Regezi ¹, o TOC deveria estar associado a dentes inclusos para o diagnóstico diferencial entre essas lesões, o que não se observa nesse caso. O diagnóstico final da lesão para TOC foi obtido através do exame histopatológico (revisão de lâmina), conforme é defendido por Neville et al ², como pode ser visto no anexo C.

O paciente foi submetido à excisão cirúrgica da lesão por meio de ressecção mandibular que é considerada uma técnica de tratamento agressiva, segundo Oliveira ¹⁹, realizada em bloco hospitalar com anestesia geral, o que é considerado adequado por Carlson ¹⁵. Apesar de o paciente estar numa faixa etária em que ainda ocorrem mudanças no comprimento mandibular, a escolha por esse tipo de tratamento deve ter se dado devido ao fato de se tratar de uma lesão com dimensões consideravelmente grandes, que estava causando adelgaçamento e/ou expansão de corticais ósseas, à natureza localmente agressiva, com possível risco de fratura patológica mandibular e que apresenta altos índices de recidiva, Para Petterson ²⁴, quando a lesão é sabidamente agressiva, seja pela determinação histopatológica ou pelo comportamento clínico ou é de tal consistência que torna difícil a remoção completa através de enucleação e/ou curetagem, a remoção pode ser facilitada pela ressecção da lesão com margens ósseas adequadas. Como princípio geral, o espécime removido deve incluir a lesão e 1 cm de margem óssea além do limite radiográfico da lesão.

Para Neville et al ², ocasionalmente, um TOC localmente agressivo não pode ser controlado sem a ressecção local seguida de enxerto ósseo. A reconstrução mandibular pós-ressecção fez-se necessária e está de acordo com a literatura, pois houve a perda de um grande segmento ósseo mandibular ²⁰ e tem como objetivo restabelecer a mastigação, a fonação, a deglutição e o contorno facial ²¹. Foi realizada de forma imediata, através de retalho osteomio cutâneo de fíbula, que continua sendo o padrão-ouro para a reconstrução de grandes perdas mandibulares ²³, imobilizado por barra metálica de titânio e parafusos ao leito receptor, fornecendo o suporte para os tecidos moles subjacentes, prevenindo suas contrações durante o processo de cicatrização ²⁴.

Como resultado dessa forma de tratamento, pôde-se observar a presença de retrognatismo mandibular, de parestesia bilateral irreversível, de pelos e ausência de fundo de sulco e de todos os dentes inferiores na cavidade oral. A presença de pelos deve-se ao fato de ter sido utilizado retalho osteomio cutâneo de fíbula, acompanhado de ilha de pele. Para evitar tal ocorrido pode-se realizar foto depilação na região doadora de retalho, previamente à cirurgia. Para a reconstrução da arcada dentária, necessidade do paciente, a fíbula suporta implante ósseo-integrado ².

O paciente recebe acompanhamento clínico e radiográfico, anualmente, sob responsabilidade do médico cirurgião de cabeça e pescoço que realizou o tratamento. Para Regezi et al ² a preservação é importante para pacientes com essa lesão, pois a maioria das lesões ocorre, em média, dentro dos cinco anos após a cirurgia e Neville et al ² cita que um número significativo de recidivas pode não se manifestar até 10 anos ou mais após o procedimento cirúrgico inicial.

5 CONSIDERAÇÕES FINAIS

A busca pelo conhecimento das características das lesões tumorais de origem odontogênica por parte dos cirurgiões-dentistas deve ser incessante, em especial no que concerne ao TOC, tendo em vista que essa lesão, de acordo com suas características clínicas e radiográficas, pode mimetizar diversas outras lesões. Deve-se levar em consideração que a grande maioria dos autores considera sua etiopatogenia ainda desconhecida e que diversos estudos, em diferentes áreas do conhecimento, vêm sendo realizados na tentativa de elucidá-la, isso seria de suma importância para o surgimento de novas modalidades terapêuticas e para a adoção de uma única nomenclatura para a lesão. Apesar de a OMS tê-la renomeado, em 2005, como TOC, muitos autores ainda a intitulam como ceratocisto odontogênico/queratocisto odontogênico, o que dificulta o levantamento de dados epidemiológicos para essa lesão.

O acompanhamento do paciente no pré, trans e pós-operatório deveria ser sempre feito por uma equipe multidisciplinar, levando-se em consideração o fato de que essa lesão pode comprometer a sua qualidade de vida, tanto nos aspectos funcionais e estéticos, quanto nos psicológico e social. Não basta remover a lesão e reconstruir a área lesionada, é necessário que pacientes acometidos por essa lesão recebam todo o suporte necessário para viver conforme os padrões de normalidade ou o mais próximo possível dos mesmos.

Para o tratamento de lesões de grandes dimensões, como o do caso em questão, devem ser levados em consideração os aspectos referidos pelos autores para a eleição de determinada forma, porém cada caso deve ser analisado criteriosamente e individualmente. No caso relatado, por se tratar de um TOC de grandes dimensões, que causava risco de fratura patológica pelo adelgaçamento das corticais ósseas mandibulares, o tratamento indicado foi o de ressecção mandibular com reconstrução imediata da mandíbula mesmo que o paciente ainda encontrava-se em fase de crescimento ósseo, as vantagens se sobrepujam aos possíveis danos.

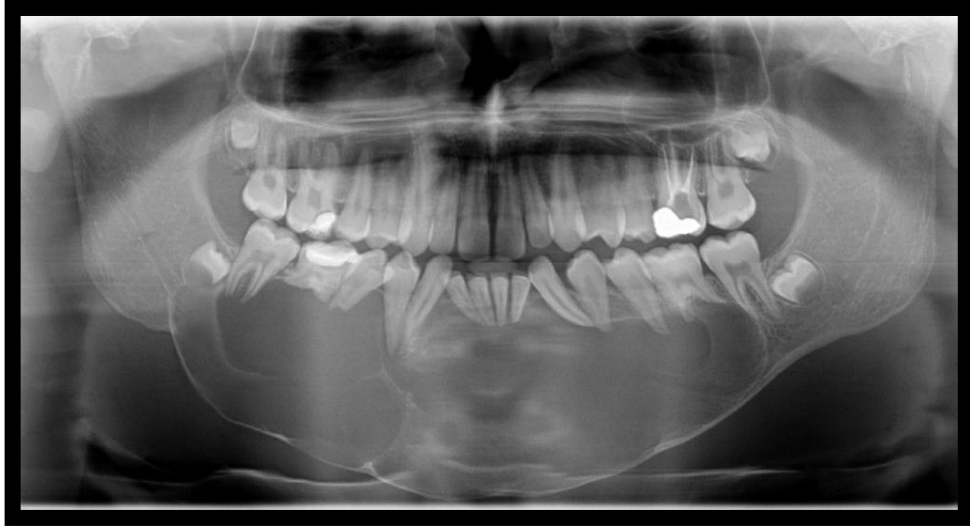
REFERÊNCIAS

1. REGEZI, J. A. et al. **Patologia Oral: correlações clínico patológicas**. 5. ed. Rio de Janeiro: Elsevier, 2008.
2. NEVILLE, B. W. et al. **Patologia Oral e Maxilofacial**. 3.ed. Rio de Janeiro: Elsevier, 2009.
3. MADRAS, J.; LAPOINTE, H. Keratocystic Odontogenic Tumour: Reclassification of the Odontogenic Keratocyst from Cyst to Tumour. **JCDA**, v. 74, n. 2, 2008.
4. MALLMANN, C. T. et al. Tumor odontogênico ceratocístico: levantamento de casos e revisão de literatura. **Odonto**, São Bernardo do Campo, v. 20, n. 40, p. 67-72, 2012.
5. PEREIRA, C. S. et al. Tumor Odontogênico Queratocístico e Considerações Diagnósticas. **Revista Brasileira de Ciências da Saúde**, ano 10, n. 32, abr./jun. 2012.
6. ANTUNES, A. A. et al. Tumor odontogênico ceratocístico: análise de 69 casos. **Revista Bras. Cir. Cabeça e Pescoço**, v. 36, n. 2, p. 80-82, 2007.
7. SOAMES, J. V.; SOUTHAN, J. C. **Patologia Oral**. 4. ed. Rio de Janeiro: Guanabara Koogan, 2008. 272p.
8. SILVEIRA, E. J. et al. Participação das metaloproteinases da matriz na etiopatogenia dos cistos odontogênicos. **J. Bras. Patol. Med. Lab.**, v. 43, n. 3, p. 203-209, jun. 2007.
9. CEPEDA, L. A. et al. Reclassification of odontogenic keratocyst as tumour. Impact on the odontogenic tumours prevalence. **Oral Dis.**, v. 16, p. 185-187, 2009.
10. HABIBI, A. et al. Keratocystic odontogenic tumor: a 10- year retrospective study of 83 cases in an Iranian population. **J. Oral Sci.**, v. 49, n. 3, p. 229-235, 2007.
11. HENRIQUES, A. C. et al. Considerações sobre a Classificação e o Comportamento Biológico dos Tumores Odontogênicos Epiteliais: **Revisão de Literatura. Revista Brasileira de Cancerologia**, v. 55, n. 2, p. 175-184, 2009.
12. FELIPE, P. V. et al. Tumor odontogênico queratocístico: características intrínsecas e elucidação da nova nomenclatura do queratocisto odontogênico. **J. Health Sci. Inst.**, v. 28, n. 1, p. 80-83, 2010.
13. PAGOTTO, S. R. et al. Queratocisto odontogênico revisão de literatura e relato de caso. **Rev. Bras. Cir. Cabeça Pescoço**, v. 33, n. 2, p. 99-102, 2004.
14. CASSIANO, C. S. P. et al. Tumor odontogênico queratocístico e considerações diagnósticas. **Revista Brasileira de Ciências da Saúde**, ano 10, n. 32, abr./jun. 2012.
15. CARLSON, Eric R. **Cistos e Tumores Odontogênicos**. In: Michael Mirolo et al. Peterson's Principles of Oral and Maxillofacial Surgery. 3 ed. Guanabara Koogan Ltda, 2016.

16. LIGEN, M. W. Cabeça e pescoço. In: ROBINS; COTRAN. **Patologia**: bases patológicas das doenças. 9. ed. Rio de Janeiro: Elsevier, 2016. cap. 16.
17. KIM, D. K.; AHN, S. G.; YOON, J. H. Comparative Ki-67 expression and apoptosis in the odontogenic keratocysts associated with or without an impacted tooth in addition to unilocular and multilocular varieties. **Yonsei Med. J.**, v. 44, n. 5, p. 841-846, 2003.
18. CONCEIÇÃO, A. C. et al. Tumor Odontogênico Queratocístico: atualidades. **Revista Interdisciplinar de Estudos Experimentais**, v. 4, p. 29-35, 2012.
19. OLIVEIRA, Murilo M. et al. Tratamento de tumor odontogênico queratocístico. **Arch. Health Invest.** v. 2, n. 5, p. 34-39, 2013.
20. MONTORO, J. R. et al. Mandibular ameloblastoma treated by bone resection and immediate reconstruction. **Revista Brasileira de Otorrinolaringologia**, v. 74, n. 1, p. 155-157, 2008.
21. SASSI. et al. Reconstrução mandibular com enxerto microvascularizado de fíbula - uma nova técnica (variante iv). **Rev. Bras. Cir. Cabeça Pescoço**, v. 40, n. 2, p. 90-92, abr./mai./jun. 2011.
22. CATUNDA, Ivson. et al. Reconstrução mandibular com prótese de resina acrílica após ressecção de ameloblastoma. Relato de caso e avaliação da qualidade de vida. **Rev. cir. traumatol. buco-maxilo-fac.**, v. 12, n. 4, out./dez. 2012.
23. PORTINHO, P. C. et al. Reconstrução microcirúrgica de mandíbula com retalho livre de fíbula. **Revista da AMRIGS**, v. 59, n. 1, p. 39-54, jan./mar. 2015.
24. PETERSON, Larry J. **Cirurgia Oral e Maxilofacial Contemporânea**. 4. ed. Rio de Janeiro: Elsevier, 2005.

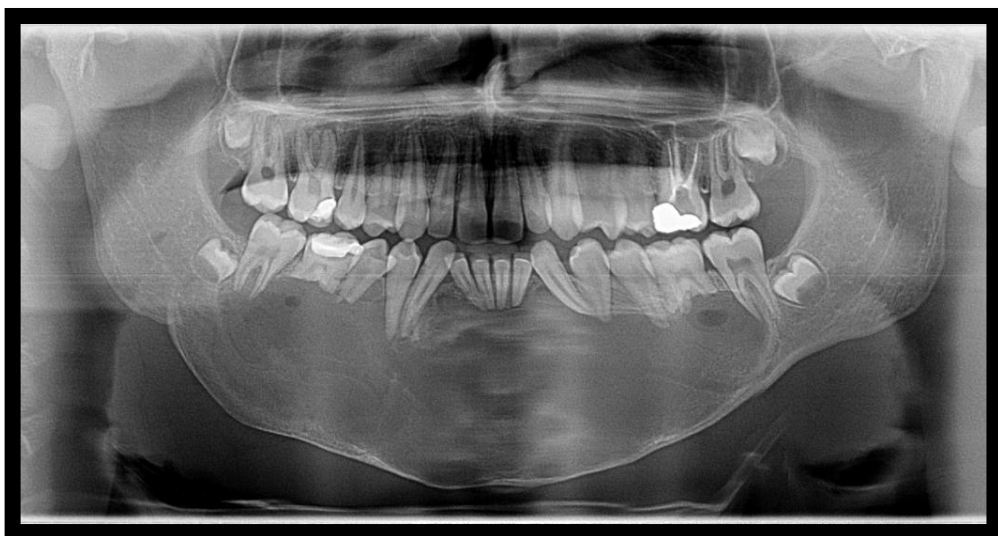
ANEXO A - RADIOGRAFIAS PANORÂMICAS PRÉ-OPERATÓRIAS

Figura 1 - Presença de área radiolúcida circunscrita de grandes proporções (medindo aprox. 12 x4 cm - comp. X altura), ocupando espaço de corpo mandibular, bilateral, e também região mental. Data: 22 mar. 2012



Fonte: Radiografia panorâmica realizada no Centro Odontológico de Radiologia -COR, de Santa Maria/RS.

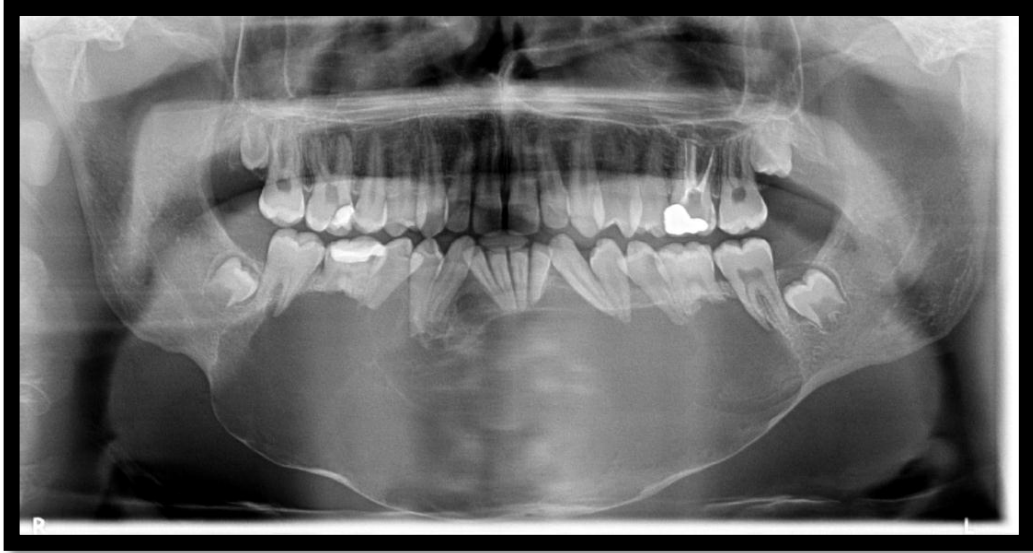Figura 2 - Presença de área radiolúcida circunscrita medindo aproximadamente 14 x 4,5 cm, estendendo-se do ângulo mandibular, lado direito, até a região do dente 37, lado esquerdo. A lesão expande corticais ósseas, desloca dentes e promove reabsorções radiculares em vários, posteriores e anteriores, existe também um deslocamento do canal mandibular no sentido ínfero anterior e deslocamento de forames mentuais. Data: 24 jul. 2012



Fonte: Radiografia panorâmica realizada no Centro Odontológico de Radiologia -COR, de Santa Maria/RS.

Figura 3 - Na região mentoniana e corpo mandibular (D/E), presença de lesão osteolítica, insuflativa, causando afilamento da cortical óssea adjacente compatível com ameloblastoma (observar desalinhamento dentário no arco inferior e reabsorção das raízes dos 36-43- 44-45-46). Para completar diagnóstico indica-se parecer clínico e histopatológico. Data: 28 mai.

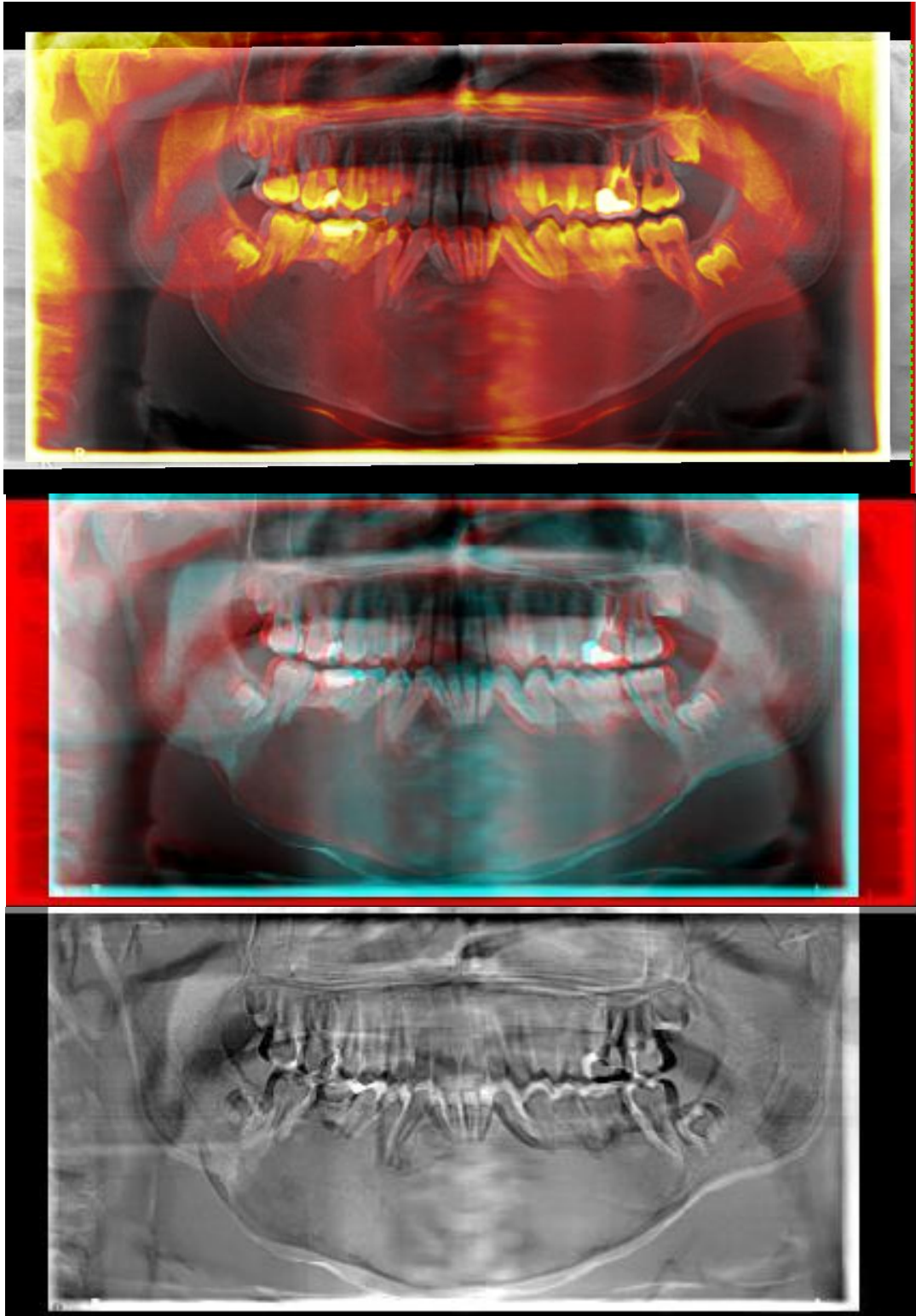
2014



Fonte: Radiografia panorâmica realizada no Centro Odontológico de Radiologia -COR, de Santa Maria/RS.

ANEXO B - SOBREPOSIÇÃO DE IMAGENS DE RADIOGRAFIAS PANORÂMICAS

Figura 4 – Sobreposição das radiografias panorâmicas 3 versões com diferentes filtros 24 jul. 2012 x 28 mai. 2014, mostrando aumento da lesão com progressiva expansão de cortical mandibular.



Fonte: Imagem cedida pelo professor Doutor Gustavo Nogara Dotto.

ANEXO C - DIAGNÓSTICO HISTOPATOLÓGICO/ REVISÃO DE LÂMINA

Data: 15/07/2016 10:28:42

LABORATÓRIOS REUNIDOS
LABORATÓRIOS DE ANATOMIA PATOLÓGICA - ODONTOLÓGICA
 CREMERS 2051

SETOR DE PATOLOGIA CIRÚRGICA Nº Exame: **1 182471-13**

Entrada: 04/06/2013 Convênio: PARTICULAR Saída: 14/06/2013
 Nome: ██ Idade: 15
 Médico: DR ALEXANDRE PISTÓIA

Patologistas:
 DR CARLOS RENATO MELO (CREMERS: 7029)
 DRA IVANIR SPEZIA MELO (CREMERS: 6947)
 DRA MARTA PIRES DA ROCHA (CREMERS: 22094)
 DRA MELISSA FALSTER DAUBERMANN (CREMERS: 25375)
 DRA ALESSANDRA SALDANHA BASTIANELLO (CREMERS: 27843)

Número Original: 60073-HP LAB DIAGNOSTIKA - SANTA MARIA, RS

História Clínica:

Solicitada revisão de lâmina em amostra com diagnóstico histológico de "aspectos histopatológicos compatíveis com fibroma ameloblástico".

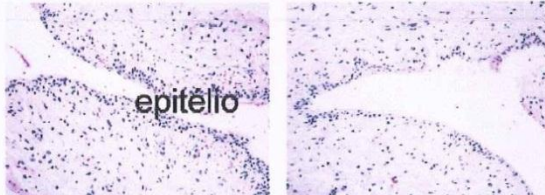
Diagnóstico:

Mandíbula, revisão de lâminas - amostra representada por bloco de inclusão em parafina.

- **OS ACHADOS HISTOLÓGICOS SÃO CONSISTENTES COM QUERATOCISTO ODONTOGÊNICO.**
 - **NAS SECÇÕES OBTIDAS DO BLOCO DE PARAFINA NÃO HÁ EVIDÊNCIA DE FIBROMA AMELOBLÁSTICO.**
 - O MÉDICO ASSISTENTE DEVE CORRELACIONAR OS ACHADOS HISTOLÓGICOS COM A EXPECTATIVA DIAGNÓSTICA, OS ACHADOS CLÍNICOS E DE IMAGEM.**

Microscopia:

A amostra contém vários aspectos morfológicos distintos e vários tipos de tecidos. Existem vários filetes nervosos que lembram neuroma, tecido conjuntivo neoformado e fragmentos de cortical óssea. A lesão, entretanto, parece estar representada por vários pequenos fragmentos de parede interna de cisto, revestidas por epitélio estratificado com poucas camadas, sem evidência de pontes interpapilares.



1 REVEST CISTO

2 IDEM

Este laudo é o resultado da correlação das informações clínicas recebidas pelo patologista com os aspectos morfológicos presentes na amostra. Com essa correlação ou com o aporte de informações novas, o diagnóstico pode sofrer alterações. Se houver discrepância entre o diagnóstico histopatológico e outros elementos da investigação clínica o médico assistente deve discutir o caso com o patologista e solicitar revisão, antes de definir a conduta terapêutica. É responsabilidade do médico assistente, baseado na sua experiência e no seu conhecimento do paciente, determinar o melhor tratamento. Página 1 de 1

Dr. Carlos Renato Melo
 CREMERS 7029

Dra. Ivanir S. Melo
 CREMERS 6947
 Resp. Técnica

Dra. Marta P. da Rocha
 CREMERS 22094

Dra. Melissa Daubermann
 CREMERS 25375

Dra. Alessandra Bastianello
 CREMERS 27843

Rua Pinheiro Machado, 2350 - sala 401 - CEP 97.050-600 - Santa Maria - RS
 Fone/Fax: (55) 3221-3704 E-mail: reunidos@via-rs.net

Fonte: Laudo Histopatológico realizado no Laboratório Reunidos, de Santa Maria/RS. Cópia cedida pelos responsáveis pelo paciente.