

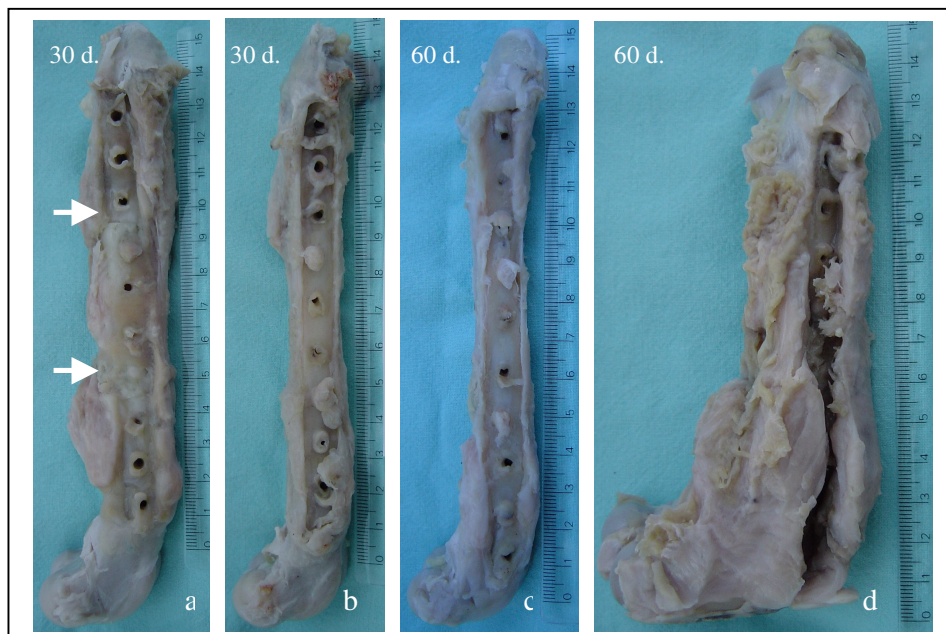Figura 13 – Aspecto macroscópico após 30 e 60 dias da implantação do segmento ósseo conservado em mel. a) Presença das linhas (setas) demarcando o implante ósseo e o osso receptor; b) Perda da linha e o adequado alinhamento do implante e do fêmur. c) Completa união entre implante e o osso receptor. d) Intensa reação proliferativa e o deslocamento caudal do fragmento distal do fêmur.

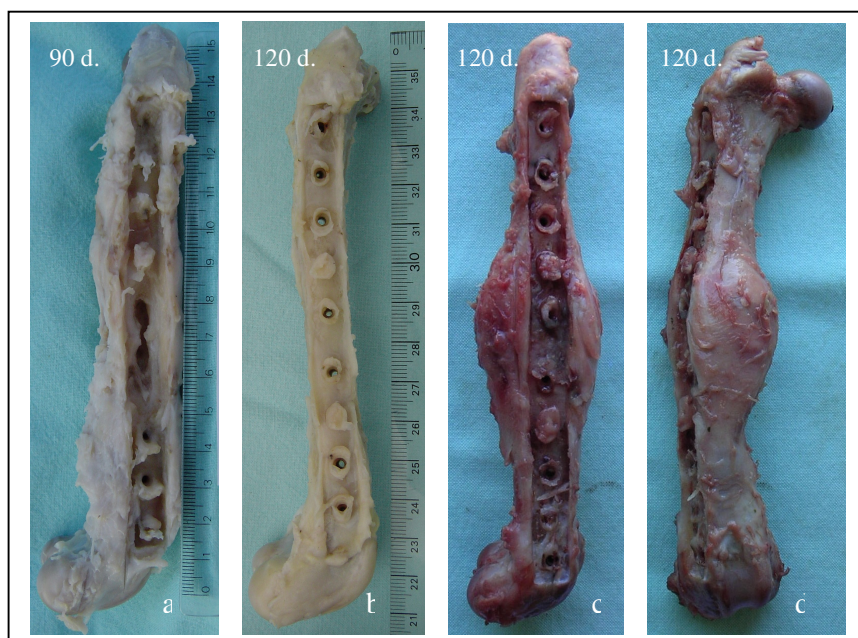


Figura 14 – Aspecto macroscópico após 90 e 120 dias da implantação do segmento ósseo conservado em mel. a) Reabsorção parcial do implante; b) Completa união entre o implante e o osso receptor; c) Intensa reação óssea envolvendo o implante; d) Desvio do eixo longitudinal do fêmur.