

UNIVERSIDADE FEDERAL DE SANTA MARIA
CENTRO DE CIÊNCIAS RURAIS
PROGRAMA DE PÓS-GRADUAÇÃO EM MEDICINA VETERINÁRIA

**EFICÁCIA DA IMPRESSÃO CUTÂNEA COM FITA DE
ACETATO COMPARADA AO RASPADO CUTÂNEO
PROFUNDO NA PESQUISA DE *Demodex canis* E
*Sarcoptes scabiei***

MONOGRAFIA DE ESPECIALIZAÇÃO

Desydere Trindade Pereira

**Santa Maria, RS, Brasil
2012**

**EFICÁCIA DA IMPRESSÃO CUTÂNEA COM FITA DE
ACETATO COMPARADA AO RASPADO CUTÂNEO
PROFUNDO NA PESQUISA DE *Demodex canis* E *Sarcoptes
scabiei***

por

Desydere Trindade Pereira

Monografia apresentada ao Programa de Residência Médico-Veterinária, Área de Concentração de Clínica Médica de Pequenos Animais, da Universidade Federal de Santa Maria (UFSM, RS), como requisito parcial para obtenção do grau de **Especialista em Clínica Médica de Pequenos Animais**

Preceptora: Prof. Claudete Schmidt

**Santa Maria, RS, Brasil
2012**

**Universidade Federal de Santa Maria
Centro de Ciências Rurais
Programa de Pós-Graduação em Residência Médico-Veterinária
Departamento de Clínica de Pequenos Animais**

A Comissão Examinadora, abaixo assinada, aprova a Monografia de Especialização

**EFICÁCIA DA IMPRESSÃO CUTÂNEA COM FITA DE ACETATO
COMPARADA AO RASPADO CUTÂNEO PROFUNDO NA PESQUISA
DE *Demodex canis* E *Sarcoptes scabiei***

elaborada por
Desydere Trindade Pereira

como requisito parcial para a obtenção do grau de
Especialista em Clínica Médica de Pequenos Animais

COMISSÃO EXAMINADORA

Claudete Schmidt, Dr^a
(Presidente/Preceptora)

Verônica Souza Paiva Castro, MSc. (UFSM)

Tatiana Mello de Souza, Dr^a. (UFSM)

Santa Maria, 20 de novembro de 2012.

“Aos que acompanharam essa trajetória e estiveram dispostos a ajudar de maneira sincera e espontânea, meu respeito e consideração.”

RESUMO

Monografia de Especialização
Programa de Pós-Graduação em Residência Médico-Veterinária
Universidade Federal de Santa Maria, RS, Brasil

EFICÁCIA DA IMPRESSÃO CUTÂNEA COM FITA DE ACETATO COMPARADA AO RASPADO CUTÂNEO PROFUNDO NA PESQUISA DE *Demodex canis* E *Sarcoptes scabiei*

AUTOR: DESYDERE TRINDADE PEREIRA
PRECEPTORA: CLAUDETE SCHMIDT
Local e Data da Defesa: Santa Maria, 20 de novembro de 2012

Na clínica médica de pequenos animais as dermatopatias possuem grande incidência, o que torna necessário pesquisas que facilitem a rotina dermatológica. É essencial que se realize o exame parasitológico de pele durante a avaliação dermatológica, sendo o raspado cutâneo profundo o método mais utilizado na pesquisa das acariases. Esse estudo teve o objetivo de comparar a eficácia da técnica que utiliza a impressão cutânea com fita de acetato na pesquisa de *D. canis* e *S. scabiei*. O trabalho foi desenvolvido com animais atendidos na rotina dermatológica do Hospital Veterinário Universitário da Universidade Federal de Santa Maria (HVU-UFSM), num período de seis meses, quando foram coletadas 134 amostras de cada uma das técnicas de um total de 115 cães, sendo 27 animais com sarna demodécica, 12 animais com escabiose e 78 animais com dermatopatias diversas. A impressão cutânea com fita de acetato, quando comparada ao raspado cutâneo profundo, demonstrou ser significativamente superior na pesquisa dos ácaros *D. canis* e *S. scabiei* ($p = 0,007$). Conclui-se que o método da fita de acetato pode ser usado para o diagnóstico das enfermidades dermatológicas produzidas por ácaros, bem como permite resultados confiáveis em animais durante a terapia das mesmas e auxilia, por exclusão, no diagnóstico de outras dermatopatias.

Palavras-chave: fita de acetato, demodicose, escabiose, cão

ABSTRACT

Monograph of Expertise
Programa de Pós-Graduação em Residência Médico-Veterinária
Universidade Federal de Santa Maria, RS, Brasil

EFFICACY OF ACETATE TAPE SKIN IMPRESSION COMPARED WITH DEEP SKIN SCRAPING TO DIAGNOSE *Demodex canis* AND *Sarcoptes scabiei*

AUTHOR: DESYDERE TRINDADE PEREIRA
PRECEPTRESS: CLAUDETE SCHMIDT

Place and Date of Presentation: Santa Maria, November 20, 2012

In the small animal medicine, the dermatopathies has major incidence, which makes necessary the research to facilitate the dermatologic routine. It is essential the accomplishment of parasitological examination of skin during a dermatological evaluation, and the method more utilized to mites search it is the deep skin scraping. Thereby, this study has the objective of to verify the efficacy of the technique of acetate tape impression in the search for *D. canis* and *S. scabiei* mites. This work was developed with dogs received in dermatologic attendance of Hospital Veterinário Universitário of Universidade Federal de Santa Maria (HVU-UFSM). During six months, 134 samples were collected by each technique from 115 dogs, which 27 have demodicosis, 12 have scabies and 78 have others dermatopathies. The impression with acetate tape, when compared to deep skin scraping, was significantly superior to find *D. canis* and *S. scabiei* mites ($p = 0.007$). It was concluded that acetate tape impression can be used to diagnose mite dermatopathies as well it produces reliable results during its therapy, helping in diagnose of others dermatopathies by exclusion.

Key words: acetate tape, demodicosis, scabies, dog

SUMÁRIO

1 INTRODUÇÃO	08
2 ARTIGO CIENTÍFICO	11
2.1 Resumo	11
2.2 Abstract	11
2.3 Introdução	12
2.4 Material e Métodos	13
2.5 Resultados e Discussão	14
2.6 Conclusões	20
2.7 Referências	20
3 CONCLUSÃO	22
4 REFERÊNCIAS	23
5 ANEXO 1 – Normas do periódico <i>Arquivo Brasileiro de Medicina Veterinária e Zootecnia</i>	25

1 INTRODUÇÃO

A dermatologia veterinária é uma área de atuação muito importante dentro da clínica médica de pequenos animais, visto que cerca de 30% dos atendimentos realizados são devido a afecções do sistema tegumentar, taxa essa que independe da localização geográfica e do nível de desenvolvimento da região (CASTRO et al, 2005). Nesse sentido, há a necessidade cada vez maior de pesquisas que possam auxiliar e facilitar a rotina dermatológica.

O exame parasitológico de pele é uma prática de triagem essencial na rotina do atendimento dermatológico, tendo como objetivo a investigação da presença de ácaros na pele, auxiliando assim no plano diagnóstico. O raspado cutâneo profundo é o teste mais comumente utilizado, devido ao seu baixo custo e facilidade; apesar de não ser sempre diagnóstico, se tornou indispensável no atendimento dermatológico (HNILICA, 2011).

A pele dos animais está exposta a uma variedade de parasitos que podem desencadear doenças cutâneas, principalmente a demodécica generalizada e a escabiose canina. Embora a reação da pele à infecção possa ser leve em alguns casos, o dermatologista deve saber diagnosticar tais afecções cutâneas (SCOTT et al., 2001).

A demodécica canina é uma dermatopatia parasitária severa e altamente prevalente causada pela proliferação do ácaro *Demodex canis* nos folículos pilosos e glândulas sebáceas (RAVERA et al., 2011). A doença pode ser dividida em duas formas conforme sua apresentação, como generalizada e localizada. De acordo com Hnilica (2011) se define como demodécica generalizada a presença de cinco ou mais lesões localizadas ou então duas ou mais regiões do corpo afetadas. A demodécica localizada por sua vez é definida quando se tem até quatro áreas com diâmetro menor que 2,5cm (MUELLER et al., 2012).

Os sinais clínicos apresentados pelos animais são variáveis, no entanto, é comum a presença de alopecia regional, multifocal ou difusa, com eritema de intensidade variável e ainda presença de pápulas. A pele afetada pode se tornar liquefida, hiperpigmentada, erodida, crostosa ou ulcerada. Lesões secundárias devido à infecção bacteriana são comuns, acarretando algumas vezes em sinais sistêmicos, como linfadenomegalia, febre e anorexia (HNILICA, 2011).

A escabiose canina é uma doença de pele causada pelo ácaro *Sarcoptes scabiei* variedade *canis*, é altamente pruriginosa e contagiosa (TERADA et al., 2010), esse parasito possui hábito ambulante e de cavar galerias na epiderme, o que dificulta a amostragem positiva nos exames parasitológicos de pele (SCOTT et al., 2001).

Os sinais clínicos comumente observados em cães com escabiose são lesões localizadas, principalmente em áreas com menor cobertura pilosa como jarretes, cotovelos, bordos dos pavilhões auriculares e região ventral peitoral e abdominal. As lesões são decorrentes do prurido intenso ocasionado pela movimentação do parasito, e variam entre escoriações, pápulas, eritema, alopecia e crostas (HNILICA, 2011).

O método diagnóstico padrão para a pesquisa de *D. canis* é o exame microscópico do raspado profundo da pele afetada, em que são observadas formas adultas e/ou imaturas do parasito na lâmina. O tricograma, realizado dos pelos arrancados com a raiz, tem sido proposto como um método adicional para a pesquisa desse ácaro, principalmente em áreas onde o raspado seja mais difícil, como na face e nas patas (SARIDOMICHELAKIS et al., 2007).

De acordo com Saridomichelakis et al. (2007) o exame do exsudato da pele contaminada demonstrou boa eficácia na pesquisa de *Demodex canis* quando comparado ao raspado cutâneo e ao tricograma. Mais recentemente, foi descrito por Pereira et al. (2012) a utilização do método de impressão com fita de acetato, que demonstrou 100% de eficácia contra 90% quando comparado com o raspado profundo na investigação de ácaros *Demodex canis*.

Para a pesquisa e diagnóstico do ácaro *S. scabiei* var. *canis*, a impressão cutânea com fita de acetato não é um método descrito como padrão. De acordo com Curti (2004) e Terada et al. (2010) o diagnóstico definitivo é dado quando se observam ácaros ou suas formas imaturas no raspado de pele, porém, a sensibilidade para detecção é baixa, o que leva, muitas vezes, ao diagnóstico baseado nos sinais clínicos e na resposta ao tratamento.

Fundamentado nisso, se buscou investigar a eficácia da impressão cutânea com fita de acetato para a pesquisa e diagnóstico de *D. canis* e *S. scabiei* em 115 animais atendidos na rotina dermatológica do Hospital Veterinário Universitário da Universidade Federal de Santa Maria (HVU-UFSM) num período de seis meses (abril a outubro a 2012). Todos os animais passaram por atendimento

dermatológico, que incluiu as seguintes etapas: anamnese geral e específica, exame físico geral e específico e exames complementares.

O exame parasitológico de pele foi realizado em todos os animais, utilizando o método de coleta através da impressão cutânea com fita de acetato, e como forma de comparar a eficácia desse, realizou-se também o raspado cutâneo profundo nas mesmas lesões, porém em locais adjacentes. Esse trabalho teve como objetivo demonstrar a eficácia do método que utiliza a impressão cutânea com fita de acetato comparado ao raspado cutâneo profundo para a pesquisa de *D. canis* e *S. scabiei*, em cães naturalmente infectados. Os resultados serão apresentados na forma de artigo científico.

2 ARTIGO CIENTÍFICO

Eficácia da impressão cutânea com fita de acetato comparada ao raspado cutâneo profundo na pesquisa de *Demodex canis* e *Sarcoptes scabiei* Efficacy of acetate tape skin impression compared with deep skin scraping to diagnose *Demodex canis* and *Sarcoptes scabiei*

Desydere Trindade Pereira^{1*}, Claudete Schmidt², Anne Santos do Amaral², Luciana Janine de Mello Castro³, Vanessa Bridi Centenaro³

¹ Programa de Pós-graduação em Medicina Veterinária, Universidade Federal de Santa Maria (UFSM), Av. Roraima, 1000 – 97105-900, Santa Maria, RS, Brasil. E-mail: desydere@gmail.com. * Autor para correspondência.

² Departamento de Clínica de Pequenos Animais, UFSM, Santa Maria, RS, Brasil.

³ Graduação em Medicina Veterinária da UFSM.

RESUMO

Esse estudo compara a eficácia da impressão cutânea com fita de acetato ao raspado cutâneo profundo para a pesquisa de *D. canis* e *S. scabiei*. Num período de seis meses, foram coletadas 134 amostras de cada uma das técnicas de um total de 115 cães atendidos na rotina dermatológica do Hospital Veterinário Universitário da Universidade Federal de Santa Maria (HVU-UFSM). Desses pacientes, 27 cães tinham sarna demodécica e 12 cães tinham escabiose. A impressão cutânea com fita de acetato, quando comparada ao raspado cutâneo profundo, demonstrou ser significativamente superior na pesquisa dos ácaros *D. canis* e *S. scabiei* ($p = 0,007$), conclui-se que o método da fita de acetato pode ser usado para o diagnóstico das enfermidades dermatológicas produzidas por ácaros, bem como permite resultados confiáveis em animais durante a terapia das mesmas e auxilia, por exclusão, no diagnóstico de outras dermatopatias.

Palavras-chave: fita de acetato, demodicose, escabiose, cão.

ABSTRACT

This study compares the efficacy of skin impression with acetate tape to deep skin scraping to search *D. canis* and *S. scabiei* in dogs. During six months, 134 samples

1 were collected by each technique from 115 dogs received in dermatologic attendance of
2 Hospital Veterinário Universitário of Universidade Federal de Santa Maria (HVU-
3 UFSM). Of these patients 27 have demodicosis and 12 have scabies. The impression
4 with acetate tape, when compared to deep skin scraping, was significantly superior to
5 find *D. canis* and *S. scabiei* mites ($p = 0.007$). It was concluded that acetate tape
6 impression can be used to diagnose mite dermatopathies as well it produces reliable
7 results during its therapy, helping in diagnose of others dermatopathies by exclusion.

8 **Key words:** acetate tape, demodicosis, scabies, dog.

10 INTRODUÇÃO

11 O exame parasitológico de pele é uma prática de triagem essencial na rotina do
12 atendimento dermatológico, tendo como objetivo a investigação da presença de ácaros
13 na pele, auxiliando assim no plano diagnóstico. O raspado cutâneo profundo é o teste
14 mais comumente utilizado, devido ao seu baixo custo e facilidade; apesar de não ser
15 sempre diagnóstico, se tornou indispensável no atendimento dermatológico (Hnilica,
16 2011).

17 A pele dos animais está exposta a uma variedade de parasitos que podem
18 desencadear doenças cutâneas, principalmente a demodécica generalizada e a escabiose
19 canina. Embora a reação da pele à infecção possa ser leve em alguns casos, o
20 dermatologista deve saber diagnosticar tais afecções cutâneas (Scott et al., 2001).

21 A demodécica canina é uma dermatopatia parasitária severa e altamente
22 prevalente causada pela proliferação do ácaro *Demodex canis* nos folículos pilosos e
23 glândulas sebáceas. Ao destruir os folículos pilosos esse ácaro causa subsequente
24 inflamação dérmica e infecção secundária, geralmente por *Staphylococcus*
25 *pseudointermedius*, o que acarreta lesões importantes nos cães afetados (Ravera et al.,
26 2011).

27 A escabiose canina é uma doença de pele altamente pruriginosa e contagiosa
28 causada pela proliferação do ácaro *Sarcoptes scabiei* variedade *canis* (Terada et al.,
29 2010). O prurido se torna mais intenso normalmente após três a seis semanas do
30 contágio inicial, podendo se manter por longo período ou até que se institua o
31 tratamento adequado (Currier et al., 2012).

1 O método diagnóstico padrão para a pesquisa de *D. canis* é o exame
2 microscópico do raspado profundo da pele afetada, em que são observadas formas
3 adultas e/ou imaturas do parasito na lâmina. O tricograma, realizado dos pelos
4 arrancados com a raiz, tem sido proposto como um método adicional para a pesquisa
5 desses ácaros, principalmente em áreas onde o raspado seja mais difícil, como na face e
6 nas patas (Saridomichelakis et al., 2007).

7 De acordo com Saridomichelakis et al. (2007) o exame do exsudato da pele
8 contaminada demonstrou boa eficácia na pesquisa de *Demodex canis* quando
9 comparado ao raspado cutâneo e ao tricograma. Mais recentemente, foi descrito por
10 Pereira et al. (2012) a utilização do método de impressão com fita de acetato, que
11 demonstrou 100% de eficácia contra 90% quando comparado com o raspado profundo
12 na investigação de ácaros *Demodex canis*.

13 Para a pesquisa e diagnóstico do ácaro *S. scabiei* var. *canis*, a impressão cutânea
14 com fita de acetato não é um método descrito como padrão. De acordo com Curti (2004)
15 e Terada et al. (2010) o diagnóstico definitivo é dado quando se observam ácaros ou
16 suas formas imaturas no raspado de pele, porém, a sensibilidade para detecção é baixa,
17 o que leva, muitas vezes, ao diagnóstico baseado nos sinais clínicos e na resposta ao
18 tratamento.

19 Esse trabalho teve como objetivo demonstrar a eficácia do método que utiliza a
20 impressão cutânea com fita de acetato comparado ao raspado cutâneo profundo para a
21 pesquisa de *D. canis* e *S. scabiei*, em cães naturalmente infectados.

22

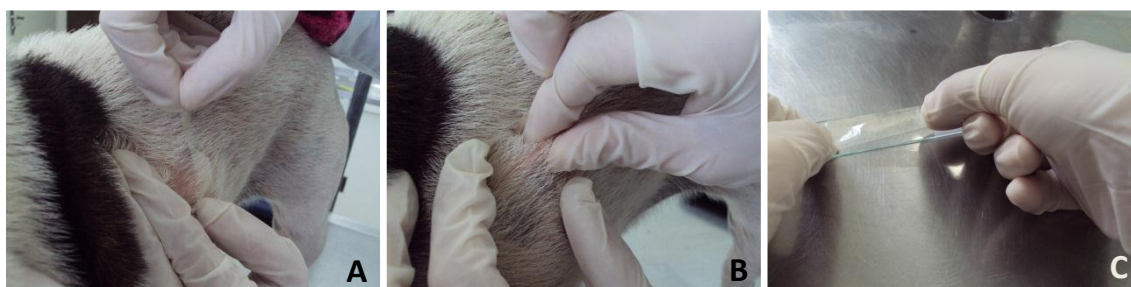
23 MATERIAL E MÉTODOS

24 Foram atendidos na rotina dermatológica do Hospital Veterinário Universitário
25 da Universidade Federal de Santa Maria (HVU-UFSM), num período de seis meses
26 (abril a outubro de 2012) 115 animais com dermatopatias, sendo 12 cães com escabiose,
27 27 cães com demodicose e 78 animais com outras dermatopatias não parasitárias.
28 Também foram coletadas 19 amostras de acompanhamento de cães com demodicose em
29 tratamento. Todos os animais passaram por atendimento dermatológico, que incluiu as
30 seguintes etapas: anamnese geral e específica, exame físico geral e específico e exames
31 complementares.

1 O exame parasitológico de pele foi realizado em todos os animais, com duas
2 técnicas diferentes, que foram a impressão cutânea com fita de acetato e o raspado
3 cutâneo profundo, ambas efetuadas nas mesmas lesões, porém em locais adjacentes,
4 visando a comparação da eficácia entre elas.

5 Para a impressão cutânea com fita de acetato utilizou-se 5 cm de fita adesiva
6 transparente (independente de marca), a qual foi colocada sobre a lesão selecionada e
7 com os dedos polegar e indicador pressionou-se a pele através da fita, de forma a
8 desalojar os possíveis ácaros no sentido folículo-fita. Após a pressão da pele, a fita foi
9 então retirada e fixada sobre uma lâmina de vidro (Figura 1). Na mesma lesão, foi
10 realizado o raspado cutâneo profundo, com lâmina de bisturi número 4, até que
11 ocorresse sangramento capilar. O material proveniente do raspado foi acondicionado em
12 lâmina de vidro contendo glicerina líquida. As amostras foram analisadas
13 imediatamente após as coletas em microscópio ótico e objetiva de 10X, considerando-se
14 a presença de uma ou mais formas adultas ou imaturas dos ácaros *D. canis* ou *S. scabiei*
15 como positivo.

16



17 Figura 1 – Técnica de impressão cutânea com fita de acetato: (A) fita de acetato sendo
18 colocada sobre a lesão selecionada, (B) pele sendo pressionada por baixo da fita, (C) fita
19 sendo fixada sobre uma lâmina de vidro.

20

21 Os resultados obtidos nas impressões com fita e nos raspados dos animais com
22 demodicose (amostras iniciais, acompanhamento, amostras iniciais + acompanhamento)
23 e escabiose foram analisados pelo teste de comparação de frequências Teste Exato de
24 Fisher, considerando-se significativas diferenças de frequência com $p \leq 0,05$. Os
25 resultados agrupando a totalidade das amostras de animais com dermatopatias
26 parasitárias (demodicose + escabiose) foram analisados pela estatística do χ^2 .

27

28 RESULTADOS E DISCUSSÃO

1 Nenhuma das 78 amostras coletadas dos pacientes sem dermatopatias
2 parasitárias, por quaisquer das técnicas avaliadas, obteve resultados positivos,
3 demonstrando que a fita de acetato pode ser usada como exame de triagem na rotina
4 dermatológica.

5 Nesse estudo, considerou-se a presença de uma ou mais formas adultas ou
6 imaturas dos ácaros *D. canis* ou *S. scabiei* como positivo, tanto na visualização das
7 lâminas do raspado profundo como nas lâminas com fita de acetato. Fondatiet et al.
8 (2009) demonstraram que a presença de *D. canis* em animais saudáveis foi registrada
9 em menos 6% dos casos, Mueller et al. (2012) reforçam que se for encontrado apenas
10 um ácaro, já há forte suspeita de que esse animal tenha demodécica.

11 Dos 27 cães com sarna demodécica, 25 apresentavam a forma generalizada e
12 dois animais tinham a forma localizada da doença. Considera-se demodécica localizada
13 até quatro lesões com diâmetro inferior a 2,5cm, sendo que o prognóstico para essa
14 forma costuma ser bom, podendo haver cura espontânea. Já a forma generalizada pode
15 ser uma doença grave e até mesmo fatal (Mueller et al., 2012).

16 No que se refere ao gênero dos 27 animais com demodécica, não houve
17 diferença significativa entre machos e fêmeas. Em relação à idade, 62,9% (17/27) dos
18 animais tinham idade inferior a um ano, com variação dos 2 meses aos 12 anos de
19 idade, dado que corrobora com os achados de Saridomichelakis et al. (2007) que citam a
20 idade média dos cães afetados por volta dos 10 meses, variando de 2,5 meses a 12 anos.

21 A população de cães com demodécica nesse estudo foi composta na sua minoria
22 por cães mestiços (40,7%) e na maioria (59,3%) por cães com raça definida, sendo shih
23 tzu (4), pug (3) e yorkshire terrier (2) as raças que apresentaram maior incidência;
24 outras raças afetadas foram bulldog inglês, boxer, chow chow, dogue alemão, pinscher
25 miniatura, border collie e beagle, com n=1 para todas.

26 No primeiro atendimento realizaram-se os dois exames parasitológicos de pele,
27 ou seja, a impressão cutânea por fita de acetato e o raspado cutâneo profundo, em áreas
28 selecionadas como lesionais, dos 27 animais com demodécica canina. Nesse momento
29 se obtiveram os seguintes dados: todas as 27 amostras foram positivas para *D. canis* na
30 fita de acetato e somente 22 amostras foram positivas nas lâminas do raspado profundo,
31 o que significa que de 27 amostras, cinco obtiveram diagnóstico negativo no raspado

1 em animais com a doença (Tab. 1). A análise estatística demonstrou frequência
2 significativamente superior no diagnóstico com a fita de acetato ($p=0,05$).

3 Tabela 1 – Comparação da frequência de diagnósticos positivos e negativos dos ácaros
4 coletados pelos métodos da impressão cutânea com fita de acetato e do raspado cutâneo
5 profundo com respectivos valores de probabilidade.

Amostra	Positivas n (%)	Negativas n (%)	Total	<i>p</i>
DEMODOCOSE				
Diagnóstico inicial				0,05*
Fita de acetato	27 (100%)	0 (0%)	27	
Raspado	22 (81,5%)	5 (18,5%)	27	
Acompanhamento				0,194*
Fita de acetato	12 (63,1%)	7 (36,9%)	19	
Raspado	7 (36,9%)	12 (63,1%)	19	
Diagnóstico + acompanhamento				0,031*
Fita de acetato	39 (84,8%)	7 (15,2%)	46	
Raspado	29 (63,1%)	17 (39,9%)	46	
ESCABIOSE				
Fita de acetato	5 (41,7%)	7 (58,3%)	12	0,037*
Raspado	0 (0%)	12 (100%)	12	
DEMODOCOSE + ESCABIOSE				
Fita de acetato	44 (75,9%)	14 (24,1%)	58	0,007**
Raspado	29 (50%)	29 (50%)	58	

6 * Teste Exato de Fisher; ** Teste de χ^2

7

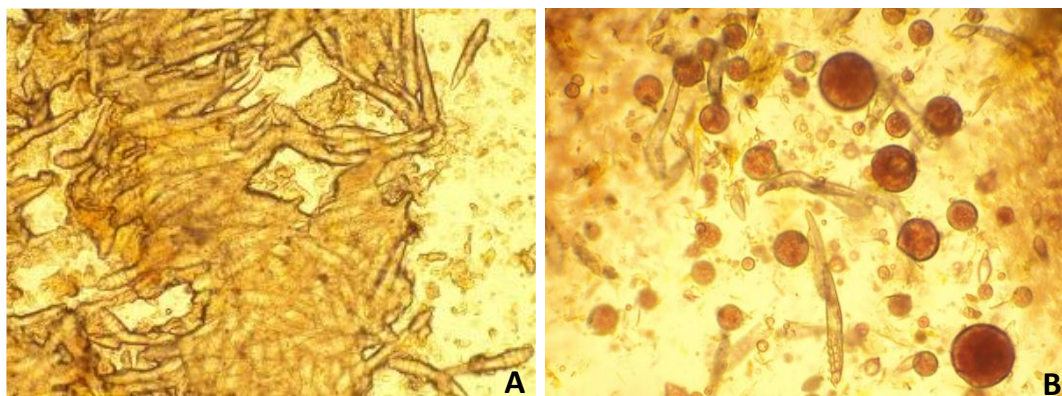
8 Como a demodicose é uma enfermidade que necessita de acompanhamento
9 através do exame parasitológico de pele para que ocorra a alta clínica, 19 amostras de
10 acompanhamento foram coletadas durante o período em que o trabalho foi
11 desenvolvido. Dessas, 12 foram positivas nas lâminas examinadas com fita de acetato e
12 apenas sete positivas nas lâminas do raspado de pele. Apesar de não ter havido
13 diferença significativa na comparação das duas técnicas quando analisadas somente as
14 amostras de acompanhamento ($p=0,194$), o raspado profundo teria erroneamente
15 antecipado a alta clínica em cinco dos 19 pacientes. Os sete pacientes com exame
16 negativo na fita de acetato e no raspado profundo foram considerados em alta clínica
17 (Tab. 1).

18 Quando se consideraram o total de amostras coletadas de pacientes com
19 demodicose (diagnóstico inicial + acompanhamento), a análise estatística demonstrou
20 diferença significativa ($p=0,031$) na frequência de positividade entre a coleta com fita
21 de acetato e o raspado profundo para os animais com sarna demodécica (Tab. 1),
22 mostrando que a técnica da impressão cutânea com fita de acetato é superior ao método
23 do raspado cutâneo profundo, inclusive na avaliação de pacientes em tratamento.

1 Nesse estudo obteve-se 100% de sensibilidade para amostras positivas de *D.*
2 *canis* coletadas com fita de acetato, contra 81,5% (Tab. 1) usando o raspado profundo
3 para o diagnóstico inicial de demodicose. A presente análise vem ao encontro do que foi
4 relatado por Pereira et al. (2012), que obtiveram 100% das amostras positivas com a fita
5 de acetato em animais com sarna demodécica, o que significa que essa é uma técnica
6 eficaz para o diagnóstico dessa enfermidade. Esses dados estão em desacordo com o que
7 citam Mueller et al. (2012), que recomendam a utilização da impressão cutânea por fita
8 de acetato apenas como uma alternativa em alguns casos em que a carga parasitária seja
9 abundante. No presente trabalho pôde-se observar que tanto nos animais altamente
10 parasitados quanto nos menos parasitados a fita de acetato revelou resultado positivo.

11 Segundo Pereira et al. (2012), é possível observar todos os estágios de
12 desenvolvimento de *D. canis* nas lâminas com amostras coletadas com a fita de acetato
13 e em um mesmo campo é possível observar um grande número de ácaros, comparado ao
14 número de ácaros observados nas lâminas do raspado cutâneo, pois sem a presença de
15 sangue e menor quantidade de crostas, a fita facilita a contagem e agiliza o diagnóstico.
16 (Fig. 2).

17



18
19 Figura 2 – Fotomicrografia comparativa de lâminas de um canino com sarna
20 demodécica coletadas utilizando as técnicas de (A) impressão cutânea com fita de
21 acetato e (B) raspado cutâneo profundo. Note que o número de ácaros por campo é
22 maior em A e observe a presença de gotículas de sangue em B que dificultam a
23 visualização.

24

25 O diagnóstico de escabiose canina costuma ser menos preciso em termos de
26 exames complementares, pois aproximadamente 80% dos exames parasitológicos de
27 pele resultam negativos em animais com a doença (Scott et al., 2001), o que acaba
28 levando o clínico a realizar o diagnóstico baseado na anamnese, surgimento de prurido

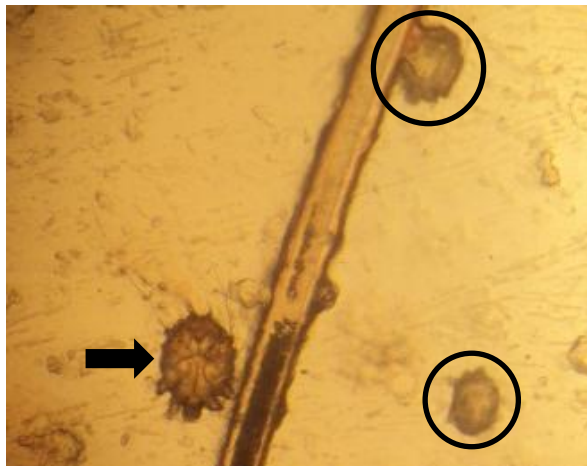
1 súbito e intenso em áreas de eleição e resposta ao tratamento (Terada et al., 2010). No
2 entanto, essa medida pode ter suas limitações, pois os acaricidas utilizados podem
3 eventualmente eliminar diversas espécies de ácaros, o que gera uma resposta benéfica
4 que pode não confirmar de forma absoluta a sarna sarcóptica (Curti, 2004).

5 Devido à alta mobilidade do ácaro e a proliferação mais lenta, a detecção do
6 *Sarcoptes scabiei* através do exame parasitológico de pele costuma ser baixa, o que leva
7 à busca de métodos mais confiáveis para o diagnóstico definitivo.

8 No período de seis meses do desenvolvimento do trabalho foram atendidos no
9 HVU-UFSM 12 animais suspeitos de escabiose canina. Todos os animais tinham idade
10 inferior a 12 meses. As raças mais prevalentes foram: chow chow (3/12) e shih tzu
11 (3/12), um exemplar das raças yorkshire terrier, dogue alemão e bull terrier e três
12 animais não possuíam raça definida. Não houve diferença significativa em relação ao
13 gênero dos animais.

14 De acordo com Hnilica (2011), por se tratar de uma doença contagiosa entre os
15 caninos, é comum que animais provenientes de abrigos ou outros locais de aglomeração
16 estejam acometidos; esse fato pôde ser comprovado nesse estudo, pois a maioria dos
17 pacientes eram oriundos de *pet shops*, abrigos ou recolhidos da rua quando jovens, o
18 que justifica a prevalência de animais com idade inferior a 12 meses.

19 As amostras coletadas de áreas lesionais dos 12 animais por meio da fita de
20 acetato foram positivas (Fig. 3) em cinco animais (41,7%), sendo que todas foram
21 negativas no raspado profundo; a diferença significativa da coleta com fita de acetato
22 em relação ao raspado profundo para a pesquisa de sarna sarcóptica foi de $p = 0,037$
23 (Tab. 1). Os dados apresentados demonstram que a impressão cutânea com fita de
24 acetato é uma técnica que vem como alternativa na pesquisa de *S. scabiei*, sendo menos
25 traumática e mais eficaz quando comparada ao raspado cutâneo profundo.



1
2 Figura 3 – Forma adulta (seta) e imaturas (círculos) de *S. scabiei* coletadas através da
3 impressão cutânea com fita de acetato em um canino bull terrier.
4

5 *S. scabiei* possui hábito ambulante e de cavar galerias na epiderme, o que
6 dificulta a amostragem positiva nos exames parasitológicos de pele. Pelo fato de se
7 mover acarreta prurido intenso nos animais afetados e lesões secundárias, como
8 escoriação, eritema, rarefação pilosa e crostas (Scott et al, 2001).

9 Dos sete animais atendidos que não obtiveram positividade no exame
10 parasitológico, o diagnóstico foi obtido através dos sinais clínicos e da resposta à
11 terapia. Todos os animais tinham prurido intenso, reflexo oto-podal positivo e lesões
12 nas bordas dos pavilhões auriculares, cotovelos e abdômen; em alguns animais as lesões
13 eram disseminadas.

14 Segundo Hnilica (2011) o diagnóstico pode ser dado pela apresentação clínica
15 do paciente, como o prurido intenso e lesões que variam entre pápulas, eritema,
16 escoriações, alopecia e crostas, e geralmente estão localizadas em regiões com menor
17 cobertura pilosa como os jarretes, cotovelos, bordas auriculares e região ventral
18 abdominal e peitoral.

19 Para avaliar estatisticamente a eficácia da técnica da impressão cutânea com fita
20 de acetato no diagnóstico de demodécica e escabiose, foi avaliado o total de amostras
21 obtidas de pacientes com essas dermatopatias. Das 58 amostras avaliadas, a fita de
22 acetato obteve resultados positivos em 44, contra apenas 29 raspados profundos
23 positivos (Tab. 1). Havendo diferença altamente significativa, nos diagnósticos obtidos
24 pela fita de acetato ($p=0,007$), demonstrando plenamente que o método da impressão
25 cutânea com a fita de acetato é confiável e seguro, podendo ser utilizado na rotina
26 dermatológica como exame de triagem.

1 CONCLUSÕES

2 O presente estudo demonstrou que o exame parasitológico de pele coletado
3 através da impressão cutânea com fita de acetato é uma técnica eficaz para a pesquisa de
4 *D. canis* e *S. scabiei* e se mostrou significativamente superior ao raspado cutâneo
5 profundo.

6 A impressão cutânea com fita de acetato foi eficaz na pesquisa de *D. canis* tanto
7 no diagnóstico inicial como nas coletas de acompanhamento, dado esse que torna
8 possível o uso dessa técnica desde o diagnóstico até a alta clínica de cães com
9 demodécica canina.

10 Na escabiose canina, 41,7% (5/12) dos animais obtiveram diagnóstico definitivo
11 através da visualização dos ácaros *S. scabiei* na fita de acetato, sendo que nenhum ácaro
12 foi visualizado nas lâminas do raspado profundo. Sendo assim, a fita de acetato é uma
13 alternativa válida na busca do diagnóstico definitivo para essa doença que, na maioria
14 vezes, acaba tendo apenas o diagnóstico clínico.

15 Ainda pôde ser comprovado que a impressão cutânea com fita de acetato é uma
16 técnica possível de ser utilizada na rotina dermatológica para o exame parasitológico de
17 triagem, pois foi igualmente negativa ao raspado cutâneo profundo nos animais que
18 apresentavam outras dermatopatias.

19

20 REFERÊNCIAS

21 CURRIER, R.W.; WALTON, S.F.; CURRIE, B.J. *Scabies* in animals and humans:
22 history, evolutionary perspectives, and modern clinical management. *Ann. N.Y. Acad.*
23 *Sci.*, v.1230, p.E50-E60, 2012.

24 CURTI, C.F. Current trends in the treatment of *Sarcoptes*, *Cheyletiella* and *Otodectes*
25 mite infestations in dogs and cats. *Vet. Dermatol.*, v.15, p.108-114, 2004.

26 FONDATI, A et al. Prevalence of *Demodex canis*-positive healthy dogs at trichoscopic
27 examination. *Vet. Dermatol.*, v.21, p.146-151, 2009.

28 HNILICA, K.A. Diagnostic techniques. In: _____. *Small animal dermatology : a color*
29 *atlas and therapeutic guide*. 3.ed. St. Louis: Saunders Elsevier, 2011. chap. 2, p.22-36.

30 _____. Parasitic skin disorders. In: _____. *Small animal dermatology : a color atlas*
31 *and therapeutic guide*. 3.ed. St. Louis: Saunders Elsevier, 2011. chap. 5, p.120-158.

- 1 MUELLER, R.S. et al. Treatment of demodicosis in dogs: 2011 clinical practice
2 guidelines. *Vet. Dermatol.*, v.23, p.86-e21, 2012.
- 3 PEREIRA, A.V. et al. Comparison of acetate tape impression with squeezing versus
4 skin scraping for the diagnosis of canine demodicosis. *Austr. Vet. J.*, v.90, n.11, p.448-
5 450, 2012.
- 6 RAVERA, I. et al. Development of a real-time PCR to detect *Demodex canis* DNA in
7 different tissue samples. *Parasitol. Res.*, v.108, p.305-308, 2011.
- 8 SARIDOMICHELAKIS et al. Relative sensitivity of hair pluckings and exudate
9 microscopy for the diagnosis of canine demodicosis. *Journal compilation, ESVD*
10 *ACVD*, v.18, p.138-141, 2007.
- 11 SCOTT, D.W.; MILLER, JR.W.H.; GRIFFIN, C.E. Parasitic skin disease. In: _____.
12 *Small animal dermatology*. 6.ed. Philadelphia: Elsevier, 2001. chap. 6, p.423-516.
- 13 TERADA, Y. et al. *Sarcoptes scabiei* var. *canis* refractory to ivermectin treatment in
14 two dogs. *Vet. Dermatol.*, v.21, p.608-612, 2010.

3 CONCLUSÃO

Através desse estudo foi possível demonstrar a eficácia do método que utiliza a impressão cutânea com fita de acetato comparado ao raspado cutâneo profundo para a pesquisa de *D. canis* e *S. scabiei*, em cães naturalmente infectados atendidos na rotina dermatológica do HVU-UFSM.

Além de comprovar a eficácia da fita de acetato para a pesquisa e diagnóstico da sarna demodécica, concluiu-se também que é possível utilizá-la no acompanhamento desses pacientes até a alta clínica.

Na busca do diagnóstico definitivo para escabiose canina, a fita de acetato se mostrou capaz de detectar 41,7% de positividade.

Foi possível comprovar que a impressão cutânea com fita de acetato é igualmente capaz de excluir a infecção por *D. canis* e *S. scabiei* em animais que não estejam parasitados, o que torna esse método um exame parasitológico de pele possível de ser utilizado na rotina dermatológica.

4 REFERÊNCIAS BIBLIOGRÁFICAS

CASTRO, R.C.C. et al. Levantamento retrospectivo de casos de escabiose canina e felina, atendidos na Faculdade de Medicina Veterinária e Zootecnia da Universidade de São Paulo, no período compreendido entre 1984 e 2002. **Braz. J. Vet. Res. Anim. Sci**, v.42, n.2, p.135-142, 2005.

CURRIER, R.W.; WALTON, S.F.; CURRIE, B.J. Scabies in animals and humans: history, evolutionary perspectives, and modern clinical management. **Ann. N.Y. Acad. Sci**, v.1230, n.1, p.E50-E60, 2012.

CURTI, C.F. Current trends in the treatment of Sarcoptes, Cheyletiella and Otodectes mite infestations in dogs and cats. **Veterinary Dermatology**, v.15, n.1, p.108-114, 2004.

HNILICA, K.A. Diagnostic techniques. In: _____. **Small animal dermatology : a color atlas and therapeutic guide**. 3.ed. St. Louis: Saunders Elsevier, 2011. chap. 2, p.22-36.

_____. Parasitic skin disorders. In: _____. **Small animal dermatology : a color atlas and therapeutic guide**. 3.ed. St. Louis: Saunders Elsevier, 2011. chap. 5, p.120-158.

MUELLER, R.S. et al. Treatment of demodicosis in dogs: 2011 clinical practice guidelines. **Veterinary Dermatology**, v.23, n.1, p.86-e21, 2012.

PEREIRA, A.V. et al. Comparison of acetate tape impression with squeezing versus skin scraping for the diagnosis of canine demodicosis. **Australian Veterinary Journal**, v. 90, n.11, p.448-450, 2012.

RAVERA, I. et al. Development of a real-time PCR to detect Demodex canis DNA in different tissue samples. **Parasitol Res**, v.108, n.1, p.305-308, 2011.

SARIDOMICHELAKIS et al. Relative sensitivity of hair pluckings and exudate microscopy for the diagnosis of canine demodicosis. **Journal compilation, ESVD ACVD**, v.18, n.1, p.138-141, 2007.

SCOTT, D.W.; MILLER, JR.W.H.; GRIFFIN, C.E. Skin immune system and allergic skin diseases. In: _____. **Small animal dermatology**. 6.ed. Philadelphia: Elsevier, 2001. chap. 6, p.423-516.

TERADA, Y. et al. *Sarcoptes scabiei* var. *canis* refractory to ivermectin treatment in two dogs. **Veterinary Dermatology**, v.21, n.1, p.608-612, 2010.

5 ANEXO 1 – Normas do periódico *Arquivo Brasileiro de Medicina Veterinária e Zootecnia*

INSTRUÇÕES AOS AUTORES

Arquivo Brasileiro de Medicina Veterinária e Zootecnia

(Brazilian Journal of Veterinary and Animal Sciences)

Política Editorial

O periódico *Arquivo Brasileiro de Medicina Veterinária e Zootecnia (Brazilian Journal of Veterinary and Animal Science)*, ISSN 0102-0935 (impresso) e 1678-4162 (on-line), é editado pela FEPMVZ Editora, CNPJ: 16.629.388/0001-24, e destina-se à publicação de artigos científicos sobre temas de medicina veterinária, zootecnia, tecnologia e inspeção de produtos de origem animal, aquacultura e áreas afins.

Os artigos encaminhados para publicação são submetidos à aprovação do Corpo Editorial, com assessoria de especialistas da área (relatores). Os artigos cujos textos necessitarem de revisões ou correções serão devolvidos aos autores. Os aceitos para publicação tornam-se propriedade do Arquivo Brasileiro de Medicina Veterinária e Zootecnia (ABMVZ) citado como *Arq. Bras. Med. Vet. Zootec.* Os autores são responsáveis pelos conceitos e informações neles contidos. São imprescindíveis originalidade, ineditismo e destinação exclusiva ao ABMVZ.

Reprodução de artigos publicados

A reprodução de qualquer artigo publicado é permitida desde que seja corretamente referenciado. Não é permitido o uso comercial dos resultados. A submissão e tramitação dos artigos é feita exclusivamente on-line, no endereço eletrônico <www.abmvz.org.br>. Não serão fornecidas separatas. Os artigos encontram-se disponíveis nos endereços www.scielo.br/abmvz ou www.abmvz.org.br.

Orientação para tramitação de artigos

- Toda a tramitação dos artigos é feita exclusivamente pelo Sistema de publicação online do ABMVZ no endereço www.abmvz.org.br.
- Apenas o autor responsável pelo artigo deverá preencher a ficha de submissão, sendo necessário o cadastro do mesmo no Sistema.
- Toda comunicação entre os diversos atores do processo de avaliação e publicação (autores, revisores e editores) será feita exclusivamente de forma eletrônica pelo Sistema, sendo o autor responsável pelo artigo informado, automaticamente, por e-mail, sobre qualquer mudança de status do artigo.
- A submissão só se completa quando anexado o texto do artigo em Word e em pdf no campo apropriado.
- Fotografias, desenhos e gravuras devem ser inseridas no texto e também enviadas, em separado, em arquivo com extensão jpg em alta qualidade (mínimo 300dpi), zipado, inserido no campo próprio.
- Tabelas e gráficos não se enquadram no campo de arquivo zipado, devendo ser inseridas no corpo do artigo.
- É de exclusiva responsabilidade de quem submete o artigo certificar-se de que cada um dos autores tenha conhecimento e concorde com a inclusão de seu nome no mesmo submetido.
- O ABMVZ comunicará via eletrônica a cada autor, a sua participação no artigo. Caso, pelo menos um dos autores não concorde com sua participação como autor, o artigo será recusado.

Tipos de artigos aceitos para publicação:

Artigo científico

É o relato completo de um trabalho experimental. Baseia-se na premissa de que os resultados são posteriores ao planejamento da pesquisa. Seções do texto: Título (português e inglês), Autores e Filiação, Resumo, Abstract, Introdução, Material e Métodos, Resultados, Discussão (ou Resultados e Discussão), Conclusões, Agradecimentos (quando houver) e Referências. O número de páginas não deve exceder a 15, incluindo tabelas e figuras. O número de Referências não deve exceder a 30.

Relato de caso

Contempla principalmente as áreas médicas, em que o resultado é anterior ao interesse de sua divulgação ou a ocorrência dos resultados não é planejada. Seções do texto: Título (português e inglês), Autores e Filiação, Resumo, Abstract, Introdução, Casuística, Discussão e Conclusões (quando pertinentes), Agradecimentos (quando houver) e Referências. O número de páginas não deve exceder a 10, incluindo tabelas e figuras. O número de Referências não deve exceder a 12.

Comunicação

É o relato sucinto de resultados parciais de um trabalho experimental, dignos de publicação, embora insuficientes ou inconsistentes para constituírem um artigo científico. O texto, com título em português e em inglês, Autores e Filiação deve ser compacto, sem distinção das seções do texto especificadas para “Artigo científico”, embora seguindo aquela ordem. Quando a Comunicação for redigida em português deve conter um “Abstract” e quando redigida em inglês deve conter um “Resumo”. O número de páginas não deve exceder a 8, incluindo tabelas e figuras. O número de Referências não deve exceder a 12.

Preparação dos textos para publicação

Os artigos devem ser redigidos em português ou inglês, na forma impessoal. Para ortografia em inglês recomenda-se o *Webster's Third New International Dictionary*. Para ortografia em português adota-se o *Vocabulário Ortográfico da Língua Portuguesa*, da Academia Brasileira de Letras.

Formatação do texto

- O texto deve ser apresentado em Microsoft Word, em formato A4, com margem 3cm (superior, inferior, direita e esquerda), em fonte Times New Roman tamanho 12 e em espaçamento entrelinhas 1,5, em todas as páginas, com linhas numeradas.
- Não usar rodapé. Referências a empresas e produtos, por exemplo, devem vir, obrigatoriamente, entre parêntesis no corpo do texto na seguinte ordem: nome do produto, substância, empresa e país.

Seções de um artigo

- Título.** Em português e em inglês. Deve contemplar a essência do artigo e não ultrapassar 150 dígitos.
- Autores e Filiação.** Os nomes dos autores são colocados abaixo do título, com identificação da instituição a que pertencem. O autor para correspondência e seu e-mail devem ser indicados com asterisco.

Nota:

1. o texto do artigo em Word deve conter o nome dos autores e filiação.
2. o texto do artigo em pdf **não** deve conter o nome dos autores e filiação.

Resumo e Abstract. Deve ser o mesmo apresentado no cadastro contendo até 2000 dígitos incluindo os espaços, em um só parágrafo. Não repetir o título e incluir os principais resultados numéricos, citando-os sem explicá-los, quando for o caso. Cada frase deve conter uma informação. Atenção especial às conclusões.

Palavras-chave e Keywords. No máximo cinco.

Introdução. Explanação concisa, na qual são estabelecidos brevemente o problema, sua pertinência e relevância e os objetivos do trabalho. Deve conter poucas referências, suficientes para balizá-la.

Material e Métodos. Citar o desenho experimental, o material envolvido, a descrição dos métodos usados ou referenciar corretamente os métodos já publicados.

Não usar subtítulos. Nos trabalhos que envolvam animais e organismos geneticamente modificados deverá constar, obrigatoriamente, o número do protocolo de aprovação do Comitê de Bioética e/ou de Biossegurança, quando for o caso.

Resultados. Apresentar clara e objetivamente os resultados encontrados.

Tabela. Conjunto de dados alfanuméricos ordenados em linhas e colunas. Usar linhas horizontais na separação dos cabeçalhos e no final da tabela. A legenda recebe inicialmente a palavra Tabela, seguida pelo número de ordem em algarismo arábico e é referida no texto como Tab., mesmo quando se referir a várias tabelas. Pode ser apresentada em espaçamento simples e fonte de tamanho menor que 12 (menor tamanho aceito é 8).

Figura. Qualquer ilustração que apresente linhas e pontos: desenho, fotografia, gráfico, fluxograma, esquema, etc. A legenda recebe inicialmente a palavra Figura, seguida do número de ordem em algarismo arábico e é referida no texto como Fig., mesmo se referir a mais de uma figura. As fotografias e desenhos com alta qualidade em formato jpg, devem ser também enviadas, em um arquivo zipado, no campo próprio de submissão.

Nota:

Toda tabela e/ou figura que já tenha sido publicada deve conter, abaixo da legenda, informação sobre a fonte (autor, autorização de uso, data) e a correspondente referência deve figurar nas Referências.

As tabelas e figuras devem preferencialmente, ser inseridas no texto no parágrafo seguinte à sua primeira citação.

Discussão. Discutir somente os resultados obtidos no trabalho. (Obs.: As seções Resultados e Discussão poderão ser apresentadas em conjunto a juízo do autor, sem prejudicar qualquer das partes).

Conclusões. As conclusões devem apoiar-se nos resultados da pesquisa executada.

Agradecimentos. Não obrigatório. Devem ser concisamente expressados.

Referências. As referências devem ser relacionadas em ordem alfabética. Evitar referenciar livros e teses. Dar preferência a artigos publicados em revistas nacionais e internacionais, indexadas. São adotadas as normas ABNT/NBR-6023 de 2002, adaptadas conforme exemplos:

Como referenciar:

1. Citações no texto

Citações no texto deverão ser feitas de acordo com ABNT/NBR 10520 de 2002. A indicação da fonte entre parênteses sucede à citação para evitar interrupção na sequência do texto, conforme exemplos:

autoria única: (Silva, 1971) ou Silva (1971); (Anuário..., 1987/88) ou

Anuário... (1987/88)

- dois autores: (Lopes e Moreno, 1974) ou Lopes e Moreno (1974)
- mais de dois autores: (Ferguson *et al.*, 1979) ou Ferguson *et al.* (1979)
- mais de um artigo citado: Dunne (1967); Silva (1971); Ferguson *et al.* (1979) ou (Dunne, 1967; Silva, 1971; Ferguson *et al.*, 1979), sempre em ordem cronológica ascendente e alfabética de autores para artigos do mesmo ano.
- Citação de citação*. Todo esforço deve ser empreendido para se consultar o documento original. Em situações excepcionais pode-se reproduzir a informação já citada por outros autores. No texto, citar o sobrenome do autor do documento não consultado com o ano de publicação, seguido da expressão **citado por** e o sobrenome do autor e ano do documento consultado. Nas Referências, deve-se incluir apenas a fonte consultada.
- Comunicação pessoal*. Não fazem parte das Referências. Na citação coloca-se o sobrenome do autor, a data da comunicação, nome da Instituição à qual o autor é vinculado.

2. Periódicos (até 4 autores, citar todos. Acima de 4 autores citar 3 autores *et al.*):

ANUÁRIO ESTATÍSTICO DO BRASIL. v.48, p.351, 1987-88.

FERGUSON, J.A.; REEVES, W.C.; HARDY, J.L. Studies on immunity to alphaviruses in foals. *Am. J. Vet. Res.*, v.40, p.5-10, 1979.

HOLENWEGER, J.A.; TAGLE, R.; WASERMAN, A. et al. Anestesia general del canino. *Not. Med. Vet.*, n.1, p.13-20, 1984.

3. Publicação avulsa (até 4 autores, citar todos. Acima de 4 autores citar 3 autores *et al.*):

DUNNE, H.W. (Ed). Enfermedades del cerdo. México: UTEHA, 1967. 981p.

LOPES, C.A.M.; MORENO, G. Aspectos bacteriológicos de ostras, mariscos e mexilhões. In: CONGRESSO BRASILEIRO DE MEDICINA

VETERINÁRIA, 14., 1974, São Paulo. *Anais...* São Paulo: [s.n.] 1974. p.97.

(Resumo).

MORRIL, C.C. Infecciones por clostridios. In: DUNNE, H.W. (Ed).

Enfermedades del cerdo. México: UTEHA, 1967. p.400-415.

NUTRIENT requirements of swine. 6.ed. Washington: National Academy of Sciences, 1968. 69p.

SOUZA, C.F.A. *Produtividade, qualidade e rendimentos de carcaça e de carne em bovinos de corte*. 1999. 44f. Dissertação (Mestrado em Medicina Veterinária) – Escola de Veterinária, Universidade Federal de Minas Gerais, Belo Horizonte.

4. Documentos eletrônicos (até 4 autores, citar todos. Acima de 4 autores citar 3 autores *et al.*):

QUALITY food from animals for a global market. Washington: Association of American Veterinary Medical College, 1995. Disponível em: <<http://www.org/critical6.htm>>. Acessado em: 27 abr. 2000.

JONHNSON, T. Indigenous people are now more combative, organized.

Miami Herald, 1994. Disponível em: <<http://www.summit.fiu.edu/>

MiamiHerld-Summit-RelatedArticles/>. Acessado em: 5 dez. 1994.

Nota:

- Artigos que não estejam rigorosamente dentro das normas acima não serão aceitos para avaliação.
- O Sistema reconhece, automaticamente, como “Desistência do Autor” artigos em diligência ou “Aguardando diligência do autor”, que não tenha sido respondido no prazo dado pelo Sistema.

Taxas de submissão e de publicação:

Taxa de submissão. A taxa de submissão de R\$30,00 deverá ser paga por meio de boleto bancário emitido pelo sistema eletrônico de submissão de artigos. Ao solicitar o boleto bancário, o autor informará os dados para emissão da nota fiscal. Somente artigos com taxa paga de submissão serão avaliados.

Caso a taxa não seja quitada em até 30 dias será considerado como desistência do autor.

Taxa de publicação. A taxa de publicação de R\$70,00, por página impressa em preto e R\$220,00 por página impressa em cores será cobrada do autor indicado para correspondência, por ocasião da prova final do artigo. A taxa de publicação deverá ser paga por meio de boleto bancário emitido pelo sistema eletrônico de submissão de artigos. Ao solicitar o boleto bancário, o autor informará os dados para emissão da nota fiscal.

Recursos e diligências:

No caso de o autor encaminhar resposta a diligências solicitadas pelo ABMVZ, ou documento de recurso, o mesmo deverá constar como a(s) primeira(s) página(s) do texto do artigo somente na versão em Word.

No caso de artigo não aceito, se o autor julgar pertinente encaminhar recurso, o mesmo deve ser feito pelo e-mail abmvz.artigo@abmvz.org.br