UNIVERSIDADE FEDERAL DE SANTA MARIA
CENTRO DE CIÊNCIAS DA SAÚDE
PROGRAMA DE PÓS-GRADUAÇÃO EM FARMACOLOGIA

Neida Luiza Kaspary Pellenz

INVESTIGAÇÃO DOS MECANISMOS ASSOCIADOS AO EFEITO CICATRIZANTE E REGENERATIVO DO BARBATIMÃO *(Stryphnodendron adstringens)* EM MODELOS CELULARES *IN VITRO*

Santa Maria, RS

2019

Neida Luiza Kaspary Pellenz

INVESTIGAÇÃO DOS MECANISMOS ASSOCIADOS AO EFEITO CICATRIZANTE E REGENERATIVO DO BARBATIMÃO *(Stryphnodendron adstringens)* EM MODELOS CELULARES *IN VITRO*

Tese de Doutorado apresentada ao Programa de Pós-graduação em Farmacologia, da Universidade Federal de Santa Maria (UFSM, RS), como requisito para obtenção do título de **Doutora em Farmacologia**

Orientadora: Profª Drª Marta Medeiros Frescura Duarte

Coorientadora: Profª. Drª Ivana Beatrice Mânica da Cruz

Santa Maria, RS

2019

Pellenz, Neida Luiza Kaspary
INVESTIGAÇÃO DOS MECANISMOS ASSOCIADOS AO EFEITO CICATRIZANTE E REGENERATIVO DO BARBATIMÃO (Stryphnodendron adstringens) EM MODELOS CELULARES IN VITRO / Neida Luiza Kaspary Pellenz.- 2019 .
117 p.; 30 cm

Orientadora: Marta Medeiros Frescura Duarte
Coorientadora: Ivana Beatrice Mânica da Cruz
Tese (doutorado) - Universidade Federal de Santa Maria, Centro de Ciências da Saúde, Programa de Pós Graduação em Farmacologia, RS, 2019

1. Inflamação 2. Antioxidante 3. Fibroblastos 4. Cicatrização I. Duarte, Marta Medeiros Frescura II. da Cruz , Ivana Beatrice Mânica III. Título.

Sistema de geração automática de ficha catalográfica da UFSM. Dados fornecidos pelo autor(a). Sob supervisão da Direção da Divisão de Processos Técnicos da Biblioteca Central. Bibliotecária responsável Paula Schoenfeldt Patta CRB 10/1728.

Neida Luiza Kaspary Pellenz

INVESTIGAÇÃO DOS MECANISMOS ASSOCIADOS AO EFEITO CICATRIZANTE E REGENERATIVO DO BARBATIMÃO *(Stryphnodendron adstringens)* EM MODELOS CELULARES *IN VITRO*

Tese de Doutorado apresentada ao Programa de Pós-graduação em Farmacologia, da Universidade Federal de Santa Maria (UFSM, RS), como requisito para obtenção do título de **Doutora em Farmacologia.**

Aprovada em 11 de março de 2019:

_____

Marta Maria Medeiros Frescura Duarte, Drª.
(Presidente/orientadora)

_____

Beatriz Guitton Renaud Baptista de Oliveira, Drª. (UFF)

_____

Glauber Wagner, Dr. (UFSC)

_____

Guilherme Vargas Bochi, Dr. (UFSM)

_____

Liliane Bauermann Drª. (UFSM)

Santa Maria, RS
2019

DEDICATÓRIA

Meu maior incentivador para lutar e conquistar meus objetivos profissionais e pessoais, e que só seria possível quando eu conseguisse "ensinar pelo exemplo"! Orgulho e saudades, meu Pai Joao Seno Pellenz.

A minha mãe Erminda, pelo amor incondicional, exemplo de mulher batalhadora e guerreira, mãe doce, carinhosa e de uma humildade grandiosa! Eu te amo Mãe!!!

Meus filhos, Guilherme e Nicolas, maior presente da minha vida. Tantas vezes os "privei" da minha presença física, mas jamais da intensidade do meu amor.

*Ao Darvin, meu esposo, pelo ap*oio e estímulo para nunca desistir! E me fazer acreditar nos nossos "Talentos "! Muito obrigada meu amor!

AGRADECIMENTOS

A VIDA! Meu maior presente, estar hoje aqui, onde o maior responsável e a quem agradeço todos os dias! DEUS!

A minha querida e GRANDE família, irmãos, sobrinhos, primos, pelo carinho, amor e compreensão. Trocas imensuráveis compartilhadas. Amo muito vocês!

Querida Zana (Inha), sempre presente na minha, nossa família! Se consegui alcançar mais este objetivo na minha vida, devo a você, por estar perto, cuidando dos meus filhos, enquanto eu estava ausente fisicamente!

A Marta Maria Medeiros Frescura Duarte, minha orientadora, exemplo de profissional, e com muita sabedoria, conduziu este estudo de forma minunciosa, e também minhas "angústias" de forma carinhosa. Eterna Gratidão!

A Ivana Beatrice Mânica da Cruz, coorientadora, que me acolheu com seu profissionalismo e carinho no Laboratório de Biogenômica, e acreditou que eu pudesse contribuir em um estudo interdisciplinar baseado na minha vivência prática. Profissional de tamanha competência, mas que conserva uma das maiores virtudes que o ser humano possui, a humildade. Muito obrigada por proporcionar usufruir dos teus conhecimentos, tanta sabedoria. Eterna gratidão minha grande e querida amiga.

Agradeço aos professores participantes da banca examinadora que dividiram comigo este momento tão importante e esperado: Profª. Dra Beatriz Guitton Renaud B. Oliveira, Prof. Dr. Glauber Wagner, Prof. Dr. Guilherme Varga Bocchi e Profª. Dra Liliane Bauermann.

A Fernanda Barbisan, profissional a quem tenho imenso respeito e admiração pela sua competência! Se cheguei até aqui, me "sentindo pronta", devo muito a você, me incentivando a escrever mais. Hoje minha querida amiga, confidente, e " filha do coração"!

A Verônica Anzolin, exemplo de profissional, "focada" na análise dos experimentos, contribuiu para a eficácia deste estudo. Muito obrigada pela tua amizade!

Ao Laboratórío de Biogenômica da Universidade Federal de Santa Maria por proporcionar a realização deste estudo experimental *in vitro*. A Coordenação da Pós-Graduação em Farmacologia, em especial a querida Zeli, que sempre com extrema competência me auxiliou nas minhas (muitas) duvidas! Muito obrigada!!!

Ao TIME de colegas, amigos, do Laboratório de Biogenômica, mestrandos e doutorandos, cada um, com certeza, contribuiu para o meu amadurecimento pessoal e profissional. Sentirei saudades!

Aos colegas, amigos do Hospital de Caridade Dr Astrolgildo de Azevedo (HCAA), Universidade Franciscana (UFN), Hospital da UNIMED-SM, pelo carinho, amizade que contribuíram com seu saber/fazer, para minha construção pessoal e profissional.

Aos colegas, amigos do Curso de Enfermagem UFSM/PM-RS, pelo apoio e compreensão nesta trajetória de 4 anos, onde a distância não impediu nossos contatos onde compartilhamos saberes e experiências. Meu maior respeito e carinho por todos vocês. Orgulho de fazer parte deste grupo!

EPÍGRAFE

“Não importa se o desafio é forte, grande ou difícil demais, porque a determinação de vencer supera qualquer coisa!”

(Autor desconhecido)

RESUMO

Tese de Doutorado
Programa de Pós-Graduação em Farmacologia
Centro de Ciências da Saúde
Universidade Federal de Santa Maria

INVESTIGAÇÃO DOS MECANISMOS ASSOCIADOS AO EFEITO CICATRIZANTE E REGENERATIVO DO BARBATIMÃO *(Stryphnodendron adstringens)* EM MODELOS CELULARES *IN VITRO*

AUTORA: Neida Luiza Kaspary Pellenz
ORIENTADORA: Profª. Drª. Marta Medeiros Frescura Duarte
COORIENTADORA: Profª. Drª. Ivana Beatrice Mânica da Cruz

Introdução: A pele é o maior órgão do corpo humano e tem como funções revestir, delimitar, proteger e interagir com o meio exterior. As lesões na pele acometem a população de forma geral, independente de sexo, idade ou etnia e, em razão do alto índice de pessoas que apresentam alterações na integridade da pele, caracteriza-se em um sério problema de saúde pública. A cicatrização de lesões é considerada um processo de restauração da homeostase da pele, dinâmico e altamente coordenado, sendo que nos últimos anos têm-se verificado uma retomada à valorização de práticas terapêuticas com o uso de fitoterápicos no tratamento de diversas morbidades, incluindo a cicatrização de lesões cutânea. Muitas plantas já se mostraram promissoras, com destaque para o barbatimão (*Stryphnodendron adstringens*), e diversos estudos *in vitroe in vivo* já foram realizados demonstrando a ação cicatrizante e anti-inflamatória, entretanto os mecanismos relacionados ainda não foram esclarecidos. **Objetivo:** Analisar *in vitro* os mecanismos causais associados ao efeito cicatrizante do barbatimão (*Stryphnodendron adstringens*), bem como realizar revisão de literatura e analisar série de casos relacionados. **Métodos:** Inicialmente foi realizada uma análise integrada da literatura relacionada a propriedade cicatrizante do barbatimão, considerando os dados disponíveis nas principais plataformas científicas bem como a análise de uma série de casos. As cascas do barbatimão foram obtidas, e o extrato hidroalcoólico foi preparado e caracterizado quimicamente via Cromatografia Líquida de alta eficiência (HPLC). O extrato foi testado *in vitro* em duas linhagens celulares comerciais de queratinócitos (HaCaT) e fibroblastos (HFF-1), cultivadas em ambiente apropriado, foram realizadas as curvas farmacológicas, e uma vez definidas as concentrações de uso foram realizadas análises relacionadas a citotoxicidade e genotoxidade. Em um terceiro momento, células da linhagem HFF-1, integras e em modelo de lesão *in vitro*, tratadas com barbatimão nas concentrações de 0.49mg/mL e 0.99mg/mL por 24 ou 72 horas, das quais foi avaliado: (1) metabolismo oxidativo (oxidação do DNA, lipoperoxidação, carbonilação de proteinas, níveis das enzimas antioxidantes); (2) citocinas pró-inflamatórias (TNF-α, interleucina 6); (3) marcadores apoptóticos = Caspases (CASP) 3 e 8 e fatores de crescimento (KGF e FGF-1). **Resultados:** 42 publicações sobre barbatimão foram incluídas na revisão, a maioria publicada em língua inglesa. A partir desses estudos foi identificada descrição de diversas ações biológicas e clínicas do barbatimão, tais como efeitos antiinflamatórios, antioxidantes, antiulcerogênicos e antimicrobianos, antiparasitários, além de suas propriedades curativas. Relatamos uma série de casos de pacientes submetidos ao tratamento com barbatimão para cicatrização de lesões causadas por trauma físico involuntário intenso (acidentes externos) ou cirurgia. Considerando todos os casos, a duração completa da cicatrização ocorreu durante 3,6 ± 0,8 meses. Em relação ao estudo 2, os resultados demonstram que as principais moléculas bioativas quantificadas por HPLC foram ácido gálico, ácido cafeico, quercetina, catequina e epigalocatequina-3- gallato (EGCG). O barbatimão foi capaz de diminuir a mortalidade celular em comparação com grupo de controle, e ainda apresentou efeito genoprotetor ao DNA. No 3 estudo o tratamento com 0.49 mg/mL e 0.99 mg/mL, apresentou efeito redutor sobre os marcadores oxidativos, inflamatórios e apoptóticos, concomitantemente o barbatimão foi capaz de elevar os níveis de antioxidantes e fatores de crescimento. **Conclusão**: Tendo em vista a revisão de literartura, a série de casos, e nossos estudos *in vitro*, nossos resultados ainda que iniciais e com necessidade de serem complementados por mais estudos, dão fortes indicios da ação antioxidante, genoprotetora, anti-inflamatória, anti-apoptótica, e pró-fatores de crescimento do barbatimão, o que poderia explicar a eficácia deste fitoterápico na de cicatrização de lesões.

Palavras-Chave: Inflamação. Antioxidante. Fibroblastos. Queratinócitos.

ABSTRACT

Doctoral Thesis
Programa de Pós-Graduação em Farmacologia
Centro de Ciências da Saúde
Universidade Federal de Santa Maria

RESEARCH OF MECHANISMS ASSOCIATED TO THE HEALING AND REGENERATIVE EFFECT OF BARBATIMÃO (*Stryphnodendron adstringens*) IN CELLULAR MODELS *IN VITRO*

AUTHOR: Neida Luiza Kaspary Pellenz
ADVISOR: Profª. Drª. Marta Medeiros Frescura Duarte
CO-ADVISOR: Profª Drª Ivana Beatrice Mânica da Cruz

Introduction: The skin is the largest organ of the human body and has the functions of coat, delimitate, protec and interact with the external environment. Skin lesions affect the general population, regardless of gender, age or ethnicity, and because of the high rate of people with changes in skin integrity, it is a serious public health problem. The healing of lesions is considered a process of restoration of the homeostasis of the skin, dynamic and highly coordinated, and in recent years there has been a resumption to the valorization of therapeutic practices with the use of herbal medicines in the treatment of various morbidities, including cicatrization of cutaneous lesions. Many plants have already shown promise, especially barbatimão (*Stryphnodendron adstringens*), several *in vitro* and *in vivo* studies have already been performed demonstrating the healing and anti-inflammatory action, however the related mechanisms have not yet been clarified. **Objective**: To analyze *in vitro* the causal mechanisms associated with the healing effect of barbatimão (*Stryphnodendron adstringens*), as well as to carry out literature review and analyze a series of related cases. **Methods**: Initially, an integrated analysis of the literature related to the healing properties of barbatimão was performed, considering the data available in the main scientific platforms as well as the analysis of a series of cases. The barbatimão shells were obtained, and the hydroalcoholic extract was prepared and characterized chemically via High Performance Liquid Chromatography (HPLC). The extract was tested *in vitro* in two commercial keratinocyte (HaCaT) and fibroblast (HFF-1) cell lines, grown in an appropriate environment, the pharmacological curves were performed, and once the concentrations of use were determined, analyzes were performed related to cytotoxicity and genotoxicity. In a third phase, the HFF-1 cells, integrals and *in vitro* lesion model, treated with barbatimão at concentrations of 0.49mg / mL and 0.99mg / mL for 24 or 72 hours, were evaluated: (1) oxidative metabolism (oxidation of DNA, lipoperoxidation, carbonylation of proteins, levels of antioxidant enzymes); (2) proinflammatory cytokines (TNF-α, interleukin 6); (3) apoptotic markers = Caspases (CASPs) 3 and 8 and growth factors (KGF and FGF-1). **Results**: 42 publications on barbatimão were included in the review, most published in English. From these studies a description of several biological and clinical actions of barbatimão was identified, such as anti - inflammatory, anti - oxidant, antiulcerogenic and antimicrobial effects, antiparasitics, and its curative properties. We report a series of cases of patients submitted to barbatimão for healing of injuries caused by intense involuntary physical trauma (external accidents) or surgery. Considering all cases, the complete duration of healing occurred for 3.6 ± 0.8 months. In relation to study 2, the results demonstrate that the main bioactive molecules quantified by HPLC were gallic acid, caffeic acid, quercetin, catechin and epigallocatechin-3-gallate (EGCG). The barbatimão was able to decrease the cellular mortality in comparison with the control group, and still presented genoprotective effect to the DNA. In the third study, the treatment with 0.49 mg / mL and 0.99 mg / mL presented a reducing effect on the oxidative, inflammatory and apoptotic markers, concomitantly the barbatimão was able to raise the levels of antioxidants and growth factors. **Conclusion**: In view of the literature review, the case series, and our in vitro studies, our initial results, which need to be complemented by further studies, give strong indications of the antioxidant, genoprotective, anti-inflammatory, anti -apoptotic, and pro-growth factors of barbatimão, which could explain the efficacy of this herbal medicine in the healing of lesions.

Keywords: Inflammation. Antioxidant. Fibroblasts. Keratinocytes.

LISTA DE ILUSTRAÇÕES

Figura 1 – Representação das funções da pele..... 17
Figura 2 – Representação histológica das camadas da pele..... 17
Figura 3 – Queratinócitos..... 20
Figura 4 – Fibroblastos..... 22
Figura 5 – Visão esquemática dos diferentes tipos de células que povoam a pele..... 23
Figura 6 – Aspecto do índividuo desnutrido (A) e com anasarca (B) 27
Figura 7 – Representação dos processos que ocorrem em uma lesão..... 30
Figura 8 – Processos que ocorrem após a lesão tecidual..... 32
Figura 9 – Pele pós injúria..... 36
Figura 10 – Barbatimão (*Stryphnodendron adstringens)* 40
Figura 11 – Principais compostos bioativos presentes nos extratos de barbatimão..... 42

Figuras do Manuscrito 1

Figura 1 – Stryphnodendron adstringens (Mar.)…… 53
Figura 2 – Series cases of *Stryphnodendron adstringens* (Mar.) (barbatimão) wound healing activity in five patients with physical lesions…… 60

Figuras do Artigo

Figura 1 – General experiment design…… 71
Figura 2 – Barbatimão (Stryphnodendron adstringens, Mart.) components and measurement of bioactive molecules……. 74
Figura 3 – Barbatimão preliminary assays……. 75
Figura 4 – Comparison among genotoxic and apoptotic markers of keratinocytes and fibroblasts exposed to barbatimão hydroalcoholic extraction…… 76
Figura 5 – Modulation of oxidative markers on three different cell culture days of keratinocytes and fibroblasts exposed to two different hydroalcoholic barbatimão extracts to evaluate potential chronic genotoxicity of this extract on cells…… 76

Figuras do Manuscrito 2

Figura 1 – Fibroblast migration in mechanical scratched assay…… 84
Figura 2 – Comparison of pro-oxidant and antioxidant variables among scratched fibroblastos in 24 and 72h cultures of non-exposed (C= control) and exposed to two barbatimão hydroalcoholic extract concentrations (B1 = 0.49 mg/mL; B2 = 0.99 mg/mL)……... 86
Figura 3 – Comparison of proinflammatory cytokines (TNFα, IL-6), apoptotic marker (CASP3, 8) and growth factors molecules (FGF-1, KGF-1) among scratched fibroblastos in 24 and 72h cultures of non-exposed (C= control) and exposed to two barbatimão hydroalcoholic extract concentrations (B1 = 0.49 mg/mL; B2= 0.99 mg/mL)……... 88
Figura 4 – General scheme of potential barbatimão causal mechanisms involving dermal fibroblast cells…… 91

LISTA DE ABREVIATURAS

8-OHdG	8 hidróxi- 2'-desoxiguanosina
ANVISA	Agência Nacional de Vigilância Sanitária
TCC A	*American cell line collection*
ATP	Adenosina trifosfato
CAT	Catalase
CCD	Cromatografia em camada delgada
CLAE	Cromatografia líquida de alta eficiência
DCF	Diclorofluoresceína
DMEM	Meio Dulbecco MEM
DMSO	Dimetilsulfóxido
DNA	Ácido desoxirribonucleico
DP	Desvio padrão
DPPH	2,2-difenil-1-picril-hidrazila
EC50	Concentração eficaz
EGCG	Epigalocatequina-galato
EGF	*Epidermal growth factor*
ELISA	Enzimaimunoensaio
EP	Erro padrão
EROs	Espécies reativas de oxigênio
FGF	*Fibroblast growth factor*
GPX	Glutationa peroxidase
HFF-1	*Human foreskin fibroblast cells*
IC50	Concentração inibitória
IFNγ	Interferon gama
IL-10	Interleucina 10
IL-1β	Interleucina 1β
IL-6	Interleucina 6
KGF	Keratinocyte growth factor
LPP	Lesão por Pressão
MCF-7	*Michigan Cancer Foundation-7*
MDA	Malondialdeído
MDA-MB-435	*Human breast carcinoma cell lines*
MMP-1	Proteína metaloproteinase de matriz 1
MMP-10	Proteína metaloproteinase de matriz 10
MTT	(3- (4,5-dimetiltiazol-2-il) -2,5-difeniltetrazólio brometo
NPUAP	National Pressure Ulcer Advisory Panel
OMS	Organização Mundial da Saúde
ON	Oxido nítrico
PBS	Tampão fosfato salino
PDFG	Fator de crescimento derivado de plaquetas
PI	Iodeto de propídio
PLGA	Poli-ácido-láctico-co-glicólico
RAW-264.7	Linhagem celular de macrófagos
RNA	Ácido ribonucleico
RPMI	*Meio Roswell Park Memorial Institute*
SOD	Superóxido dismutase
SUS	Sistema Único de Saúde

TBARS	Substâncias reativas do ácido tiobarbitúrico
TGFβ-1	*Transforming growth factor beta1*
TGF- α	*Transforming growth factor alfa*
TNF-α	*Tumor necrosis factor alpha*
UV	Ultra violeta
VEGF	*Vascular endothelial growth factor*

SUMÁRIO

1 INTRODUÇÃO..... 15
1.1 PELE..... 15
1.1.1 Fisiologia Geral da Pele..... 15
1.1.2 Estrutura histológica da pele..... 17
1.1.2.1 Epiderme..... 18
1.1.2.2 Derme..... 19
1.1.2.3 Hipoderme..... 19
1.1.3 Principais células da pele e suas funções..... 19
1.1.3.1 Queratinócitos..... 19
1.1.3.2 Fibroblastos..... 21
1.1.3.3 Células imunes..... 22
1.1.4 Lesões de pele..... 24
1.1.4.1 Avaliação do paciente com lesões..... 25
1.1.4.2 Fazes da cicatrização de uma lesão..... 29
1.1.5 Processo oxidativo e inflamatório nas lesões de pele..... 33
1.1.6 Lesões de pele e fitoterapia..... 37
1.2 BARBATIMÃO..... 39
1.2.1 Composição química potencialmente associada as propriedades funcionais.. 41
1.2.2 Evidências científicas sobre as propriedades funcionais do barbatimão..... 44
1.2.2.1 Ensaios não-clínicos de toxicologia..... 44
1.2.2.2 Ensaios não-clínicos: estudos in vitro..... 45
1.2.2.3 Ensaios não clínicos: estudos in vivo..... 46
1.2.2. 4 Ensaios pré-clínicos e clínicos..... 47
1.3 HIPÓTESE DE ESTUDO..... 48
2 OBJETIVOS..... 49
2.1 OBJETIVO GERAL..... 49
2 .2 OBJETIVOS ESPECÍFICOS..... 49
3 MATERIAIS E MÉTODOS..... 50
4 RESULTADOS..... 51
4.1 MANUSCRITO 1..... 52
4.2 ARTIGO..... 69

4.3 MANUSCRITO 2..... 79
5 DISCUSSÃO..... 96
6 CONSIDERACÕES FINAIS..... 104
REFERÊNCIAS BIBLIOGRÁFICAS..... 105
ANEXO 1- COMPROVANTE DE SUBMISSÃO MANUSCRITO 1..... 116
ANEXO 2- COMPROVANTE DE SUBMISSÃO MANUSCRITO 2..... 117

1 INTRODUÇÃO

1.1 PELE

O tegumento comum é o maior órgão do corpo humano, representando em torno de 15% de sua massa corporal. Um dos seus compartimentos é a pele que recobre a parte externa do corpo, e é constituída por duas camadas bem aderidas uma à outra: a epiderme (derivada da ectoderme), e a derme, mais profunda (derivada da mesoderme). Alguns autores ainda incluem a tela subcutânea, denominada antes como hipoderme, camada subcutânea ou panículo adiposo (SOCIEDADE BRASILEIRA DE DERMATOLOGIA, 2016). A tela subcutânea é considerada um compartimento a parte em relação à pele. Localizada abaixo da tela subcutânea, encontra-se a fáscia profunda, e logo após os ossos e músculos (GAMBA, PETRI e COSTA, 2016).

1.1.1 Fisiologia Geral da Pele

A pele tem como funções revestir, delimitar, proteger e interagir com o meio exterior. Além de limitar o conteúdo interno corporal, a pele possui múltiplas funções, como proteção contra a desidratação, captação de estímulos ambientais via receptores sensoriais de temperatura, pressão e tato, além de estar relacionada com à síntese de vitamina D, com a nutrição dos lactentes, e com a resposta imune. Assim, não se pode simplesmente considerá-la como barreira de separação do meio ambiente pois se trata de um sistema dinâmico, de elementos epiteliais, parenquimais, glandulares e neurovasculares, exercendo papel fundamental para a vida e saúde (BRUNNER e SUDDARTH, 2005; BARBOSA et al., 2011; MOORE et al., 2012).

A proteção corporal realizada pela pele (Figura 1) ocorre uma vez que esta possui aproximadamente 1mm de espessura, o que confere proteção contra invasões por microrganismos patogênicos. O estrato córneo que se localiza na epiderme funciona como uma barreira impermeável contra entrada de microorganismos, perda hídrica e também fatores externos. Apesar de algumas substâncias conseguirem penetrar na pele, encontram resistência ao tentarem se mover através dos canais do estrato córneo e da barreira lipídica. A camada basal, também denominada junção “derme epidérmica” possui funções importantes como regeneração, permeabilidade seletiva, barreira física entre as células e adesão ao epitélio e camadas superiores (MOORE et al., 2012).

As sensações captadas na pele ocorrem via presença de terminações nervosas localizadas na epiderme, as quais possibilitam que o corpo administre as condições ambientais que está sendo exposto. Os receptores nervosos fazem com que a pele sinta a temperatura, estímulos dolorosos, toque suave ou a pressão mais forte, pois cada terminação nervosa responde a um estimulo especifico (BARBOSA et al., 2011; MOORE et al., 2012).

O equilíbrio hídrico é modulado na epiderme através do seu estrato córneo, uma vez que o mesmo tem a capacidade de absorver água, impedindo por consequência a perda hídrica e de eletrólitos do meio interno para o ambiente externo. A pele não é em sua totalidade impermeável, pouca quantidade de água evapora permanentemente da camada externa cutânea em torno de 600 mL diários (JUNQUEIRA e CARNEIRO, 2013).

Em decorrência do metabolismo energético, moléculas obtidas a partir dos alimentos, principalmente glicose, em interação com o oxigênio geram energia corporal, por meio da produção de adenosina trifosfato (ATP) e calor. Em geral, há processos físicos significativos que envolvem a perda do calor corporal como a evaporação, irradiação, condução e convecção. Na evaporação ocorre perda do calor através da pele, que perde parte de sua umidade na forma de vapor para o meio. A perda por irradiação é a mais importante e ocorre em forma de raios infravermelhos. Portanto, o corpo humano emite e recebe este tipo de onda, sendo que quando o corpo está mais quente que os objetos em sua volta ele emite mais que recebe. A condução é a troca de calor direta com outros objetos, e a convecção é a remoção de calor através de corrente de ar sendo uma etapa que, após a condução, devido ao fato do ar quente ter a tendência de elevar-se. Este fenômeno evita que o ar quente fique em contato com a pele, o que prejudicaria a troca de calor (BRUNNER e SUDDARTH, 2005; JUNQUEIRA e CARNEIRO, 2013).

Geralmente a temperatura no interior do corpo se mantém em torno de 37º C, e a velocidade da diminuição ou aumento da temperatura depende principalmente da superfície cutânea, em função da modulação do fluxo sanguíneo. Em pessoas sem problemas circulatórios, na pele circulam em média 450 ml de sangue por minuto, que são controlados pelo sistema nervoso simpático. No caso, quando o fluxo sanguíneo aumenta a temperatura corporal eleva-se, e ao contrário, quando o fluxo sanguíneo diminui ocorre redução da temperatura corporal. Por esse motivo, em dias frios vasos sanguíneos se contraem reduzindo assim a perda de calor pelo corpo. Outro processo que resulta na perda de calor a fim de diminuir a temperatura corporal interna, é a sudorese. Em geral, ocorre uma perda liquida de até 1 ml de suor por hora em situações, como as induzidas por ambientes extremamente quentes. No caso o suor auxilia no resfriamento da temperatura corporal (AZULAY et al., 2013).

Figura 1 - Representação das funções da pele.

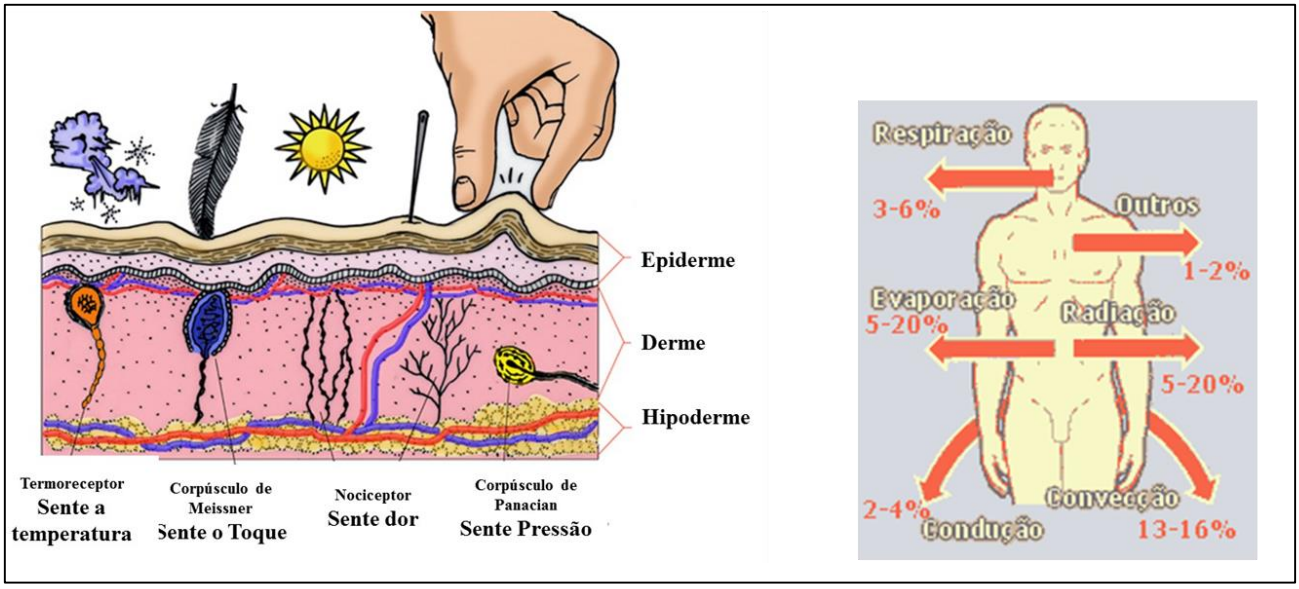

Fonte: Autora

1.1.2 Estrutura histológica da pele

Para se compreender as funções realizadas pela pele, é importante destacar que a mesma necessita possuir uma estrutura tecidual elástica e resistente, para poder desempenhar suas funções. Elasticidade e resistência são determinadas pelas suas duas camadas principais, epiderme e derme, em associação a hipoderme que é representada por uma terceira camada, a subcutânea que contem tecido adiposo (AMERICAN ACADEMY OF DERMATOLOGY, 2013) (Figura 2).

Figura 2 – Representação histológica das camadas da pele

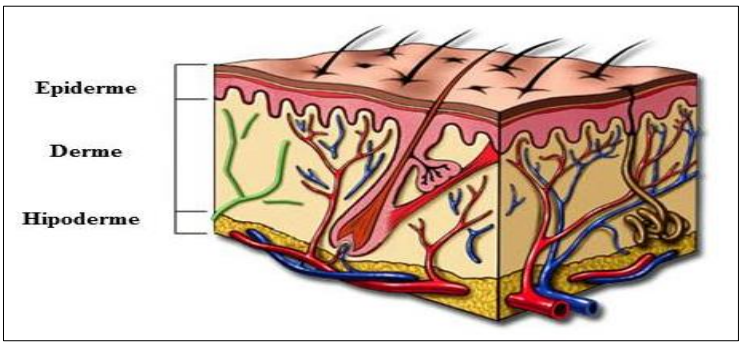

Fonte: Adaptado de American Academy of Dermatology (2013) (Disponível em: https://www.aad.org/public/kids/skin/the-layers-of-your-skin. Acesso em 12 de maio de 2017.

1.1.2.1 Epiderme

A epiderme é uma camada constituída por um epitélio estratificado pavimentoso queratinizado, caracterizada pela presença de quatro tipos de células (GAMBA, PETRI e COSTA, 2016). Esses quatro tipos de células incluem: os queratinócitos, responsáveis por sintetizar proteínas resistentes e impermeáveis, e que recobrem a parte externa da pele que está em contato com o meio ambiente; os melanócitos, que produzem melanina, que confere cor à pele, a fim de proteger este órgão de danos celulares e genômicos causados pela exposição a luz ultravioleta; e ainda um conjunto de células do sistema imune, em especial macrófagos, e células dendríticas denominadas células de Langerhans e também plasmócitos. Além dessas existem células relacionadas a função sensorial da pele, genericamente denominadas células de Merkel (KEDE e SABATOVICH, 2004; RAMOS - SILVA, e CASTRO, 2010).

As células da epiderme têm a propriedade de se renovar, via atividade mitótica da camada germinativa ou extrato basal, que fica em contato direto com a derme. Na medida que novas células vão sendo produzidas estas migram da camada mais profunda para a mais superficial. A associação da camada germinativa epitelial, que é rica em células-tronco epiteliais com a derme é feita via a junção dermo-epidérmica constituída pela membrana basal, que é uma camada acelular sintetizada pela camada germinativa. Na medida que os queratinócitos são produzidos e sofrem diferenciação celular, estas células acabam formando as camadas epidérmicas mais superficiais. (KEDE e SABATOVICH, 2004

A camada espinhosa, é a mais próxima da camada germinativa sendo constituída por cinco a dez camadas de células, que já sofreram modificações morfológicas e estão conectadas entre si e com as células da camada basal através de desmossomos. Estas junções celulares são responsáveis pela coesão das células desta camada, conferindo-as resistência a trações e pressões. A camada granulosa localiza-se acima da camada espinhosa e é composta por três a quatro camadas de queratinócitos achatados com citoplasma repleto de grânulos de querato-hialina e que se preparam para perder seu núcleo. (AZULAY et al., 2013).

A morte celular ocorre uma vez que, na medida que os queratinócitos se afastam da derme, o aporte nutricional de oxigênio diminui. A camada lúcida, é a camada que já é formada por células anucleadas e achatadas que formam uma faixa transparente entre a camada granulosa e a camada córnea. A camada córnea, representa a última camada da pele sendo composta somente por células mortas, que já estão totalmente queratinizadas empilhadas e compactadas, as quais são continuamente removidas e repostas. Assim, a principal função da

camada córnea e estabelecer uma barreira cutânea impermeável entre o corpo e o meio ambiente (SAMPAIO e RIVITTI, 2008; RAMOS-SILVA e CASTRO, 2010 ;AZULAY et al., 2013).

1.1.2.2 Derme

A derme, também denominada de camada papilar, é constituída por tecido conjuntivo, produzido pelos fibroblastos, e que também é rica em vasos sanguíneos, macrófagos, leucócitos e terminações nervosas. Ao contrário do tecido epitelial, no qual a matriz extracelular é bastante escassa, a derme possui uma matriz extracelular abundante formada por substância amorfa que produzem as papilas dérmicas as quais se unem a epiderme, causando resistência da pele e contenção do corpo. A matriz extracelular também é bastante rica em ácido hialurônico, fibras colágenas e elásticas, dispostas verticalmente que são sintetizadas pelos fibroblastos. A derme em contato com a epiderme tem uma aparência mais solta, por ser constituída pelo tecido conjuntivo frouxo. Porém, na região mais profunda sua matriz extracelular concentra maior volume de fibroblastos e moléculas constituintes da matriz extracelular, por ser constituída pelo tecido conjuntivo denso (SAMPAIO e RIVITTI, 2008; AZULAY et al., 2013).

1.1.2.3 Hipoderme

A hipoderme também é conhecida como tecido adiposo subcutâneo. Nessa camada, as principais células encontradas são os adipócitos. É uma camada quantitativamente variável entre indivíduos devido sua relação com o estado nutricional. Ou seja, é mais espessa em indivíduos obesos do que nos indivíduos de menor peso. Por ser a camada mais profunda da pele, situa-se abaixo da derme e acima da musculatura adjacente, contribuindo para a proteção contra pressões mecânicas, e também na função de isolamento térmico que evita grandes perdas de calor do interior do corpo para o ambiente. Ou vice-versa, entrada de muito calor do ambiente externo, para o interior do corpo. A integridade da pele também é influenciada pela hipoderme, uma vez que alterações nesta camada ou até mesmo na musculatura podem resultar no aparecimento de sulcos (KHAVKIN e ELLIS, 2013).

1.1.3 Principais células da pele e suas funções

1.1.3.1 Queratinócitos

É o principal tipo de célula encontrada nos epitélios estratificados em vários estágios de diferenciação, podendo cobrir tanto regiões internas, quanto externas. Os queratinócitos contam com filamentos de queratina em seu citoplasma celular que sofrem alterações químicas à medida que chegam as camadas mais superficiais (GREEN et al., 1982; JUNQUEIRA e CARNEIRO, 2013).

A queratina é um polipeptídeo que possui ligações dissulfeto resultando em maior força e resistência, formando uma colônia de células queratinizadas, sendo imprescindível na cito-estrutura e composição de anexos epidérmicos como cabelo e unhas. O avanço até o estágio final de diferenciação dos queratinócitos envolve mudanças em diversos processos metabólicos como o núcleo que passa de um estado genético ativo para uma inativação constante até que a célula se torne, finalmente, parte da camada queratinizada. Junto a esse processo ocorrem mudanças anatômicas como a redução de seu volume, o que acarreta em alterações na estrutura tridimensional da célula (BOTCHKAREV, 2017).

Abaixo a Figura 3 demonstra a localização dos queratinócitos nas camadas da pele e sua morfologia.

Figura 3 – Queratinócitos

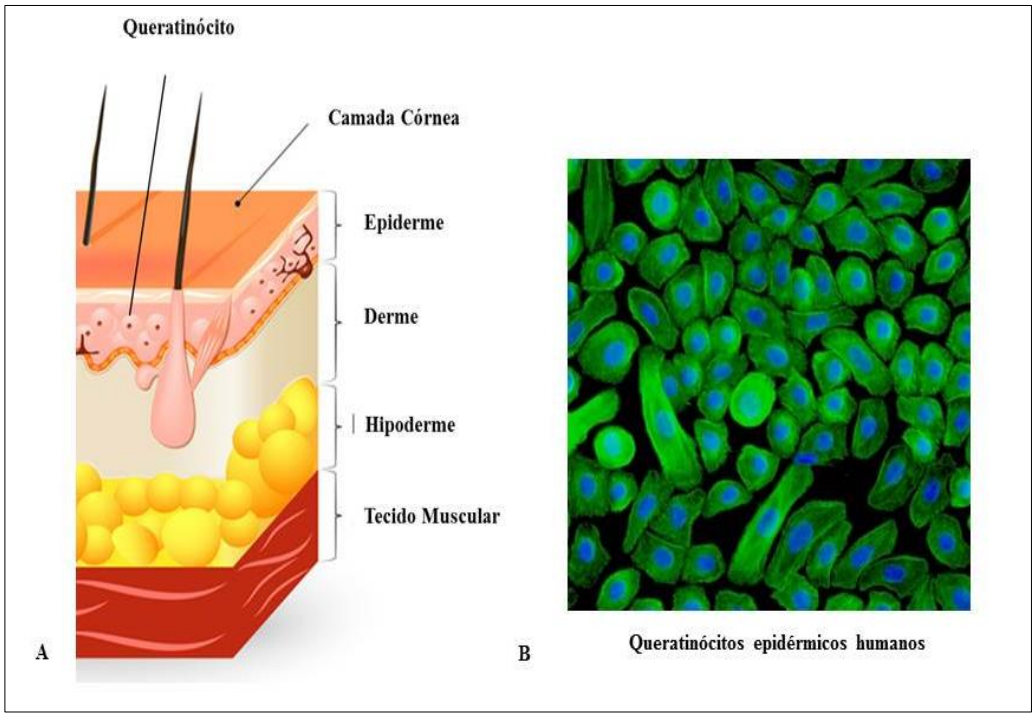

A- Camadas da pele, com destaque para os Queratinócitos.
B- Queratinócito Humano observado em microscópio de fluorescência
Fonte: Adaptado de Americam Academy of Dermatology (2013).

1.1.3.2 Fibroblastos

É a principal célula a compor a camada da derme, sendo responsável pela síntese de substâncias formadoras da matriz extracelular, tais como colágeno e elastina (ZHAO et al., 2017). Os fibroblastos (figura 4), são um componente fundamental da pele, além de produzir e manter a matriz extracelular se comunicam entre si e com outros tipos celulares realizando a regulação da fisiologia cutânea (SORREL et al., 2008). Os fibroblastos apresentam ainda papel fundamental na expressão de componentes da membrana basal, sugerindo que tais células produzem elastina e colágeno do tipo IV e VII, ou influenciam os queratinócitos na formação da membrana basal (GOLUBTSOVA et al., 2016).

Entre outras funções, o fibroblasto também pode ser capaz de sintetizar fatores de crescimento para a diferenciação e proliferação celular. Essa variedade de atividades reflete o estado metabólico desse tipo de célula que pode ser chamado de fibrócito quando estiver em estado quiescente (repouso), nesse estado a célula contém certas organelas celulares em menor quantidade. A divisão celular de fibroblastos em adultos geralmente só ocorre quando necessário, como na presença de uma lesão, por exemplo, onde é uma célula essencial na cicatrização ou regeneração. Na cicatrização o fibroblasto vai formar uma camada celular que não possui a mesma função e estrutura do tecido original, produzindo uma cicatriz. Na regeneração, o fibroblasto tem papel fundamental como produtor da derme que irá se reconstituir, junto com a diferenciação dos demais tecidos que foram lesados (CLARK et al., 2007).

Em um estudo desenvolvido por Lorenz e colaboradores 2008, constatou-se que os fibroblastos preenchem as principais camadas de células tronco mesenquimais, sendo capazes de expressar todos os antígenos de superfície de células tronco. Este estudo demonstrou ainda potencial de diferenciação em células dos tecidos: ósseo, cartilaginoso e adiposo. Além disso, as células fibroblásticas de células estaminais mesenquimais demonstraram um elevado potencial de proliferação, indicando que os fibroblastos dérmicos têm potencial para se diferenciar em multi linhagens que estão presentes na derme humana.

Alberts e coladoradores (2017) destacam que os fibroblastos também têm a capacidade de produzir imunomoduladores capazes de modular ou mesmo intensificar a resposta inflamatória, e possuem ainda, a capacidade de migrar para tecidos lesionados. Estas características fazem dos fibroblastos células de escolha para estudos biológicos da pele em cultura de células, já que elas são centrais na função da pele, sua regeneração ou cicatrização.

Figura 4 – Fibroblastos

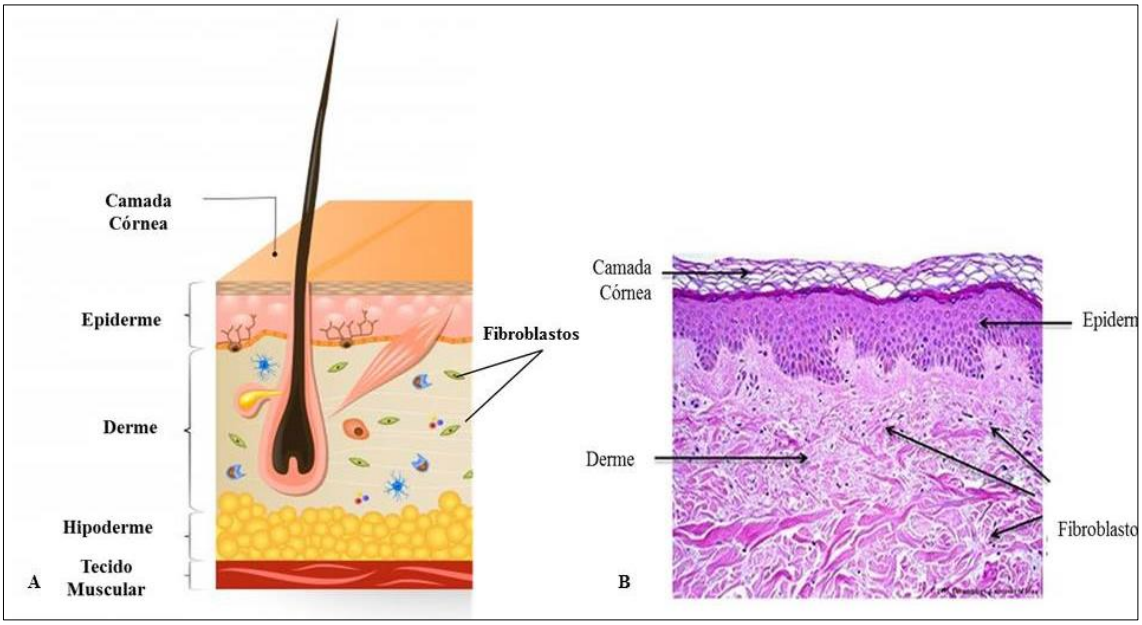

A- Esquema das camadas da pele, evidenciando a localização dos fibroblastos. B- Corte Histológico da pele.
Fonte: Adaptado de Americam Academy of Dermatology (2013).

1.1.3.3 Células Imunes

Além dos fibroblastos, existem células imunes que ficam localizadas permanentemente no tecido conjuntivo. Este é o caso dos macrófagos residentes, das células de Langerhans e dos plasmócitos (Figura 5). Os macrófagos presentes na pele se originam, assim como todos os outros macrófagos, de células-tronco presentes na medula óssea vermelha que formam inicialmente, células imaturas conhecidas como monócitos. Uma vez que estas células são produzidas, elas passam a circular na corrente sanguínea. Na presença de algum elemento pró-inflamatório elas se diferenciam em macrófagos que passam a atuar diretamente na resposta inflamatória. Entretanto, independente da ocorrência de inflamação, alguns macrófagos migram para o tecido conjuntivo tornando-se “macrófagos residentes”. Um macrófago residente, pode viver por longos períodos de tempo (inclusive anos). Além dos macrófagos, os plasmócitos são outro tipo de célula imune que pode ser encontrada no tecido conjuntivo. Os plasmócitos são células ovóides, com núcleos esféricos que se originam dos linfócitos B que circulam no sistema linfático. Geralmente eles estão presentes quando existem infecções bacterianas, penetração de elementos estranhos ao corpo ou em caso de inflamação crônica (JUNQUEIRA e CARNEIRO, 2013; YANEZ et al., 2017)

As células de Langerhans também se originam na medula óssea, e são conhecidas como células dendríticas encontradas em abundância na epiderme. Representam aproximadamente 6% de todas as células epidérmicas. Geralmente são encontradas no interior da camada espinhosa da epiderme. No seu interior, estas células contem grânulos (grânulos de Birbeck), que são considerados como seus marcadores. Além disto são multinucleadas. Em termos funcionais, as células de Langerhans participam de reações imunes, estando envolvidas na imunovigilância cutânea. A principal função dessas células é apresentação de antígenos aos linfócitos T. Muitos autores consideram as células de Langerhans como grandes macrófagos (YANEZ et al., 2017).

Figura 5 – Visão esquemática dos diferentes tipos de células que povoam a pele.

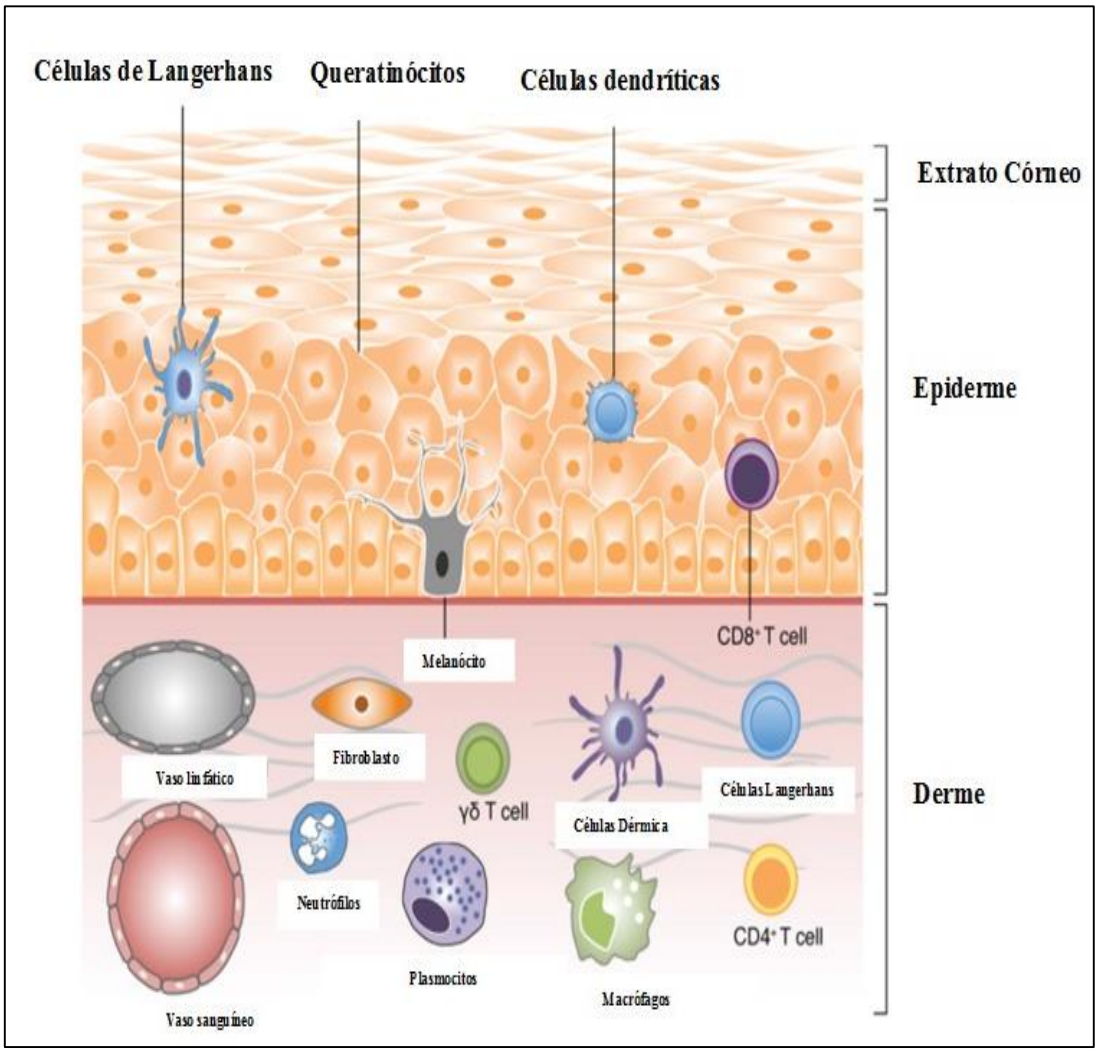

Fonte: Adaptado de Chong et al. (2013)

1.1.4 Lesões de pele

A evolução histórica no cuidado e tratamento de lesões tegumentares reporta-se da antiguidade, onde interferências empíricas decorrentes de aspectos socioculturais eram determinantes, e, portanto, já havia a preocupação em realizar procedimentos específicos, com intenção de impedir agravos à cicatrização das lesões dos indivíduos acometidos .(PIERO, 2014)

Com o passar dos anos, o cuidado com as lesões passou do empírico ao científico, promovendonovos conhecimentos, no sentido de fundamentar conceitos teóricos e práticos para métodos diagnósticos, terapêuticos, incluindo criação de novas tecnologias e produtos para prevenção e tratamento das lesões (PIERO,2014).

Lesão por pressão(LPP) é um dano localizado na pele e/ou tecidos moles subjacentes, geralmente sobre uma proeminência óssea ou relacionada ao uso de dispositivo médico ou a outro artefato. A lesão pode se apresentar em pele íntegra ou como úlcera aberta e pode ser dolorosa. A lesão ocorre como resultado da pressão intensa e/ou prolongada em combinação com o cisalhamento. A tolerância do tecido mole à pressão e ao cisalhamento pode também ser afetada pelo microclima, nutrição, perfusão, comorbidades e pela sua condição. Os riscos aumentam quando somado aos fatores predisponentes intrínsecos da pessoa (NPUAP, 2016).

Ainda de acordo com a mesma fonte, as lesões por pressão são consideradas um problema grave de saúde, especialmente em pessoas idosas, pacientes com doenças crônico-degenerativas, mobilidade física prejudicada, entre outras, o que torna indispensável à continuidade de investigação sobre como a assistência e acompanhamento desses tipos de lesões estão sendo conduzidos pelos profissionais da saúde

No Brasil, as lesões de pele acometem a população de forma geral, independente de sexo, idade ou raça. Em razão do alto índice de pessoas que apresentam alterações na integridade cutânea, caracteriza-se em um sério problema de saúde pública. Porém, devido à falta de registro desses atendimentos, existe escassez de dados estatísticos que possam caracterizar de forma mais clara a epidemiologia destas lesões.

Pessoas acometidas por esta enfermidade, têm seu estilo de vida alterado devido à dor, dificuldade de mobilidade, baixa autoestima e diminuição da capacidade para o trabalho, principalmente quando a lesão está localizada em membros inferiores .(EVANGELISTA et al., 2012).

Vale ressaltar que as LPP, caracterizam um alto índice dentre as lesões acometidas pelos indivíduos, e consequentemente dificuldade e retardo da sua cicatrização, levando em conta os fatores que os predispõe.

Segundo dados da Norte Americana NPUAP (do inglês, *National Pressure Ulcer Advisory Panel*) de 2016, a prevalência de LPP em hospitais é de 15% e a incidência é de 7%. No Reino Unido, casos novos de LPP acometem entre 4% a 10% dos pacientes admitidos em hospital.

No Brasil, embora existam poucos trabalhos sobre incidência e prevalência de LPP, um estudo realizado em um hospital geral universitário evidenciou uma incidência de 39,81% (CUDDIGAN et al., 2009). Matos e colaboradores (2010), avaliaram a incidência de LPP no período de 13 de abril a 13 de junho de 2007, em 27 pacientes, internados no Centro de terapia intensiva (CTI-A) de um Hospital Público do Distrito Federal que não apresentavam nenhuma LPP no momento de sua admissão. Destes, 10 desenvolveram LPP durante o período de avaliação, perfazendo uma incidência de 37,03%

De Freitas e colaboradores (2011), realizaram estudo retrospectivo, em uma instituição pública para idosos de longa permanência, localizada em Fortaleza, Ceará. Dos 300 prontuários de idosos no período de 2006 a 2009 analisados, a média da prevalência de LPP no período foi de 18,8%, com variação de 11,1% a 23,2%. No cenário internacional a prevalência de LPP varia de 5,0 a 15%, e a incidência de 1,9 a 7%. Estudos nacionais revelam prevalência de LPP de 11,1 a 23,2%, e incidência de 22,5 a 66,6% (ANDRADE et al., 2016).

Desde 2008, o *Medicare* (sistema de seguros de saúde gerido pelo EUA) não faz o pagamento de despesas relacionadas com LPP adquiridas em hospitais. A explicação vem do fato de a *Wound, Ostomy and Continence Nurses Society* (WOCN) considerar que a maioria das LPP são evitáveis através da implementação de medidas preventivas, e se mesmo após a implementação dessas medidas a LPP ocorrer, pode-se dizer que essa foi inevitável e não aconteceu por negligência dos cuidados, e sim pela sua multicausalidade. O Medicare considera que LPP inevitáveis tem uma baixa incidência. Os custos anuais de tratamento das LPP no Sistema de Saúde dos EUA, são estimados em 11 bilhões de dólares (ROMANELLI, et al, 2018).

1.1.4.1 Avaliação do paciente com lesões

Na presença de lesões, a diretriz mais efetiva é aquela que parte do pressuposto que o paciente deva ser avaliado multidisciplinarmente pela equipe de saúde, integrando cuidados

absolutos até sua total recuperação. Para tanto, se faz necessário o estabelecimento de um plano de metas para seu tratamento a curto, médio e longo prazo (SOLDEVILLA et al., 2007).

De acordo com o Manual de Avaliação e Tratamento de Lesões do Hospital das Clínicas de Porto Alegre, desenvolvido por Santos e colaboradores (2012), diversos aspectos do paciente são relevantes e precisam ser avaliados quando se faz necessário o manejo de uma dada lesão:

Avaliação da saúde geral: nesta avaliação deve ser inicialmente levantada a história clínica do paciente, sua doença de base, ser observado problemas pregressos de múltiplas origens, que devem ser detectados por todos os profissionais da equipe, coletados através de entrevistas e provas exploratórias complementares, incluindo a clínica laboratorial.

Avaliação da capacidade funcional: capacidade funcional se nomeia como a disposição do ser humano em realizar atividades cotidianas, ser independente e seu desempenho no dia-a-dia. Esta capacidade também precisa ser avaliada no paciente acometido por uma lesão;

Avaliação mental: consiste na avaliação das funções cognitivas, afetivas, intelectuais e de orientação do indivíduo, geralmente avaliadas através de instrumentos (escalas) previamente validados para a Língua Portuguesa.

Avaliação social: outro aspecto importante é a avaliação do perfil socioeconômico cultural, e das relações interpessoais e sociais da pessoa acometida por uma determinada lesão;

Qualidade de vida: atualmente, este é um conceito importante ao qual se refere à consciência que o indivíduo tem sobre sua saúde/doença, e as consequências de suas enfermidades. Por ter grande impacto nas condições de um paciente, a Organização mundial de Saúde (OMS) define qualidade de vida como: “A percepção pessoal de um indivíduo, de sua situação na vida dentro do contexto cultural e dos valores em que vive e reação aos seus objetivos, expectativas e valores e interesses; afirmando que a qualidade de vida não é igual ao estado de saúde, estilo de vida, satisfação com a vida, estado mental, porém é um conceito multidimensional que deve levar em conta a percepção do indivíduo destes e de outros conceitos de vida.”

Avaliação Nutricional: no processo de regeneração ou cicatrização de lesões de pele o estado nutricional do paciente é um aspecto extremamente importante (Figura 6). Frequentemente o estado nutricional se encontra alterado em pacientes com lesões crônicas, e precisa ser manejado para controlar prováveis carências, que podem contribuir para o atraso ou mesmo o impedimento da cicatrização de uma lesão. Incluem nesta avaliação indivíduos com excesso de volumes de líquidos, causados na maioria das vezes em pacientes internados nas Unidades de Terapia Intensiva, vítimas de traumas crâneo encefálicos, necessitando de grandes volumes de líquidos para manter a perfusão cerebral e tecidual, resultando em hiper-hidratação.

Como consequência, este fator contribui para o aumento do atrito no leito, predisponentes a desencadear uma LPP.

Figura 6 - Aspecto do índividuo desnutrido (A) e com anasarca (B).

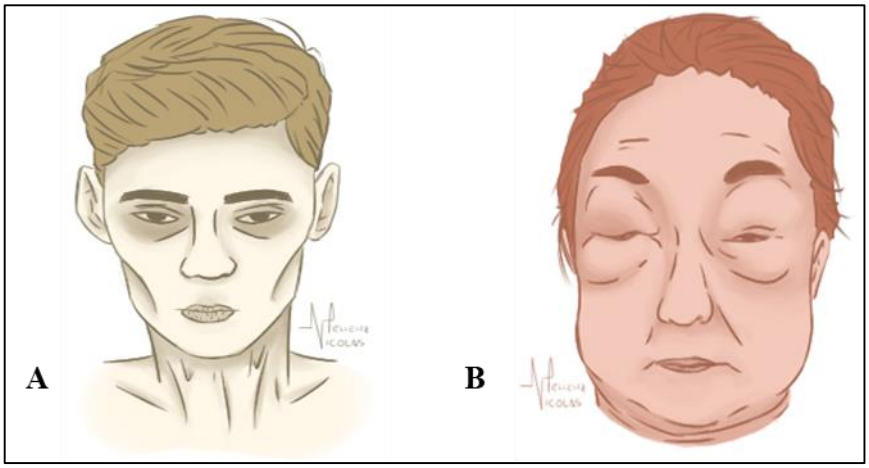

Fonte: A autora (Arte Nicolas Pellenz)

Avaliação Psicossocial: principalmente em casos de lesões crônicas, a avaliação e o acompanhamento psicossocial são estratégias relevante já que aspectos sociais, psíquicos, afetivos, entre outros incidem sobre a fisiologia do paciente, e por conseguinte na resposta mais efetiva relacionada a cicatrização da lesão.

Uma vez que as lesões cutâneas podem apresentar variações na sua estrutura, critérios desenvolvidos pelo NPUAP, em 2016, foram estabelecidos a fim de identificar e caracterizar os principais tipos e estadiamentos das lesões , abaixo uma síntese :

Lesão por Pressão Estágio 1: Pele íntegra com área localizada de eritema que não embranquece e que pode parecer diferente em pele de cor escura. Presença de eritema que embranquece ou mudanças na sensibilidade, temperatura ou consistência (endurecimento) podem preceder as mudanças visuais. Mudanças na cor não incluem descoloração púrpura ou castanha; essas podem indicar dano tissular profundo.

Lesão por Pressão Estágio 2: Perda da pele em sua espessura parcial com exposição da derme. O leito da lesão é viável, de coloração rosa ou vermelha, úmido e pode também apresentar-se como uma bolha intacta (preenchida com exsudato seroso) ou rompida. O tecido adiposo e tecidos profundos não são visíveis. Tecido de granulação, esfacelo e escara não estão presentes. Essas lesões geralmente resultam de microclima inadequado e cisalhamento da pele na região da pélvis e no calcâneo. Esse estágio não deve ser usado para descrever as lesões de pele

associadas à umidade, incluindo a dermatite associada à incontinência (DAI), a dermatite intertriginosa, a lesão de pele associada a adesivos médicos ou as lesões traumáticas (lesões por fricção, queimaduras, abrasões).

Lesão por Pressão Estágio 3: Perda da pele em sua espessura total na qual a gordura é visível e, frequentemente, tecido de granulação e epíbole (lesão com bordas enroladas) estão presentes. Esfacelo e /ou escara pode estar visível. A profundidade do dano tissular varia conforme a localização anatômica; áreas com adiposidade significativa podem desenvolver lesões profundas. Podem ocorrer descolamento e túneis. Não há exposição de fáscia, músculo, tendão, ligamento, cartilagem e/ou osso. Quando o esfacelo ou escara prejudica a identificação da extensão da perda tissular, deve-se classificá-la como Lesão por Pressão Não Classificável.

Lesão por pressão Estágio 4: Perda da pele em sua espessura total e perda tissular com exposição ou palpação direta da fáscia, músculo, tendão, ligamento, cartilagem ou osso. Esfacelo e /ou escara pode estar visível. Epíbole, descolamento e/ou túneis ocorrem frequentemente. A profundidade varia conforme a localização anatômica. Quando o esfacelo ou escara prejudica a identificação da extensão da perda tissular, deve-se classificá-la como Lesão por Pressão Não Classificável.

Lesão por Pressão Não Classificável: Perda da pele em sua espessura total e perda tissular na qual a extensão do dano não pode ser confirmada porque está encoberta pelo esfacelo ou escara. Ao ser removido (esfacelo ou escara), Lesão por Pressão em Estágio 3 ou Estágio 4 ficará aparente. Escara estável (isto é, seca, aderente, sem eritema ou flutuação) em membro isquêmico ou no calcâneo não deve ser removida.

Lesão por Pressão Tissular Profunda: Pele intacta ou não, com área localizada e persistente de descoloração vermelha escura, marrom ou púrpura que não embranquece ou separação epidérmica que mostra lesão com leito escurecido ou bolha com exsudato sanguinolento. Dor e mudança na temperatura frequentemente precedem as alterações de coloração da pele. A descoloração pode apresentar-se diferente em pessoas com pele de tonalidade mais escura. Essa lesão resulta de pressão intensa e/ou prolongada e de cisalhamento na interface osso-músculo. A lesão pode evoluir rapidamente e revelar a extensão atual da lesão tissular ou resolver sem perda tissular. Quando tecido necrótico, tecido subcutâneo, tecido de granulação, fáscia, músculo ou outras estruturas subjacentes estão visíveis, isso indica lesão por pressão com perda total de tecido (Lesão por Pressão Não Classificável ou Estágio 3 ou Estágio 4). Não se deve utilizar a categoria Lesão por Pressão Tissular Profunda (LPTP) para descrever condições vasculares, traumáticas, neuropáticas ou dermatológicas.

Lesão por Pressão Relacionada a Dispositivo Médico: Essa terminologia descreve a etiologia da lesão. A Lesão por Pressão Relacionada a Dispositivo Médico resulta do uso de dispositivos criados e aplicados para fins diagnósticos e terapêuticos. A lesão por pressão resultante geralmente apresenta o padrão ou forma do dispositivo. Essa lesão deve ser categorizada usando o sistema de classificação de lesões por pressão.

Lesão por Pressão em Membranas Mucosas:A lesão por pressão em membranas mucosas é encontrada quando há histórico de uso de dispositivos médicos no local do dano. Devido à anatomia do tecido, essas lesões não podem ser categorizadas.

1.1.4.2 Fases da cicatrização de uma lesão epitelial

Conforme Santos et al., (2002), a cicatrização é um processo que ocorre para garantir a reparação e o fechamento de uma área lesada. É um fenômeno complexo que envolve a inflamação, a proliferação celular finalizando com a reparação tecidual em um estágio de remodelação. A inflamação depende de inúmeros mediadores químicos, como leucócitos polimorfonucleares, macrófagos e linfócitos que são responsáveis pela fagocitose das bactérias. O macrófago é a célula mais importante desse evento, além de fagocitar bactérias, direciona o desenvolvimento do tecido de granulação. Logo após uma lesão, observa-se alta atividade fagocitária.

A restauração epitelial é definida como o fechamento da lesão, o qual é realizado pela combinação de dois mecanismos: a migração dos queratinócitos e pela contração dos miofibroblastos em torno da lesão, que exerce uma força centrípeta que move as bordas da lesão para mais perto de si, promovendo o seu fechamento (SANTOS et al., 2002; BLANES e FERREIRA, 2014).

Doenças e lesões podem levar a perda da integridade da pele e, consequentemente, desequilíbrio fisiológico no tecido afetado (Figura 7). A lesão tecidual que afeta o tecido conjuntivo da derme, ou seja, que ultrapassa a camada queratinizada, vem a liberar sangue no tecido devido a rompimento de vasos sanguíneos. Os processos que se dão a partir desse ponto incluem a coagulação sanguínea, com agregação plaquetária e migração de células de defesa ao local, como macrófagos e neutrófilos. As primeiras a aparecer no ferimento são as fibrinas que auxiliam as plaquetas na formação do coágulo, possibilitando a migração de células e os estímulos a fatores de crescimento, imprescindíveis para incitar a formação de um novo tecido. (CLARK et al., 2007; BLANES e FERREIRA, 2014).

Uma condição que pode interromper a progressão da cicatrização da lesão é a infecção por microorganismos, que formam uma estrutura complexa denominada biofilme. A formação de biofilme – produzido por microorganismos oportunistas – é impermeável a células fagocíticas, nesse caso, as células da região afetada liberam proteases e espécies reativas de oxigênio (EROS), a fim de combater a colônia em formação. Esses fatores também afetam negativamente as células locais, o que pode contribuir para uma cicatrização mais lenta ou ainda, formação de lesões (CLARK et al, 2007).

Figura 7 – Representação dos processos em uma lesão (injury): ativação de plaquetas (platelet), inflamação (inflammation), proliferação (proliferation), revascularização (revascularization), remodelamento e regeneração (remodelling, regeneration), até a restauração do tecido (normal tissue). A legenda abaixo indica, respectivamente: célula epitelial, linfócito T, linfócito B, plaquetas, fibroblasto, miofibroblasto, eosinófilo, macrófago, neutrófilo e vaso sanguíneo.

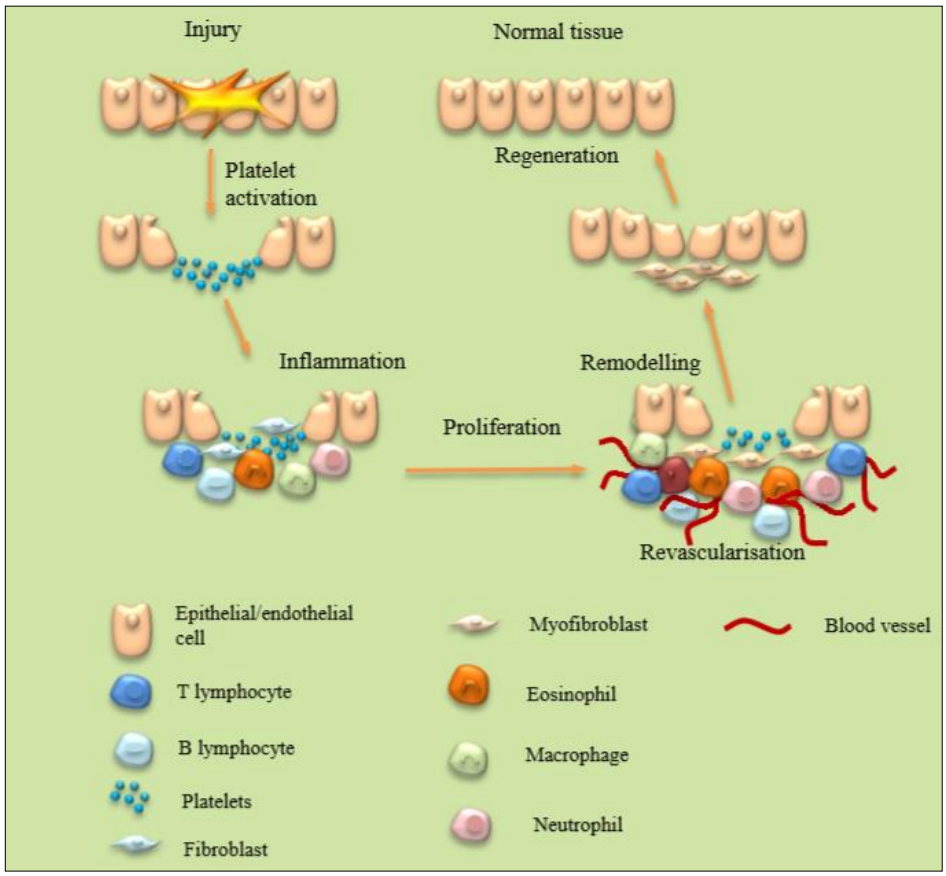

Fonte: Adaptada de Vidmar et al. (2017).

Muitos autores consideram que a cicatrização de lesões apresenta três fases definidas e integradas que são sintetizadas a seguir (TAZIMA et al., 2008; AZULAY et al., 2013; BLANES e FERREIRA, 2014) (Figura 8):

Fase inflamatória: período onde ocorre o extravasamento sanguíneo na região lesada, promovendo a presença de células com potencial imune ao mesmo tempo em que restaura a homeostasia, cria barreiras primárias contra micro-organismos (tampão de plaquetas e fibrina), além de organizar a matriz para a posterior migração celular, onde há citocinas e fatores de crescimento necessários as fases seguintes do processo de cicatrização. A partir de 48 horas após o início da lesão, intensifica-se a migração de monócitos de vasos sanguíneos vizinhos, que também se infiltram na área lesionada e são diferenciados em macrófagos. Assim, além dos macrófagos residentes nos tecidos, a principal população de macrófagos na lesão é recrutada do sangue em resposta à sinalização de agentes quimiotáticos específicos para monócitos, como os produtos de degradação da matriz extracelular (colágeno, fibronectina e trombina), o TGF-β, a rote na uimiot tica de monócitos um (MCP-1) e a proteína inflamatória dos macrófagos um (MIP-1). Os macrófagos são considerados como as células reguladoras mais importantes da fase inflamatória. Realizam o desbridamento da lesão, através da lise e da fagocitose de detritos e de células apoptóticas (como os neutrófilos), assim como liberam citocinas pró-inflamatórias e EROs, para eliminar patógenos invasores. Além disso, estas células também são responsáveis pela liberação de vários fatores de crescimento (como PDGF, TGF-α, TGF-β, fator de crescimento de fibroblasto (F*ibroblast growth fator*- FGF) e fator de crescimento do endotélio vascular (*Vascular Endothelial Growth Factor* - VEGF)), os quais são necessários para o desencadeamento e propagação de novos tecidos na área lesionada, promovendo a migração e a proliferação de fibroblastos e estimulando a angiogênese. Dessa forma, os macrófagos são essenciais na transição entre a fase inflamatória e a fase proliferativa da cicatrização (LAUREANO; RODRIGUES, 2011; STUNOVA; VISTEJNOVA, 2018). Enquanto a presença de neutrófilos na lesão é restrita ao estágio inicial da resposta de reparo, os macrófagos persistem durante os estágios subsequentes, contribuindo para a resolução da lesão (LUCAS et al., 2010).

Fase proliferativa: são estágios que se iniciam horas após a lesão e têm como função restaurar o tecido promovendo sua reepitelização. Na pele, queratinócitos são estimulados a se dividerem pelos fatores de crescimento liberados pelas plaquetas (*Epidermal Factor Growth – EGF –* e *Transforming Growth Factor – TGF-α*) iniciando a estimulação mitogênica no local. A proliferação dos queratinócitos tem como objetivo reparar o tecido lesado, que nesta fase é denominado tecido granular devido à presença de novos vasos sanguíneos em formação. A angiogênese a partir de vasos sanguíneos pré-existentes vem acompanhada de um aumento na permeabilidade vascular, que permite a ocorrência de um extravasamento de proteínas que são necessárias no processo de cicatrização, na região que foi lesada. Envolve a ativação das células

endoteliais, que secretam enzimas proteolíticas para dissolverem a membrana basal do vaso sanguíneo e, assim, tais células escapam do vaso, proliferam e migram para o local da lesão, ocorrendo a formação da estrutura tubular dos novos vasos e a reconstrução da membrana basal, para o restabelecimento do fluxo sanguíneo da área lesionada. Os fatores de crescimento são fundamentais para o desenvolvimento deste processo, com destaque para o VEGF e o fator de crescimento de fibroblastos dois (FGF-2). A neovascularização é essencial para a cicatrização de lesões, pois acompanha o estágio de fibroplasia, permitindo a síntese do tecido de granulação através do adequado suprimento local de oxigênio, nutrientes e do recrutamento de células imunocompetentes (LANDÉN; LI; STAHLE, 2016; LAUREANO; RODRIGUES, 2011).

Fase de remodelagem ou maturação: a finalidade da cicatrização é restaurar as funções do tecido original. Nessa etapa ocorre maturação de componentes e reestruturação da matriz extracelular para que o tecido formado se torne definitivo. Para que este processo seja bem sucedido deve ocorrer depósito de colágeno, migração e/ou apoptose de células.

Figura 8: Processos que ocorrem após a lesão tecidual

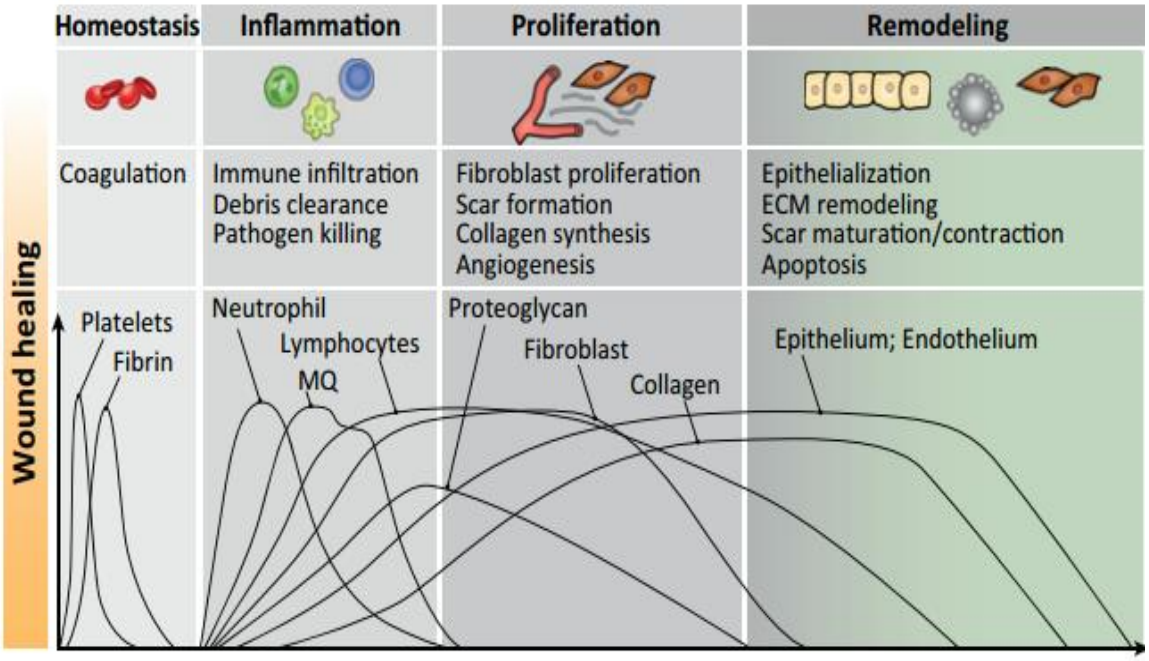

Fonte: Adaptada de Tazima et al. (2008).

É importante salientar que o recobrimento da lesão fica a cargo dos queratinócitos que começam a proliferar a partir do tecido saudável que fica nas margens da lesão. Este processo de recobrimento da lesão começa a ocorrer desde o início da fase inflamatória principalmente

pela expressão e atividade da molécula *Keratinocyte Growth Factor* (*KGF*) (TAZIMA et al., 2008).

Conforme as características da lesão o fechamento da mesma pode ocorrer por três diferentes vias. A primeira via é denominada de “primeira intenção”, que ocorre quando não há grande perda de tecido. Este tipo de lesão permite a aproximação das bordas do tecido rompido que são unidas através de suturas. A segunda via, também denominada de “segunda intenção” ocorre quando a lesão envolve grandes perdas teciduais e as extremidades da pele ficam distantes. Neste caso é necessária a formação de tecido de granulação, que inicialmente irá fazer o preenchimento da cavidade. Este processo leva a uma contração do tecido formado que, por sua vez induz a reepitelização da lesão; Na cicatrização por “terceira intenção”, a lesão geralmente é grande e necessita ser deixada aberta por um tempo, devido a presença de um processo infeccioso local. Assim, o processo infeccioso terá que ser primeiramente debelado para que a lesão seja posteriormente suturada (BLANES, 2004; BLANES e FERREIRA, 2014).

Apesar da cicatrização ser um processo sistêmico com etapas definidas, muitos fatores intervenientes podem atuar dificultando este processo. Entre estes, Blanes e colaboradores (2004) destacam: (1) a idade avançada - com o envelhecimento a função celular e a capacidade de regeneração tendem a diminuir; (2) estado nutricional – consumo de alimentos com minerais, vitaminais e compostos benéficos ao organismo, além de água, facilitam a cicatrização; (3) alterações vasculares bem como o tabagismo que podem levam a má oxigenação e nutrição dos tecidos podendo desencadear processos isquêmicos e até morte celular; (4) o uso de medicamentos como corticoides quimioterápicos e radioterapia também interferem diretamente no processo de proliferação celular; (5) ainda, infecção e fatores mecânicos como pressão, fricção e cisalhamento também podem contribuir para o rompimento da integridade tissular.

1.1.5 Processo oxidativo e inflamatório nas lesões de pele

A cicatrização de lesões é considerada um processo de restauração da homeostase da pele, dinâmico e altamente coordenado. Como foi anteriormente comentado, este processo pode ser dividido em três fases sobrepostas, inflamação, formação de tecido e maturação, que ocorrem, respectivamente, aproximadamente 0-5, 5-10 e 10-60 dias após o insulto (MINUTTI et al., 2016).

O estágio inflamatório inicia-se imediatamente após a lesão ou injúria ser estabelecida, sendo fundamental na promoção do recrutamento dos fatores necessários para que a lesão seja reparada, por meio da formação inicial de uma matriz temporária da lesão. Já a formação

tecidual, que representa a segunda etapa do processo, auxilia na estabilização das estruturas vasculares e na indução da diferenciação dos fibroblastos em um estado contrátil ativado que identifica os mesmos como miofibroblastos. Por fim, a maturação envolve a terceira e última etapa que promove o fechamento da lesão e a regeneração completa do tecido (MARTIN, 1997).

Segundo a revisão de Yanez et al (2017) sobre o tema, apesar de existirem células de Langerhans e macrófagos na pele, o papel das primeiras no reparo tecidual ainda não foi bem elucidado. Por outro lado, a função dos macrófagos durante o reparo da lesão já está bem caracterizada, tendo sido postulada a partir do trabalho de Leibovich e Ross (1975). Esses pesquisadores, realizaram experimentos em que os macrófagos foram eliminados localmente de lesões na pele de cobaia. Assim, descobriram que os macrófagos têm um papel critico no desbridamento e na promoção da proliferação dos fibroblastos.

Evidências também mostraram que neutrófilos são recrutados para o ambiente da lesão. Entretanto, um estudo em que foi induzido o esgotamento dos neutrófilos em camundongos, não alterou o processo de cicatrização dérmica nem a deposição de colágeno local (DOVI et al, 2003). Portanto, concluiu-se que estas células não são fundamentais para a cicatrização.

Outros estudos também sugeriram que o papel dos macrófagos durante o reparo da lesão vai além da depuração das mesmas e indução da proliferação tecidual, já que os macrófagos estão presentes durante todas as fases de reparo da lesão, e eles superam em número todas as demais células imunes presentes no local. Para determinar a relevância dos macrófagos durante o reparo da pele, Lucas et al., (2010), utilizaram a ablação das células receptoras da toxina da difteria o que empobrece temporariamente a quantidade de macrófagos dérmicos. Os autores também esgotaram por completo os macrófagos peritoneais.

Durante a fase inflamatória, o esgotamento dos macrófagos levou a um atraso na resposta do reparo, diminuição da taxa de proliferação do tecido granular, redução na vascularização, diminuição na contração da lesão, diminuição na diferenciação dos miofibroblastos e diminuição na expressão do fator de crescimento transformante (TFGβ1) e do fator de crescimento endotelial vascular a (VEGF-A). Já, o esgotamento dos macrófagos no segundo estágio da cicatrização resultou em uma menor taxa de fechamento da lesão, atraso na maturação do tecido de granulação, ocorrência de hemorragia, que pareceu ser causada por lesões nas células endoteliais. Também ocorreu dificuldade para que o processo de cicatrização evoluísse para a próxima fase (GOREN et al., 2009).

Entretanto, o esgotamento de macrófagos no estágio tardio da maturação da lesão não apresentou efeito sobre o reparo das mesmas. Outros estudos também descreveram achados

similares. Por exemplo, uma investigação que realizou ablação local dos macrófagos da pele observou a ocorrência de um atraso na reepitelização, comprometimento da angiogênese, diminuição da formação do tecido de granulação e na deposição de colágeno. Além disto, foi observado níveis alterados de citocinas proinflamatórias como é o caso do fator de necrose tumoral alfa (TNFα) (GOREN et al., 2009).

As diferentes funções dos macrófagos na cicatrização de uma lesão cutânea são refletidas através da análise do amplo perfil de expressão gênica e ativação de genes ao longo do processo de reparo tecidual. Em termos fisiológicos, durante a fase inicial inflamatória, começa com o recrutamento dos neutrófilos e monócitos do sangue, que eventualmente se diferenciam em macrófagos proinflamatórios do tipo M1 em respostas a fatores microambientais que sinalizam a ocorrência de uma dada lesão como é o caso do CCR2+ e do Ly6C (ambos receptores de quimiocinas para macrófagos) e também das citocinas proinflamatórias interleucinas (IL)- IL-1B, IL-6 e TNFα. Outros reguladores da inflamação com oxido nítrico induzível (iNOS0 arginase (Arg)-1 e VEGF-A) também são expressos pelos macrófagos proinflamatórios (WILLENBORG e EMING, 2014).

Essas citocinas e fatores de crescimento se propagam sob a forma de uma cascata inflamatória e recrutam outras células se for nescessário a fim de coordenar o reparo. Este processo desencadeado pelos macrófagos auxilia na ativação da cascata de coagulação, no qual as plaquetas promovem vasoconstrição local a fim de evitar perda excessiva de sangue. Como resultado, se forma no local um coágulo que cobre os tecidos expostos e que contém moléculas de fibrinas formando uma espécie de estrutura parecida com um andaime de uma construção. Como existe tecido lesado, ocorre a liberação de espécies reativas (EROs) a partir de células necróticas, com o objetivo de auxiliar na eliminação de patógenos invasores (Figura 9) (ZHU et al., 2016).

Além da ação dos macrófagos nos processos anteriormente descritos, estas células proinflamatórias são capazes de temporiamente inibir os fibroblastos e induzir os mesmos a produzirem a proteína metaloproteinase de matriz MMP-1, que auxilia na degradação da matriz extracelular do tecido lesado. Os macrófagos também secretaram proteases a base de serina e elastases que auxiliam na degradação da matriz extracelular (ZHU et al., 2016).

No segundo estágio da fase de cicatrização de lesão os macrófagos ativados são do tipo antiinflamatórios M2 que promovem, principalmente a expressão da citocina IL-10 e a super regulação de receptores de eliminação como é o caso do CD206 e CD163, que são importantes para a remodelação tecidual. Além disto, os neutrófilos recrutados para o local da lesão estimulam a secreção de TFGβ1 por macrófagos, visto que esta é uma molécula essencial para

a diferenciação dos fibroblastos e para a contração da lesão. Esta molécula também diminui a resposta inflamatória inicial desencadeada pelos macrófagos M1 (PETERS et al., 2005). Além disto, os macrófagos acabam por fagocitar neutrófilos apoptóticos a fim de impedir a liberação de subprodutos tóxicos para a matriz extracelular e, deste modo diminuir a intensidade da resposta inflamatória local (SINDRILARU et al., 2009).

Figura 9: Quando a pele sofre uma injúria, as quimiocinas de ativação, induzem a ativação de macrófagos, esse por sua vez, liberam EROs e citocinas proinflamatórias, que ativam macrófagos da rota M1, que sintetizam mais marcadores pro-inflamação e degradam o tecido, em seguida são acionados os macrófagos da rota M2, responsáveis pela síntese de citocinas anti-inflamatórias e pela reconstrução tecidual.

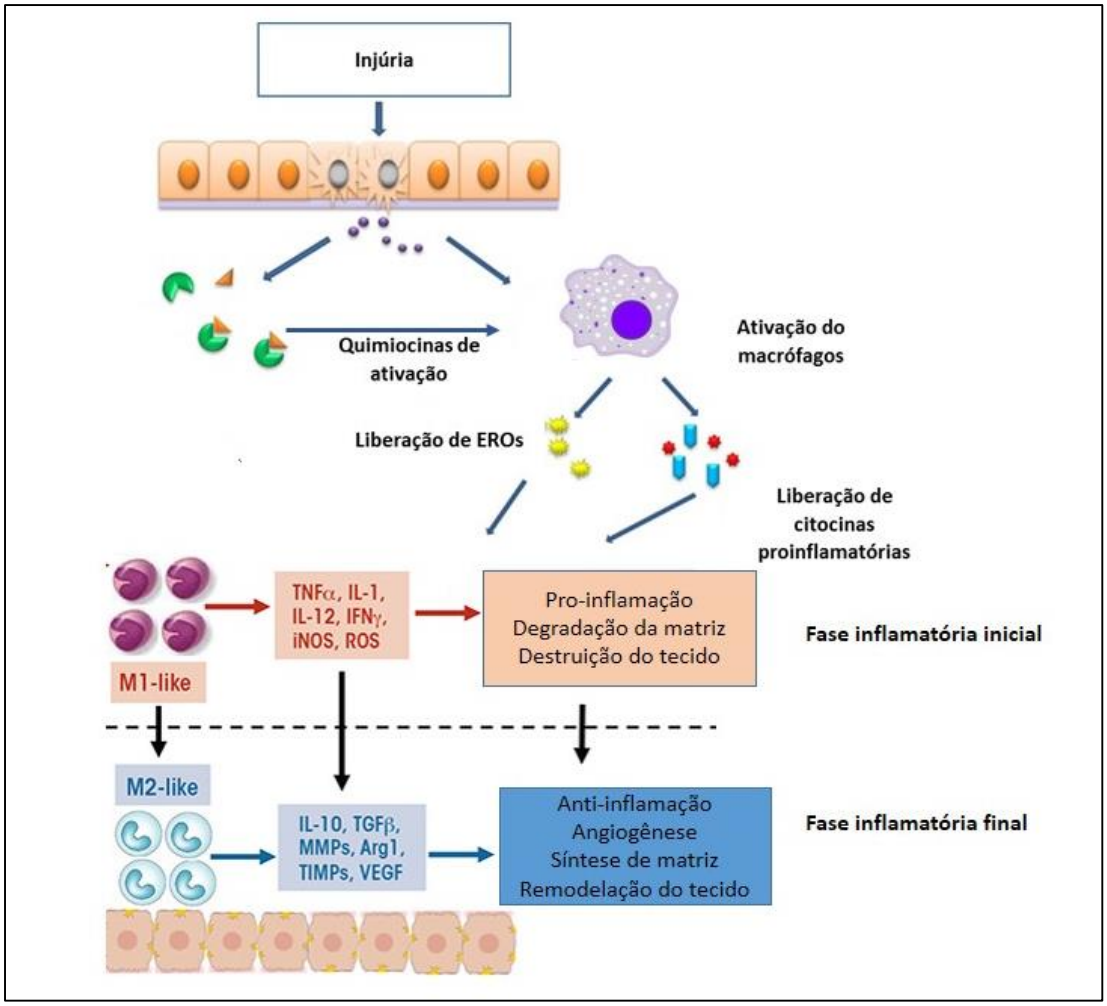

Fonte: Adaptado de Zhuang e Lyga 2014.

A regeneração tecidual e indução da vascularização e mediada por receptores CX-3 de quimiocininas (CR)-1+ presentes em macrófagos, e também por moléculas como o fator de crescimento derivado de plaquetas (PDFG), fator de crescimento básico de fibroblastos (bFGF), entre outras moléculas. Por fim, os fibroblastos que se diferenciam em miofibroblastos induzem

a fibrose e também são a principal fonte de produção da nova matriz extracelular que inclui a síntese de colágeno (MA et al., 2014).

No terceiro e último estágio da cicatrização, representado pela maturação e remodelação tecidual, a angiogênese é interrompida e a rede vascular passa por uma regressão. Ocorre também uma remodelação da matriz extracelular via produção de colágeno do tipo I que fica disposto em uma orientação paralela, e substitui o colágeno do tipo III que estava livremente organizados. Os miofibroblastos passam a mediar o fechamento da lesão através da produção de mais colágeno. Este estágio também é influenciado pela atividade dos macrófagos, ainda que a mesma não seja essencial, como foi anteriormente comentado. Nesta fase os macrófagos apresentam atividade fagocitária auxiliando na limpeza de detritos residuais, que porventura estejam presentem na matriz extracelular. Esta atividade envolve a molécula MMP-10 degradadora de colágeno (MADSEN et al., 2013).

1.1.6 Lesões de pele e fitoterapia.

O uso de plantas medicinais para tratar aspectos relacionados a saúde e estética humana é relatado em sistemas milenares de medicina distribuídos por todo o mundo, como é o caso da medicina chinesa e tibetana. Atualmente, estima-se que 25% de todos os fármacos tradicionais são derivados direta ou indiretamente de plantas medicinais. Com a inclusão de certas classes de produtos farmacêuticos, como fármacos antitumorais e antimicrobianos, essa percentagem pode ser maior que 60% (WHO, 2012; HAYTA et al, 2014).

A utilização de plantas medicinais e da fitoterapia vem se alargando em todo o mundo sendo uma consequência, dentre outros fatores, do alto custo dos fármacos industrializados e da falta de uma assistência médica e farmacêutica eficazes. Segundo OMS, 65 a 80% da população mundial, que vive nos países em desenvolvimento (países da Ásia, África e América Latina) dependem da medicina caseira, especialmente a partir do uso de plantas, para seus cuidados primários de saúde (WHO, 2012).

Estima-se que 25-30% de todos os fármacos disponíveis são derivados de produtos naturais, sendo o Brasil o maior detentor da biodiversidade mundial, há um imenso potencial de desenvolvimento de pesquisa na área de fitoterapia e produção de fitofármacos (CALIXTO, 2005).

Nos últimos anos têm-se verificado uma retomada à valorização de práticas terapêuticas consideradas por muitos profissionais de saúde como populares (tradicionais) ou não

científicas, incluindo a reincorporação das ervas medicinais como alternativa ou complemento terapêutico no tratamento de diversas morbidades (BRASIL, 2006, 2012; WHO, 2012).

Milhares de plantas já foram e estão sendo testadas no processo de cicatrização de lesões cutâneas, sendo que muitas se mostraram promissoras. Dentre elas se destaca a *Aloe vera*, popularmente conhecida como babosa. Em estudo realizado por pesquisadores japoneses no qual ratos diabéticos com lesões abertas foram tratados com cápsulas de babosa, ocorreu uma importante e significativa evolução da cicatrização nos ratos tratados quando comparados aos controles não-tratados (ATIBA et al., 2011). O extrato alcóolico de flores de *Ixora coccínea*, popularmente chamada de ixoria chinesa também tem sido alvo de vários estudos que descreveram o excelente potencial pró-cicatrização. Este é caso do trabalho realizado por Upadhyay et al (2014), no qual o tratamento com as flores dessa planta facilitou os fatores da cicatrização, via aumento da granulação, da força de tensão e da deposição de colágeno em lesões cutâneas abertas produzidas em ratos. Outro composto que merece destaque é a papaína, extraída do mamão, que tem a capacidade de induzir o desbridamento químico, bactericida e bacteriostático. Além disto, a papaína tem baixo custo, pouco, ou nenhum efeito colateral, sendo fácil de ser aplicada. A sua ação é similar à de desbridantes químicos autolíticos, porém, com maior seletividade e eficácia na lise específica dos tecidos mortos. Por todas essas características vem sendo utilizada análise por muitos profissionais da saúde, em curativos de pé diabético, lesões de decúbito e insuficiência circulatória venosa ou arterial (BRITO JUNIOR e FERREIRA, 2015).

Na revisão de Leite e colaboradores (2012), cita-se que a papaína vem sendo utilizada em lesões de diversas etiologias infectadas e limpas, sendo considerada desde 1987, um valioso recurso terapêutico, seguro e que não oferece riscos ao paciente. Os autores citam ainda que a papaína apresenta bons resultados como desbridante e acelerador do processo de cicatrização, com formação de tecido de granulação, com baixo custo em relação a coberturas industrializadas

Ribeiro e colaboradores (2015), analisaram a efetividade dos géis de papaína a 2% e 4% no reparo tecidual de úlceras venosas, através de um estudo com amostra consecutiva de 16 pacientes com 30 úlceras venosas, atendidos no ambulatório de um hospital universitário. Os resultados demonstraram que com o tratamento às úlceras, houve redução média de 7,9 cm2 (50% do tamanho) em 90 dias; 20% cicatrizaram completamente em 56,67 dias. Ainda, houve aumento da epitelização, redução significativa do esfacelo e do edema, melhora na profundidade, no tipo e quantidade de exudato. Apontando que os géis com 2% e 4% de papaína são efetivos no tratamento das lesões de pele.

Ao óleo essencial de camomila (*Chamomilla recutita*) atribuem-se efeitos calmante, anti-inflamatório, analgésico e cicatrizante (MALHEIROS et al., 2011). Em um estudo desenvolvido na Universidade de São Paulo ratos machos *Wistar* foram submetidos à incisão cutânea dorsal e tratados diariamente com gel ou creme contendo extrato fluido de camomila. As lesões foram analisadas macroscopicamente e mensuradas. Os resultados demonstraram efeito cicatrizante da camomila (Gel 10%), esse estudo abre novas perspectivas para a extensão da aplicação/indicação da camomila em gel como forma eficiente de reparar os tecidos, especialmente em superficiais e pequenas lesões (MALHEIROS et al., 2011).

1.2 BARBATIMÃO

O Brasil é rico em muitas plantas que tem sido utilizada na medicina tradicional por sua ação cicatrizante. Este é o caso do barbatimão (*Stryphnodendron adstringens* (SA), que é uma espécie endêmica do bioma Cerrado. Dentre os biomas brasileiros o Cerrado apresenta características únicas no planeta ocupando mais de 200 milhões de hectares do território brasileiro e contribuindo com parte dos recursos terapêuticos utilizados no país. Salienta-se que o nome popular “barbatimão” tem origem Tupi-Guarani. Na botânica sistemática, o barbatimão é uma espécie que pertence à Família Fabaceae, e que pode ser encontrada no Pará, Planalto Central, Minas Gerais e São Paulo (KLINK e MACHADO, 2005). É uma planta arbórea, de pequeno porte e crescimento muito lento, com pouca folhagem e casca rugosa. As folhas são alternas, grandes e bipinadas compostas. Os folíolos são geralmente alternos, glabros, medindo cerca de 2 cm de diâmetro, com ápice retuso e base assimétrica. As flores são pequenas, esbranquiçadas, numerosas, dispostas em espigas densas, medindo cerca de 10 cm de comprimento. Os frutos são do tipo legumes sésseis, contendo várias sementes de coloração castanho-clara e ligeiramente achatadas. As folhas são caducas, permanecendo a árvore despida nos meses de junho e julho, voltando a brotar em agosto. A floração inicia-se em setembro e a frutificação em novembro (Figura 10) (CORRÊA, 1984).

Segundo a 4ª edição da Farmacopéia Brasileira (2002), as cascas do barbatimão apresentam-se em pedaços de forma e tamanho variáveis, recurvadas no sentido transversal e medindo em geral 12 cm de espessura. A superfície externa da casca deve ser de cor parda esverdeada e com placas esbranquiçadas, quando recoberta por liquens. Podem ser muito rugosas e profundamente escavadas em todos os sentidos. Sua superfície interna deve ser parda avermelhada viva, muitas vezes enrugada transversalmente e estriada longitudinalmente, devido à presença de grandes feixes de fibras.

O histórico de uso do barbatimão na medicina tradicional, no Brasil, é datado do século XIX, quando naturalistas que percorreriam a região da Estrada Real em Minas Gerais, já faziam o uso desta planta, principalmente para lesões na pele (BRANDÃO et al., 2008).

Popularmente, o barbatimão é usado como cicatrizante, sendo que o decocto das entrecascas desta planta também é amplamente empregado na maioria das regiões do Brasil, para tratar doenças como: leucorreia, gonorreia, hérnia, malária, hemorragias, diarreia, hemorroidas úlceras, reumatismo, problemas renais, dores de garganta, para limpeza de ferimentos e na forma de gotas contra conjuntivite. Atribui-se também o uso barbatimão no tratamento tópico das afecções uterinas, vaginais, no tratamento de infecções e inflamações em geral e para atenuar problemas circulatórios e dermatológicos, principalmente a oleosidade (MELLO et al., 1997-1999; KURODA et al., 1999; NASCIMENTO et al., 2013; SOUSA et al., 2014).

Figura 10**:** Barbatimão (*Stryphnodendron adstringens)* planta também conhecida como barba-de-timão, borãozinho– roxo, casca-da-virgindade, uabatimô é uma árvore decídua, de copa alongada (4-5 m altura), com floração em janeiro, apresenta frutos cilíndricos, com grande número de sementes.

Fonte: A autora (organização)

1.2.1 Composição química potencialmente associada ás propriedades funcionais

A matriz química do barbatimão possui diferentes moléculas bioativas, que podem ser encontradas tanto nas folhas quanto na casca, incluindo substâncias fenólicas, com destaque aos taninos condensados também chamados de proantocianidinas que incluem a prodelfinidina , a prorobenitidina os flavonóis monoméricos como as catequinas e a epigalocatequina-galato (EGCG), a 4´-ometil-galacatequina, substâncias mucilaginosas, corantes e saponinas, também se fazem presentes (NUNES et al., 2003; SOUZA et al., 2007).

A casca caulinar seca do barbatimão é bastante utilizada na medicina popular, contém, no mínimo 8% de taninos totais expressos em piragalol, dos quais cerca de 0,2 mg/g equivale ao ácido gálico e 0,3 mg/g a galocatequina. Entretanto os fenóis totais em extratos e frações podem variar de 1,5 a 80 sendo estes os compostos secundários do extrato, segundo a 5ª edição da Farmacopeia Brasileira (2010).

Análises químicas complementares têm sido realizadas para identificar moléculas bioativas em diferentes extratos de barbatimão utilizando cromatografia em camada delgada (CCD) analítica e cromatografia líquida de alta eficiência (CLAE). Tais análises identificaram as seguintes moléculas: ácido gálico, catequina, galocatquina, epigalocatequina, proantocianidina, galato de epigalocatequina, epicatequina-(4β→8)-catequia, galocatequina-(4β→8)-galocatequina, 4´-O-metil-galocatequina, e quercetina (BAURIN et al., 2002; SANTOS et al., 2002).

As propriedades medicinais do barbatimão parecem estar relacionadas principalmente a alta concentração de compostos fenólicos, proantocianidinas importantes como a prodelfinidina e as prorobinetidina e flavonóides, além da EGCG (Figura 11) (SANTOS et al., 2010).

Nascimento (2008) quantificou compostos bioativos presentes no barbatimão, no qual além da EGCG (14,2 µg/mL, o que equivale a 1,42% p/p, foram encontrados níveis importantes de ácido gálico e outras catequinas como a galocatequina, 0,29 a 0,89 µg/mL. Adicionalmente, Souza e colaboradores (2007) utilizando extração assistida por ultrassom determinaram a concentração de EGCG, polifenóis totais e taninos do barbatimão.

Figura 11 – Principais compostos bioativos presentes nos extratos de barbatimão (*Stryphnodendron adstringens*). Tais compostos são também encontrados em outras espécies com o chá verde (*Camelia sinensis*), a uva (*Vitis vinifera*) e Acacia negra (*Acacia mearnsii*) das quais existem evidências de diversas propriedades funcionais/bioativas.

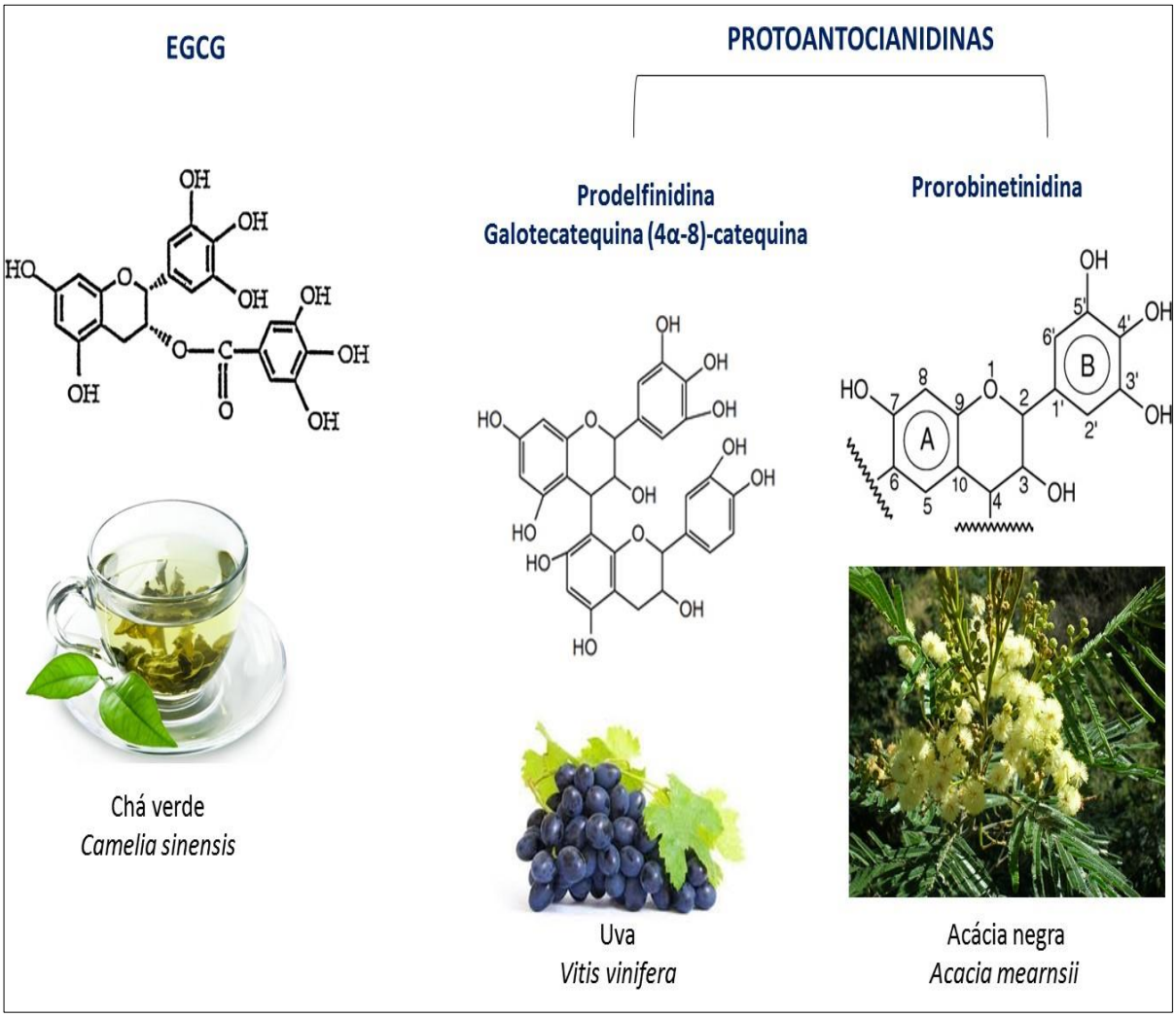

Fonte: A autora (organização)

Estudo realizado por Marino e colaboradores (2009) testou o conteúdo de polifenóis de extratos aquosos de diferentes plantas medicinais. O estudo mostrou que o extrato de barbatimão apresentou alta concentração de polifenóis (6,9%), sendo menor somente quando comparado aos extratos da *Schinus terebinthifolia* (aroeira-vermelha) e *Myrciaria cauliflora* (jabuticaba).

Taninos são substâncias fenólicas que apresentam três principais propriedades responsáveis pela maior parte das atividades farmacológicas: a formação de complexos com íons metálicos, a atividade antioxidante e sequestradora de espécies reativas e a capacidade de formar complexos com outras moléculas tais como proteínas e polissacarídeos (BATTESTIN

et al., 2004; LIMA et al., 2010). Algumas das proantocianidinas presentes no barbatimão também são encontradas em frutos que têm sido vinculados à prevenção de doenças crônicas como é o caso da uva. Outrossim, protoancianidinas são bioativamente caracterizadas pelo considerável aumento no processo de cicatrização de lesões cutâneas (LIMA et al., 2010; HERNANDES et al., 2010).

Adicionalmente, a EGCG, encontrada no barbatimão é a principal molécula bioativa presente no chá verde, estando relacionada à diminuição de diferentes marcadores vinculados a síndrome metabólica (LEGEAY et al., 2015), possuindo comprovado efeito: antioxidante, antinflamatório, antitumoral e minimizando estados neurodegenerativos (SHAY et al., 2015).

O mecanismo pelo qual o barbatimão estimula a proliferação celular dos queratinócitos na cicatrização ainda não é conhecido. Todavia, evidências sugerem que a EGCG regula a secreção de citocinas e a ativação das células durante a cicatrização. Na investigação conduzida por Kim e colaboradores (2014), diversas concentrações de EGCG foram adicionadas a membranas de poli-ácido láctico-co-gicólico (PLGA) e seus efeitos cicatrizantes foram avaliados na espessura total de cortes feitos em ratos *nudes* (geneticamente modificados para não possuir pelos). Os resultados sugeriram que 1% de concentração de EGCG na membrana foi capaz de melhorar a cicatrização, acelerar a infiltração de células, a reepitelização e a angiogênese. Também foi demonstrado que a EGCG é capaz de acelerar a cicatrização de úlceras estomacais de camundongos, induzidas pela indometacina (ADHIKARY et al., 2011). No estudo de Kim e colaboradores (2008) a EGCG foi capaz de favorecer a cicatrização em lesões cutâneas de camundongos diabéticos.

Shin e colaboradores (2014) relataram o desenvolvimento de membranas de nanofibras biodegradáveis que controlam a liberação de EGCG que poderiam prevenir aderências pós-operatórias associadas a cirurgias que envolvem o peritôneo. Os autores inicialmente caracterizaram as propriedades biomecânicas da nanofibra contendo EGCG e também avaliaram sua potencial ação antioxidante *in vitro.* Para testar o efeito anti-aderência, os ratos foram submetidos à incisão cirúrgica do peritônio. Os resultados mostraram eficácia anti-adesividade após uma semana da cirurgia em nanofibras contendo EGCG. A EGCG também se mostrou eficaz em processo de cicatrização de alvéolos pulmonares em cães com lesão periapical no qual foi realizado enxerto embebido em EGCG (HONG et al., 2015). Além disto, já foi demonstrado que a EGCG pode diminuir o aparecimento de queloides via supressão na produção de colágeno e proliferação de fibroblastos que formam os queloides (PARK et al., 2008).

Diante do que foi exposto, acredita-se que as propriedades cicatrizantes encontradas no barbatimão se devam, em grande parte a presença de EGCG na sua composição.

1.2.2 Evidências científicas sobre as propriedades funcionais do barbatimão

1.2.2.1 Ensaios não- clínicos de Toxicologia

Estudos sobre efeitos toxicológicos (agudos, sub-crônicos e crônicos) do barbatimão têm sido realizados. A Tabela 1 apresenta uma síntese dos principais estudos e seus resultados publicados na literatura.

A maior parte dos estudos realizados com modelos experimentais não indicou toxicidade aguda e crônica dos extratos de barbatimão ou alguns dos seus principais compostos bioativos. O mesmo ocorreu nos estudos de genotoxicidade. Além disto, a investigação de Costa et al., (2010) demonstrou que a fração enriquecida em proantocianidinas apresentou efeito antimutagênico na dose de 750 mg/ kg, indicando proteção contra a ação do agente citotóxico ciclofosfamida a 40 mg/ kg.

Bürger e colaboradores (1999) analisaram a ação do barbatimão na reprodução. Para tanto, estes autores avaliaram a potencial atividade abortiva e infertilizante dos extratos hidroalcóolicos obtidos de favas e cascas da planta em ratas *Wistar* grávidas. Quando comparado com o controle, o tratamento com o extrato de favas causou uma diminuição do peso uterino e também uma redução no número de fetos vivos após 21 dias de gestação. Entretanto, estes efeitos não foram observados nas ratas tratadas com o extrato das cascas das sementes. Deste modo, apesar da diferença nos resultados, o uso do barbatimão durante a gravidez não parece recomendável.

Tabela 2 - Estudos de toxicidade e genotoxicidade do barbatimão

Objetivo/Modelo experimental	Principais resultados	Referências
Estimativa DL50/Camundongos Swiss (machos) de extrato acetônico das cascas e caules	DL50= 2699 mg/kg	Rebecca et al., 2002.
Estudo de genotoxicidade em mosca-das-frutas *D. melanogaster*	Ausência de genotoxicidade	De Sousa et al., 2013.
Efeito hepatotóxico em fígado de ratos	Altas doses apresentam hepatoxicidade	Rebecca et al., 2003
Estimativa DL50/Camundongos Swiss da fração enriquecida com protoantocianidinas obtida extrato acetônico das cascas e caules (gavagem, machos e fêmeas)	DL50-= 3015 mg/Kg	Costa et al., 2010
Estudo de genotoxicidade em mosca-das-frutas *D. melanogaster* e *Artemia salina* a fração enriquecida cm protoantocianidinas	Ausência de genotoxicidade	Costa et al., 2010
Efeito tóxico da prodelfinidina (F2) extraída a partir da casca do Barbatimão em roedores	Toxicidade aguda: Dl50 = 3.015 mg/Kg Toxicidade crônica (10, 100 e 200 mg/Kg durante 90 dias)= não ocorreu diferenças nos testes bioquímicos, hematológicos e histopatológicos quando comparados com o controle.	Costa et al., 2013

1.2.2.2 Ensaios não-clínicos: estudos in vitro

Diversas propriedades biológicas têm sido relacionadas com o barbatimão a partir de estudos experimentais, entre estas se destacam: atividade antimicrobiana tanto de extratos e frações de cascas incluindo espécies de *Actinomyces, Citrobacter, Enterobater, Enterococcus, Escherichia coli, Hameophilus, Klebiscitella, Lactobacillus, Porpuromonas, Prevotella, Proteus, Pseudomonas, Staphylococcus e Streptococcus.* (ANVISA, 2014). Atividade

antifúngica incluindo diversas cepas de *Candida, Cryptococcus* e *Trychophyton* também foram relatadas na literatura, incluindo o estudo recente conduzido por Orlando (2005), demonstrou que o barbatimão tem atividade antibiofilme contra *Candida albicans*. Este extrato também tem ação antiparasitária contra protozoário *Herpetomonas samuelpessoai, Leishmania amazonensis*, e nas formas epimastigotas da cepa Y de *Tripanosoma cruzi*. Outras atividades, incluindo atividade antiviral também foram relatadas (ANVISA, 2014).

Além disso, Sabino e colaboradores (2010) verificaram potencial efeito antitumoral através da análise da atividade citotóxica contra linhagens comerciais de câncer de mama (MDA-MB-435 e MCF-7). O estudo avaliou o efeito citotóxico de uma fração de barbatimão enriquecida com protoantocianidinas, o tratamento reduziu a viabilidade celular e causou alterações morfológicas nas duas linhagens. O estudo estimou uma IC50 para as células MCF-7 de 12,35 µg/ mL e de 34,43 µg/ mL para a linhagem MDA-MB-435. A fração aquosa de barbatimão foi capaz de induzir apoptose, possivelmente via aumento da expressão do gene *BAX* e diminuição de *Bcl-2,* ocorreu ainda um aumento da expressão de *caspase-9, caspase-3*-ativa e *caspase-8*, bem como o aumento de proteínas marcadoras de autofagia

1.2.2.3 Ensaios não-clínicos: estudos in vivo

Evidências obtidas a partir de estudos com modelos animais sobre propriedades farmacológicas do barbatimão têm sido publicadas na literatura. Estudos relataram atividade cicatrizante, antiparasitária, anti-inflamatória, genoprotetora, antinoceptiva, gastro protetora e também na lesão por pressão (ANVISA, 2014).

Em relação aos efeitos cicatrizantes de extratos e cascas e também pomadas contendo extratos de cascas e cascas dos caules os estudos sugerem que o barbatimão favorece o processo de cicatrização tanto de lesões cutâneas, como a epitelização de lesões tratadas com pomadas (COELHO et al., 2010). A aplicação tópica de pomadas contendo barbatimão também estimula a proliferação celular, sem afetar a migração de queratinócitos ou a contração das lesões (HERNANDES et al., 2010).

Fração solúvel em acetona obtida a partir de extrato metanólico bruto das cascas dos caules de barbatimão foi avaliada em modelos agudos e crônicos de inflamação: edema, pleurisia, artrite e permeabilidade vascular foi observada em ratos *Wistar* machos que receberam a fração na dose de 800 mg/ kg. Apesar de significativos, os efeitos observados não foram equivalentes àqueles verificados para os controles indometacina e dexametasona (LIMA et al., 1998).

Em relação aos problemas de cicatrização causados pelos *diabetes mellitus*, Pinto e colaboradores (2015), desenvolveram um estudo no qual avaliaram a ação cicatrizante do barbatimão em ratos diabéticos (diabetes induzida por estreptozotocina, 35 mg/g). Foram induzidas duas lesões em cada cobaia, sendo tratadas diariamente por 4, 7, 10 e 14 dias com gel contendo 1% de extrato cru ou em gel-base de barbatimão. Os resultados mostraram que o extrato cru reparou as lesões através do estímulo de formação de fibras colágenas no sitio da cicatrização, uma melhor organização da matriz extracelular, ocorrendo aumento dos níveis de expressão da ciclooxigenase-2 e do fator de crescimento endotelial vascular, moléculas chaves no processo regenerativo. Portanto, o extrato de barbatimão foi capaz de induzir a cicatrização nos ratos diabéticos provavelmente pela ação das proantocianidinas.

No estudo desenvolvido por Silva e colaboradores (2013), ocorreu a aplicação de 5% do extrato da casca de barbatimão para tratar dermatite digital de 180 bovinos. Durante o período pós-operatório (curetagem cirúrgica das lesões) o tratamento complementar com barbatimão se mostrou eficiente.

1.2.2. 4 Ensaios pré-clínicos e clínicos

Existem algumas evidências obtidas a partir de estudos com seres humanos referentes à eficácia e segurança do barbatimão.

Um ensaio clínico, foi conduzido para avaliar a ação da administração tópica de formas farmacêuticas contendo extratos de barbatimão na redução de pelos corporais em mulheres. O estudo do tipo randomizado, duplo-cego, controlado por placebo avaliou o efeito de tratamento com creme contendo 6% do extrato. A avaliação foi feita antes e após de seis meses de tratamento. As voluntárias foram fotografadas em cada um dos tempos. Os resultados mostraram que o creme em 60,9% dos sujeitos da pesquisa suprimiu o crescimento terminal dos pelos. Também foi relatada redução da hiperpigmentação da pele, de foliculite e acne e não foram relatados efeitos adversos (VICENTE et al., 2009).

Minatel e colaboradores (2010), avaliaram uma pomada contendo fitocomplexo fenólico de barbatimão a 3% sobre a cicatrização de lesões de decúbito em pacientes portadores destas lesões em diferentes regiões do corpo. Os indivíduos que receberam o tratamento foram observados semanalmente pelo período de 6 meses. A forma farmacêutica avaliada parece ter favorecido a cicatrização de 100% das lesões, sendo que 70% cicatrizaram no tempo máximo de dois meses. Adicionalmente, todas as lesões tratadas com a pomada contendo fitocomplexo

fenólico de Barbatimão a 3% tiveram redução de 30% na área inicial após a primeira semana de tratamento.

É importante frisar que estudos do tipo ensaio clínico de Fase III (inclusão de 200-1000 pessoas, com duração de meses e anos) e Fase IV (1000 a milhões de pessoas, com duração de anos) com fitoterápicos a base de Barbatimão, ainda não foram conduzidos bem como são incipientes estudos *in vitro*, avaliando o efeito do barbatimão em células humanas.

1.3 HIPÓTESE DE ESTUDO

Considerando que o barbatimão vem sendo utilizado há séculos, na medicina popular, e que estudos já realizados corroboram o conhecimento popular, apontando para um potente efeito cicatrizante do barbatimão, devido a sua composição química rica em taninos e catequinas. Entretanto, os mecanismos causais do efeito cicatrizante ainda não foram elucidados, assim o presente estudo está subsidiado na hipótese que o barbatimão agiria em células humanas de linhagem comercial de maneira: não genotóxica, não citóxica, antioxidante, além de modular a rota inflamatória, apoptótica e fatores de crescimento.

2 OBJETIVOS

2.1 OBJETIVO GERAL

Analisar *in vitro* os mecanismos causais associados ao efeito cicatrizante do barbatimão (*Stryphnodendron adstringens*), bem como realizar uma revisão de literatura e analisar casos clínicos relacionados.

2 .2 OBJETIVOS ESPECÍFICOS

- Realizar uma análise integrada da propriedade cicatrizante do barbatimão, considerando os dados disponiveis nas principais plataformas científicas e análise de uma série de casos clínicos;
- Avaliar *in vitro* o efeito do extrato de barbatimão na modulação da citoxicidade e genotoxicidade em linhagens celulares de queratinócitos e fibroblastos humanos;
- Avaliar o efeito do barbatimão na cicatrização através modulação de fatores oxidativos, inflamatórios e de crescimento em um modelo de “lesão *in vitro*” utilizando a linhagem celular comercial de fibroblastos

3 MATERIAIS E MÉTODOS

Foram conduzidos três estudos independentes e complementares para que pudéssemos responder aos objetivos desta tese. Desse modo os materiais e métodos utilizados em cada estudo estão descritos detalhadamente nos manuscritos submetidos e no artigo aceito, que se encontram na sessão 4, desta tese.

4 RESULTADOS

Os resultados estão descritos sob a forma de 3 estudos científicos:

- Manuscrito 1, submetido á Revista *Wound Medicine*, fator de impacto 0.584.
- Artigo, publicado na Revista *Biomed Research International*, fator de impacto 2.58
- Manuscrito 2, submetido á Revista *Chemico-Biological Interactions*, fator de impacto 3.30.

4.1 MANUSCRITO 1

The healing activity of *Stryphnodendron adstringens* (Mar.), a Brazilian tannin-richest species: review of literature and series case

Neida Luiza Pellenz, PhD, Professor[a], Fernanda Barbisan, PhDb, Veronica Farina Azzolin, MSc[a], Moisés Henrique Mastella, MSc[b], Cibele Ferreira Teixeira, MSc[a], Euler Esteves Ribeiro, MD, PhD, Ivana Beatrice Mânica da Cruz, PhD, Professor[a, c*]

[a] Postgraduate Program of Pharmacology, Federal University of Santa Maria, Av Roraima 1000, Building 18, Santa Maria-RS, Brazil, ZipCode 97105-900.
[b] Postgraduate Program of Gerontology Federal University of Santa Maria, Av Roraima 1000, Santa Maria-RS, Brazil, ZipCode 97105-900.
[c] Third Age Open University, University of Amazonas State, Manaus-AM, Brazil

* Corresponding author. Ivana BM da Cruz, Av Roraima 1000, Prédio 19, Santa Maria -RS, Brazil. ZipCode 97105-900. Phone: 55-55-32208163, email: ibmcruz@hotmail.com

Abstract

Introduction*: Stryphnodendron adstringens* commonly named "barbatimão" is a Brazilian's savannah plant used in folk medicine due its wound healing activity for a long time. However, there is lack of integrated analyses of its healing activity based on scientific evidence. **Methods:** the present study conducted a literature review based in articles published in journals indexed in PUBMED and SCIELO database. Moreover, a series case including 04 patients treated with a commercial barbatimão bark extract ointment is described here. **Results and Discussion:** 51 publications about barbatimão were included in this review, most published in English Language. From these studies was identified description of several biological and clinical actions of barbatimão, such as anti-inflammatory, antioxidant, anti-ulcer and antimicrobial, anti-parasitic effects, in addition to its healing properties. Barbatimao healing property was scientifically described mainly from evidence obtained in animal experimental studies, existing just one clinical trail that described its wound healing effect on decubitus ulcers. For this reason, was considered relevant to report a series case of patients submitted to barbatimão treatment to healing wounds caused by intense involuntary physical trauma (external accidents) or surgery. Considering all cases, complete would healing duration occurred during 3.6 ± 0.8 months. As barbatimão is a tannin-richest plant, and its chemical matrix analysis suggest that wound healing effect is mainly associated to high levels of epigallocatechin-gallate (EGCG) and gallic acid molecules. **Conclusion:** considering difficulty in the treatment of chronic or extensive wounds, barbatimão could be an effective, non-expensive and with low-toxicity phytotherapy formulation.

Keywords: Barbatimão; wound-healing; chronic wound; trauma; surgery; aging

1 Introduction

Wound healing is a biological process that involves four distinct and subsequent phases (haemostasis, inflammation, proliferation and tissue remodelling) in order to restore injured tissues [1,2] Due this complexity, search for natural products that have effective and safe healing activity could be considered relevant. Brazil is a megadiverse country in terms of plant species, which some ones have been used, at long time as wound healing treatment by several indigenous and mixed-race traditional communities (caboclo, caiçara and descendants of enslaved Africans, named quilombolas) [3]. This is the case of a tannin-richest *Stryphnodendron adstringens* (Mar.) Coville species, popularly named barbatimao (Figure 1). Barbatimão is a specie native from Brazilian's savannah Biomes (Cerrado and Caatinga), however is considered an endemic species since is distributed in all Brazilian geographic regions [4].

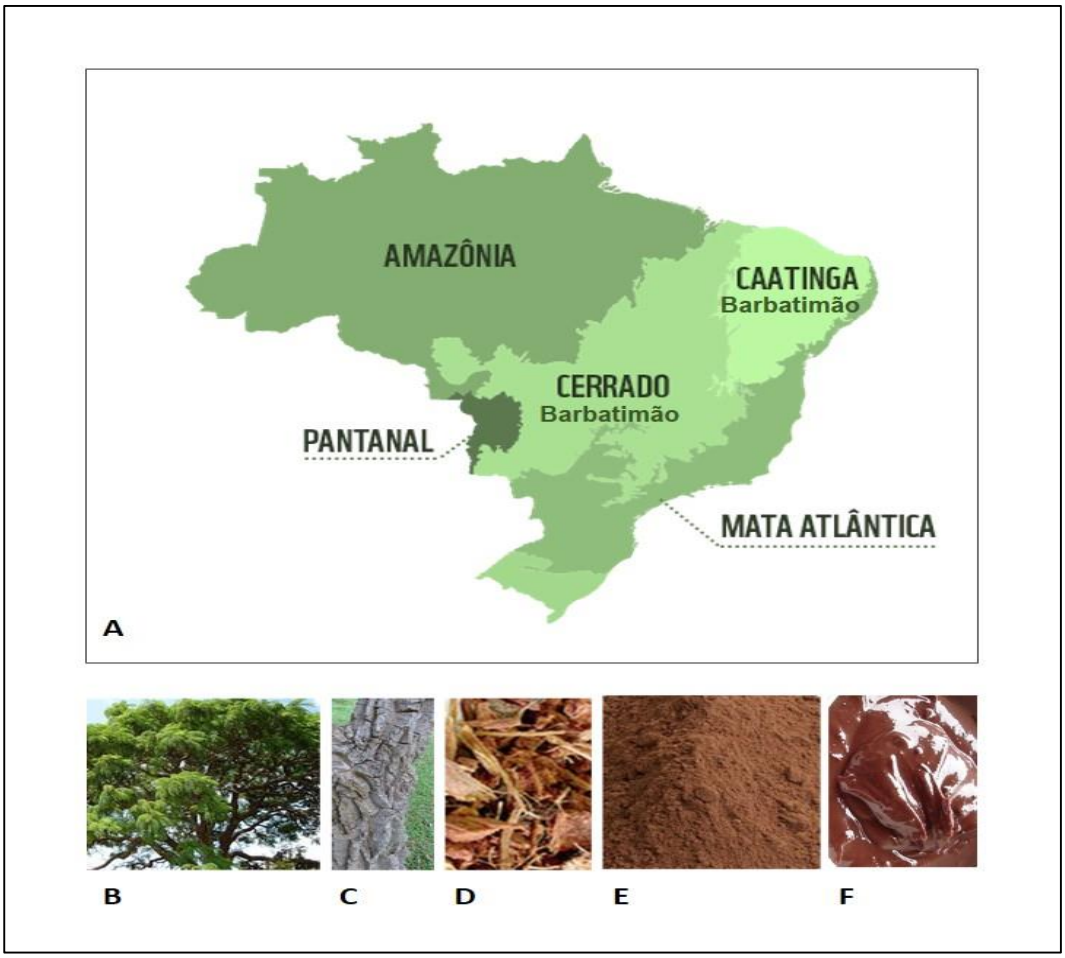

Figure 1 – *Stryphnodendron adstringens* (Mar.) (barbatimão) is a leguminosae belongs to Fabaceae family. (A) barbatimão is native from Brazilian Savannah Biomes (Cerrado and Caatinga); (B) the species is a small tree, hermaphrodite, deciduous, tortuous trunk and each thick and light-colored rough; (C,D) traditionally, pieces of

barbatimão bark are collected and (E) can be macerated to turn into a powder that is boiled and the infusion is used for washing of the affected area in the form of baths. A cloth gauze or cotton soaked with barbatimão can also be applied directly over the wound. (F) dry extract of barbatimão can commercially prepare as an ointment to 50% of extract (60 mg/ g) with polyethylene glycol, propylene glycol, methylparaben and propyl paraben excipients. 60 mg of barbatimão´s dry extract corresponds to 40 mg of total phenols and 27 mg of total tannins.

The name of “barbatimão” was originated from indigenous Tupi-Guarani language indication that means "the tree that tightens". Traditional barbatimão curative properties was recognized for a long time by Auguste de Saint-Hilaire and other European naturalists that travelled of inner Brazil in 19th century. Chernoviz in 1874 described beneficial use of the barbatimão barks to treat lesions and healing [5]. Other studies have been performed with barbatimão barks in order to verify its efficacy in the treatment of wounds. and existing some evidences related with its clinical action. Due its important efficacy in the wound healing the purpose of this report is to review the literature about evidence related to wound healing properties of this plant and also present a series case of wound healing using a barbatimao extract preparation considering voluntary (surgery) and involuntary (physical injures) trauma.

2 Methods

2.1 Selection of papers

The papers analysed in the present review were selected from two electronic databases, PUBMED and SCIELO, accessed on May 01, 2017 using the search filters: “*Stryphnodendron adstringens*”; “*Stryphnodendron adstringens* wound healing”; “barbatimão”; “barbatimão wound healing”. Studies describing some information potentially associated with barbatimão´s wound healing activity were also considered, such as: chemical characterization of bioactive molecules present in bark barbatimão extracts and proliferative, inflammatory and antimicrobial barbatimão´s activity. In reference citation was considered most studies published in English Language, despite to be reviewed and included, in exceptional cases, some studies also published in Portuguese Language.

2.2 Series of Cases

The study is part of a project previously approved by Ethics Committee of the Universidade Federal de Santa Maria and was conducted according to Resolution # 1/88 of the National Health Council. However, patients did not sign consent term since was performed a retrospective case series based in clinical information and photographs found in medical records

of a Public and Free Service of Nursing School of Universidade Federal de Santa Maria, Palmeiras Campi, Brazil. The series analysis included 05 patients (03 males and 02 females) that suffered some physical trauma and were treated in the for the same nurse professional using the only one commercial phythoterapics preparation approved to clinical use by ANVISA (National Agency of Sanitary Vigilance of Brazilian Health Ministry) that has similar function of Food Drug Administration agency (FDA, US).

The commercial formulation contains 50% dried barbatimão dried aqueous extract (60 mg) solved in an excipient containing macrogol, propylene glycol, methylparaben and propylparabene (1 g). 60 mg barbatimão dried extract contains approximately 30 mg de phenol total and 27 mg de tannin total. It is important to point out that this medicinal preparation containing barbatimão cannot be used in injuries that present bone or supporting structures (such as tendons, for example) impairment. It should also not be used if there is suspicion of osteomyelitis, arthritis or in infected would. The procedures prior to the application of the ointment were those standardized in the case of open lesions with cleaning and local asepsis. In these patients, the ointment was applied to the wound 2 times a day in sufficient quantity to cover the entire injured area. All wound healing cases presented here treated by the same nurse highly trained nurse and Fitoscar® was indicated by a physician.

Since we used photography material present in the medical records of each patient, the evolution of wound healing was performed using Digimizer, a free image analysis software that permit estimate and compare the area of wound using pixels as general unity. The area and perimeter wound healing at 0 time was considered as 100% of open wound, and two other subsequent measures were compared considering % of wound that remained open in the moment of analysis.

2.3 Statistical analysis

The statistical tests were performed using Graph Pad Prism Software. Serie cases was reported just by descriptive statistics expressed as mean ± standard deviation (SD) or relative frequency (%).

3. Results and Discussion

In present review were identified a total of 31 articles using *Stryphnodendron adstringens* as filter, and 17 using “barbatimão” as filter in PUBMED. In this database, just 07 articles were identified using “*Stryphnodendron adstringens* and wound healing” filter. From

SCIELO were identified a total of 25 articles identified by "*Stryphnodendron adstringens"* and 63 articles using "barbatimão" filter word. "Barbatimão and healing" filter identify 07 articles in this database. From PUBMED, just three articles about barbatimão were excluded, since were botanical studies without relation of barbatimão biological function or chemical characterization. Main studies involving barbatimão plant was listed in the Table presented in supplementary material list barbatimão studies related its chemical characterization and biological effects from articles wrote in English and Portuguese Language. However, in this review, the analysis of barbatimão chemical and functional activity was most based just in English Language articles.

3.1 Plant characteristics and its traditional external use

Barbatimão is a plant belonging to the Fabaceae family, is a small tree, hermaphrodite, deciduous, tortuous trunk and each thick and light-colored rough. The leaves are alternated, composed and binary. Its fruits are thick, fleshy pods of light brown colour with many seeds of brown colour, the flowering is in September. This species has follow botanic synonym: *Acacia adstringens* Mart., *Mimosa barbadetimam* Vell., *Mimosa virginalis* Arruda and *Stryphnodendron barbatimam* Mart. Because of its adstringent property, the plant is popularly known as "bark of virginity". According to Brazilian Pharmacopeia [6], barbatimão vegetal drug is constituted mainly by dried stem bark. However, there are Brazilian studies describing pharmacological use of other Barbatimão´s parts such as leaves, flowers, beans, roots, fruits and seeds. The reports of popular use of this specie include barbatimão preparations in the form of decocts, infusions and tinctures.

The traditional external use (topical administration) of preparations obtained from peels, of the stalks and skeletons of barbatimão is described for the treatment of uterine and vaginal disorders, urinary infections, inflammations, circulatory conditions, cutaneous and ulcerative wounds [1,7]

A dust of the bark decoction is traditionally used in wound healing. This dust shows coloration reddish brown, characteristic smell and astringent taste. In general, average diameter of the bark powder, stems bark, and peel of barbatimão varies between 150 and 440 mm. The pH described for infusion of the dried and pulverized shells of barbatimão in concentration of 1% (w / v) corresponds to 6.25 [4,8]

3.2 Evidence of barbatimão biological and clinical properties

Previous investigations have described that extracts of the stem bark from barbatimão have potential several medically useful properties, such as anti-inflammatory [9, 10, 11] antioxidant, antimicrobial [12, 13, 14, 15, 16, 17, 18, 19, 20] and antiulcerogenic action [21,22]. A recent investigation also reported potential anticarcinogenic action of barbatimão against breast cancer cell lines [i]. [23].Further, studies involving analysis of wound healing effect will be commented in more detail. Some of these studies could be important to understand causal mechanism associated to wound healing property of barbatimão extract.

3.3 Barbatimão wound healing property: evidence from in vitro and in vivo studies

Considering healing effects of barbatimão extracts and peels and also ointments containing extracts of bark and bark from the stems evidence suggest that this plant favors the healing process both of cutaneous wounds and the epithelization of lesions treated with ointments. Topical application of ointments containing S. adstringens also stimulates cell proliferation, without affecting keratinocyte migration or wound contraction [24].

It is well known that diabetes mellitus causes problems related to scarring. Based on this premise, Pinto et al [25] evaluated the barbatimão healing action on diabetic rats streptozotocin-induced. In these rats two skin lesions were made. The lesions were treated daily for 4, 7, 10 and 14 days with gel containing 1% crude or gel-base extract. The results showed that the raw extract repaired the lesions through the stimulation of the formation of collagen fibber's at the site of cicatrisation, a better organization of the extracellular matrix, occurring up-regulation of cyclooxygenase-2 and vascular endothelial growth factor, which are two key molecules in the process regenerative.

Another study that deserves to be considered was developed by Silva et al [26] that applicated 5% of the barbatimão bark extract to treat bovine digital dermatitis. For the study, 180 affected cattle were used. During the postoperative period (surgical curettage of the lesions) the complete treatment with barbatimão was efficient.

3.4 Toxicological studies of barbatimão

Toxicological studies (acute, sub-chronic and chronic) of barbatimão have also been produced. Most investigations performed in experimental models did not indicate acute, chronic toxicity or genotoxicity of barbatimão extracts or some of their major bioactive compounds [27, 28, 29, 30, 31, 32]. However, until moment no studies have been published describing the potential effect of dermal sensitization, skin and eye irritation by barbatimão.

3.5 Barbatimão wound healing property: clinical trials

Unfortunately, until moment clinical trials involving barbatimão effect are incipient and reducing to two studies: an investigation conducted to evaluate the effect of topical administration of pharmaceutical forms containing extracts of barbatimão on the reduction of body hair in female subjects [33] and an investigation about barbatimão effect on healing of decubitus ulcers [34].

In the last cited study, that was published in Portuguese Language authors included 22 patient carrier's ischemic compression ulcers, due to lesions of the Central Nervous System, geriatric pathologies and long periods of bed immobilization. 51 decubitus ulcers located in different regions of the body (ischium, gluteal, trochanteric, sacral, Achilles tendon, calcaneus, malleolus, occipital and spinal process) were considered, and classified according to degree of depth lesion. The herbal medicine, in the form of ointment, constituted of 3% of active of barbatimão was developed in the Faculty of Pharmacy of the UNAERP and the formula was deposited in the National Institute of the Industrial Property (PI0305535-3). This formula is currently used in Fitoscar® commercial ointment. In the study, ointment application on the bedsores was performed once daily, after saline hygiene. Patients who received the treatment were observed weekly for a period of 6 months. Results showed that, on average, grade I and II lesions were healed within 3 to 6 weeks and grade III lesions between 10 and 18 weeks. During the study, 100% of the lesions treated with the drug healed completely.

Therefore, due to the scarcity of clinical studies involving the barbatimão extract, description of series of cases that used barbatimão in the healing of traumatic or chronic wounds could be considered relevant.

3.6 Case series description

Characteristics baseline of the five subjects (02 males and 02 females), with 48.8 ± 16.9 years old and wound healing data outcome are presented in Table 1. As can see in Figure 2, that shows wound pictures in different healing times all causes were constituted by an intense involuntary (accident) or voluntary (surgery) physical trauma. However, considering all cases, would duration as 3.6 ± 0.8 months.

Table - Studies about *Stryphnodendron adstringens* (barbatimão) according chemical characterization or its main investigated biological effect identified from PUBMED and SCIELO databases.

Main Goal	Reference
Studies in English Language	
Chemical extracts characterization and antioxidant activity	1,2,3,4,5,6,7,8
Anti-inflammatory activity	9
Wound healing activity	10,11,12
Antibacterial or antiseptic activity	5,13,14,15,16,17
Antiseptic activity	
Antifungal activity	18,19,20,21,22
Antiviral activity	23,24
Gastroprotective activity	25,26
Toxicological and genotoxicity effects	27,28,29,30,31,3 33,34
Other biological activities	35,36,37,38
Clinical trail	39
Studies in Portuguese Language	
Chemical extracts characterization and antioxidant actitivity	40,41,42
Wound healing activity	43,44
Antibacterial or antiseptic activity	45, 46
Antifungal activity	
Antitripanisid	47
Angiogenic activity	48
Toxicological evaluation	49,50
Clinical trail	51

Figure 2 – Series cases of *Stryphnodendron adstringens* (Mar.) (barbatimão) wound healing activity in five patients with physical lesions: (01) nail drilling; (2) injury to a tractor wheel; (3) compartment syndrome surgery; (4) rejection of breast graft; (5) safenectomy. Cases were selected from medical records of Public and Free Service offered by Nursing School of Universidade Federal de Santa Maria, Palmeiras Campi, Brazil. All patients were treated by same nurse professional.

The first case was constituted by a diabetic patient that suffer a physical trauma (nail drilling), which did not well healed and led to loss of the fourth toe. Considering the severity of the trauma and that diabetes has a highly negative impact on wounds the healing time was rapid. In the second case, although the patient was young, the trauma involved injuries with bone fracture and the need for surgery. Also, considering the severity of trauma, healing was relatively rapid. On the other hand, the three female's cases were surgical traumas, including a rejection of breast graft. Again, healing wound was relatively fast considering the extension of surgeries.

3.7 Barbatimão chemical matrix: main molecules and their potential wound healing effects

Series case show efficient barbatimão effect on different types of wound healing, and its action probably is due a chemical matrix richest in bioactive molecules. In extracts of bark, bark of the stems and intercrop of barbatimão has been reported presence of tannins, mucilage, flavonoids and saponins. For hydro alcoholic extract of leaves of barbatimão the presence of tannins is reported, steroids, simple phenols, flavonoids, flavanones, flavanols and saponins. In fact, barbatimão vegetal drug contains, at least 8% of total tannins, determined in relation to the dry vegetable drug [17, 29].

According to the Monograph of Species barbatimão published in 2012 by Brazilian Health Ministry, the only drug so far registered in ANVISA was Fitoscar (registration number 101180605, valid of 12/2017). The Fitoscar product is presented as a topical ointment containing 60 mg of dry extract of barbatimão at 50% per gram of ointment. Each 60 mg of 50% dry extract corresponds to 30 mg of total phenols and 27 mg of total tannins. In the case, the drug Fitoscar, dry extract of barbatimão is indicated as cicatrizing agent in several types of lesions.

The total phenol content in extracts and fractions obtained from barbatimão vary between 1.5 and 80%. The content of total tannins in extracts and fractions of bark and fruits of barbatimão range between 20 and 40% [35]. Flavan-3-ols, prodelphinidins and prorobinetinidins have been isolated and identified from bark barbatimão extracts [36]. Barbatimão tannin totals analysis expressed as pyrogallol (C6H6O3; 126, 11), of which at least 0.2 mg / g gallic acid (C7H6O5; 170.1) and 0.3 mg / g corresponded to flavan-3-ols, such as gallocatechin (C 15 H 14 O 7; 306.27). 4'-O-methyl-gallocatechin 4'-O-methylgalocatechin-(4α → 8) -4'-O-methylgalocatechin, catechin [37, 38] and epigallocatechin-3-O-gallate (EGCG) [39, 40].

Here, it is relevant comment that EGCG is main bioactive molecule find in green tea that presents important and recognized antioxidant with antimutagenic and anticarcinogenic activities [41, 42]. Regarding the skin, evidence has suggested that EGCG regulates the secretion of cytokines and the activation of the cells during healing. This is the case of Kim et al [43] study that evaluated the effect of several concentrations of EGCG added to lactic-co-gyclic poly-acid (PLGA) membranes on wound healing of cuts made in nude mice (genetically modified to have no hairs). Results described by these authors suggested that 1% concentration of EGCG in the membrane was able to improve healing, accelerate cell infiltration, re-epithelization and angiogenesis. It has also been shown that EGCG is capable of accelerating the healing of indomethacin-induced stomach ulcers in mice. This compound also increased healing in cutaneous lesions of diabetic mice.

Additional investigations have confirmed that EGCG has important wound healing action such as performed by Shin et al [44]. These authors reported the development of biodegradable nanofiber membranes that control the release of EGCG in order to prevent postoperative adhesions associated with surgeries involving the peritoneum. The study initially characterized the biomechanical properties of the nanofiber containing EGCG and also evaluated its potential antioxidant action *in vitro*. To test the anti-adherence effect rats were subjected to surgical incision of the peritoneum. The results showed anti-adherence efficacy after one week of surgery on nanofibers containing EGCG. EGCG was also effective in the healing process of pulmonary alveoli in dogs with periapical lesion in which the graft was embedded in this compound. Furthermore, it has already been demonstrated that EGCG can suppress the appearance of keloids by suppression in the production of collagen and proliferation of fibroblasts that form keloids [45]. Potential causal mechanism involved in the EGCG wound healing effect is its action on mesenchymal stem cells present in the skin [46].

Moreover, Chen et al [47] showed that treatment with antioxidants compounds containing EGCG and alpha-lipolic acid and gold nanoparticles was able to promote the healing of diabetic wounds through the regulation of angiogenesis and anti-inflammatory effects. In this case, catechins, such as EGCG also participate in this process by increasing levels of vascular growth factor (VEGF-A), which in turn increase cell viability and proliferation of fibroblasts and keratinocytes Moreover, catechins acts directly in the inflammatory pattern triggering decreasing in inflammatory cytokines, such as tumor necrosis factor alpha (TNFα) [48].

At contrary of barbatimão, there are several clinical trials involving catechins from green tea on wound healing. For example, a recent randomized, double-blind, placebo

controlled clinical trial reported that green tea ointment was effective in relieving episiotomy pain and improving wound-healing in primiparous women [49].

Other important component present in barbatimão, green tea and other plant species that present wound healing properties is gallic acid. This bioactive molecule is found in some plants, such as *Caesalpinia mimosoides* Lam. one of the important traditional folk medicinal plants in the treatment of skin diseases and wounds used by healers of Uttara Kannada district (India) [50]; *Lythrum salicaria* L. and *Hypericum scabrum* L. used to treat burn wound healing [51] and *Calotropis procera* bark used to treat surgical wounds [52].

Specific wound healing effect related to gallic acid was studied by Yang et al [53]. Authors investigated this property considering would healing in normal and hyperglucidic conditions, to mimic diabetes, in human keratinocytes and fibroblasts. Results showed that gallic acid accelerated cell migration of keratinocytes and fibroblasts in both wound healing tested conditions. Moreover, gallic acid was able to activate production of some factors known to be hallmarks of wound healing, such as focal adhesion kinases (FAK), c-Jun N-terminal kinases (JNK), and extracellular signal-regulated kinases (Erk).

Conclusions

Considering difficulty in the treatment of chronic or extensive wounds, barbatimão could be an effective, non-expensive and with low-toxicity phytotherapy formulation. Barbatimão seems to present wound healing activity due its chemical matrix richest in tannins, especially EGCG and gallic acid. It is probably that antioxidant, anti-inflammatory and proliferative effect found in barbatimão extract could to contributes to healing activity of this plant. However, complementary studies about causal mechanisms associated with barbatimão healing activity need to be performed.

Conflict of interests

All authors declare no conflict of interest.

References

[1] S. Singh, A. Young, C.E. McNaught, The physiology of wound healing, Surg. (United Kingdom). 35 (2017) 473–477.

[2] R.C.S.S. Veríssimo, T.H.L. Bernardo, M.G.S. Araujo, M.M. Ataíde, M.D.M. Viana, V. Al vino, R.F.E.P. dos Santos, M.S. Alexandre-Moreira, M.L.de Assis Bastos, J.X. de Araújo-Júnior, Medicinal plants used in the wounds treatment, J. Chem. Pharm. Res. 7 (2015) 64–69.

[3] B.F. De Santana, R.A. Voeks, L.S. Funch, Ethnomedicinal survey of a maroon community in Brazil's Atlantic tropical forest, J. Ethnopharmacol. 181 (2016) 37–49.

[4] V.S. Corrêa, A.L. Cerdeira, A.L. Fachin, B.W. Bertoni, P.S. Pereira, S.C. França, H.G. M omm, R.M. Moraes, A.M.S. Pereira, Geographical variation and quality assessment of Stryphnodendron adstringens (Mart.) Coville within Brazil, Genet. Resour. Crop Evol. 59 (2012) 1349–1356.

[5] M.G.L. Brandão, M. Pignal, S. Romaniuc, C.F.F. Grael, C.W. Fagg, Useful Brazilian plants listed in the field books of the French naturalist Auguste de Saint-Hilaire (1779-1853), J. Ethnopharmacol. 143 (2012) 488–500.

[6] M.G.L. Brandão, G.P. Cosenza, C.F.F. Grael, N.L. Netto, R.L.M. Monte-Mór, Traditional uses of American plant species from the 1st edition of Brazilian Official Pharmacopoeia, Brazilian J. Pharmacogn. 19 (2009) 478–487.

[7] F.B. Holetz, T. Ueda-Nakamura, B.P. Dias Filho, J.C.P. De Mello, J.A. Morgado-Díaz, C.E.M. De Toledo, C.V. Nakamura, Biological effects of extracts obtained from Stryphnodendron adstringens on Herpetomonas samuelpessoai, Mem. Inst. Oswaldo Cruz. 100 (2005) 397–401.

[8]S.C. Santos, W.F. Costa, J.P. Ribeiro, D.O. Guimarães, P.H. Ferri, H.D. Ferreira, J.C. Sera phin, Tannin composition of barbatimão species, Fitoterapia. 73 (2002) 292–299.

[9] J.O. De Melo, T.H. Endo, L.E. Bersani-Amado, A.E. Svidzinski, S. Baroni, J.C.P. Mello, C.A. Bersani-Amado, Effect of Stryphnodendron adstringens (barbatimão) bark on animal models of nociception, Rev. Bras. Ciências Farm. 43 (2007) 465–469.

[10] B.O. Henriques, O. Corrêa, E.P.C. Azevedo, R.M. Pádua, V.L.S.D. Oliveira, T.H.C. Oliv eira, D. Boff, A.C.F. Dias, D.G.D. Souza, F.A. Amaral, M.M. Teixeira, R.O. Castilho, F.C. Br aga, In Vitro TNF- α Inhibitory Activity of Brazilian Plants and Anti-Inflammatory Effect of Stryphnodendron adstringens in an Acute Arthritis Model, Evidence-Based Complement. Altern. Med. 2016 (2016).

[11] P. T Morey, Alexandre, de C de Souza, Felipe, P Santos, Jussevania, A Pereira, Caibe, D Cardoso, Juscelio, SC de Almeida, Ricardo, A Costa, Marco, CP de Mello, João, V Nakamura, Celso, Pinge-Filho, Antifungal Activity of Condensed Tannins from Stryphnodendron adstringens: Effect on Candida tropicalis Growth and Adhesion Properties, Curr. Pharm. Biotechnol. 17 (2016) 365–375. doi:1389-2010.

[12] T.M. De Souza, J.A. Severi, V.Y.A. Silva, E. Santos, R.C.L.R. Pietro, Bioprospecção de

atividade antioxidante e antimicrobiana da casca de Stryphnodendron adstringens (Mart.) Coville (Leguminosae-Mimosoidae), Rev. Ciencias Farm. Basica E Apl. 28 (2007) 221–226.

[13] R. Trolezi, J.M. Azanha, N.R. Paschoal, J.L. Chechi, M.J. Dias Silva, V.E. Fabris, W. Vilegas, R. Kaneno, A. Fernandes Junior, S. de M.G. Bosco, Stryphnodendron adstringens and purified tannin on Pythium insidiosum: In vitro and in vivo studies, Ann. Clin. Microbiol. Antimicrob. 16(2017).

[14] A.M.M. Felipe, V.P. Rincão, F.J. Benati, R.E.C. Linhares, K.J. Galina, C.E.M. de Toledo, G.C. Lopes, J.C.P. de Mello, C. Nozawa, Antiviral effect of Guazuma ulmifolia and Stryphnodendron adstringens on poliovirus and bovine herpesvirus., Biol. Pharm. Bull. 29 (2006) 1092–1095.

[15] R.Lea. F. Luiz, T.V. ieir. M. Vila, J.C.P. alazz. de Mello, C.V. atar. Nakamura, S. Rozental, K. Ishida, Proanthocyanidins polymeric tannin from Stryphnodendron adstringens are active against Candida albicans biofilms, BMC Complement. Altern. Med. 15 (2015) 68.

[16] F.M. E Silva, J.E. De Paula, L.S. Espindola, Evaluation of the antifungal potential of Brazilian Cerrado medicinal plants, Mycoses. 52 (2009) 511–517.

[17] K. Ishida, S. Rozental, J.C.P. de Mello, C. V. Nakamura, Activity of tannins from Stryphnodendron adstringens on Cryptococcus neoformans: Effects on growth, capsule size and pigmentation, Ann. Clin. Microbiol. Antimicrob. 8 (2009) 29.

[18] [E.M. Pereira, R.T. Gomes, N.R. Freire, E.G. Aguiar, M.D.G.L. Brandão, V.R. Santos, In vitro antimicrobial activity of Brazilian medicinal plant extracts against pathogenic microorganisms of interest to dentistry., Planta Med. 77 (2011) 401–404.

[19] V.R. Santos, R.T. Gomes, R.R. Oliveira, M.E. Cortés, M.G.L. Brandão, Susceptibility of oral pathogenic microorganisms to aqueous and ethanolic extracts of Stryphnodendron adstringens (barbatimão). Int J Dent. 8 (2009) 1–5.

[20] P. T Morey, Alexandre, de C de Souza, Felipe, P Santos, Jussevania, A Pereira, Caibe, D Cardoso, Juscelio, SC de Almeida, Ricardo, A Costa, Marco, CP de Mello, João, V Nakamura, Celso, Pinge-Filho, Antifungal Activity of Condensed Tannins from Stryphnodendron adstringens: Effect on Candida tropicalis Growth and Adhesion Properties, Curr. Pharm. Biotechnol. 17 (2016) 365–375.

[21] E.A. Audi, D.P. Toledo, P.G. Peres, E. Kimura, W.K.V. Pereira, J.C.P. De Mello, C. Nakamura, W. Alves-Do-Prado, R.K.N. Cuman, C.A. Bersani-Amado, Gastric antiulcerogenic effects of Stryphnodendron adstringens in rats, Phyther. Res. 13 (1999) 264–266.

[22] D.T.O. Martins, J.C.S. Lima, V.S.N. Rao, The acetone soluble fraction from bark extract of Stryphnodendron adstringens (Mart.) Coville inhibits gastric acid secretion and experimental gastric ulceration in rats, Phyther. Res. 16 (2002) 427–431.

[23] A.P.L. Sabino, L.M.S. Eustáquio, A.C.F. Miranda, C. Biojone, T.N. Mariosa, C.M.C.P. Gouvêa, Stryphnodendron adstringens (Barbatimão) Leaf Fraction: Chemical Characterization, Antioxidant Activity, and Cytotoxicity Towards Human Breast Cancer Cell

Lines., Appl. Biochem. Biotechnol. (2017).

[24] L. Hernandes, L.M. da Silva Pereira, F. Palazzo, J.C.P. de Mello, Wound-healing evaluation of ointment from stryphnodendron adstringens (barbatim??o) in rat skin, Brazilian J. Pharm. Sci. 46 (2010) 431–436.

[25] S.C.G. Pinto, F.G. Bueno, G.P. Panizzon, G. Morais, P.V.P. Dos Santos, M.L. Baesso, E.V. De Souza Leite-Mello, J.C.P. De Mello, Stryphnodendron adstringens: Clarifying Wound Healing in Streptozotocin-Induced Diabetic Rats, Planta Med. 81 (2015) 1090–1096.

[26] L.A.F. Silva, M.I. de Moura, C.E. Dambros, S.L.R. Freitas, L.A. Souza, M.P. Abreu, Stryphnodendron adstringens extract associated with the hooves trimming surgical procedure for the treatment of bovine digital dermatitis, Trop. Anim. Health Prod. 45 (2013) 1177–1181.

[27] M.A. Rebecca, E.L. Ishii-Iwamoto, R. Grespan, R.K.N. Cuman, S.M. Caparroz-Assef, J.C.P. De Mello, C.A. Bersani-Amado, Toxicological studies on Stryphnodendron adstringens, J. Ethnopharmacol. 83 (2002) 101–104.

[28]M.A. Costa, K. Ishida, V. Kaplum, É.D.A. Koslyk, J.C.P. de Mello, T. Ueda-Nakamura, B.P.D. Filho, C.V. Nakamura, Safety evaluation of proanthocyanidin polymer-rich fraction obtained from stem bark of Stryphnodendron adstringens (BARBATIMO) for use as a pharmacological agent, Regul. Toxicol. Pharmacol. 58 (2010) 330–335.

[29] N.C. De Sousa, S. De Carvalho, M.A. Spanó, U. Graf, Absence of genotoxicity of a phytotherapeutic extract from Stryphnodendron adstringens (Mart.) Coville in somatic and germ cells of Drosophila melanogaster, Environ. Mol. Mutagen. 41 (2003) 293–299. **Linked**

[30] M.A. Rebecca, E.L. Ishii-Iwamoto, A.M. Kelmer-Bracht, S.M. Caparroz-Assef, R.K.N. Cuman, C.L.S. Pagadigorria, J.C.P. De Mello, A.Bracht, C.A. Bersani-Amado, Effect of Stryphnodendron adstringens (barbatimão) on energy metabolism in the rat liver, Toxicol. Lett. 143 (2003) 55–63.

[31] M.A. Costa, J.C. Palazzo De Mello, E.N. Kaneshima, T. Ueda-Nakamura, B.P. Dias Filho, E.A. Audi, C.V. Nakamura, Acute and chronic toxicity of an aqueous fraction of the stem bark of Stryphnodendron adstringens (Barbatimão) in rodents, Evidence-Based Complement. Altern. Med. 2013 (2013).

[32] Bürger ME, Ahlert N, Baldisserotto B, Langeloh A, Schirmer B, Foletto R. Investigação da atividade abortiva e/ou infertilizante de Stryphnodendron adstringens (Mart. Coville). Brazilian Journal of Veterinary Research and Animal Science. 1999;36(6):296-9.

[33] R.A. Vicente, V.R. Leite E Silva, A.R. Baby, M.V.R. Velasco, V. Bedin, Double-blind, randomized, placebo-controlled trial of a cream containing the Stryphnodendron adstringens (Martius) Coville bark extract for suppressing terminal hair growth, J. Eur. Acad. Dermatology Venereol. 23 (2009) 410–414.

[34] D.G. Minatel, A.M.S. Pereira, T.M. Chiaratti, L. Pasqualin, J.C.N. Oliveira, L.B. Couto, R.C.C. Lia, J.M. Cintra, M.F.A. Bezzon, S.C. Franca, Estudo clínico para validação da

eficácia de pomada contendo barbatimão (Stryphnodendron adstringens, Mart.) Coville)* na cicatrização de úlceras de decúbito, Rev. Bras. Med. 67 (2010) 250–256.

[35] A.C. Isler, G.C. Lopes, M.L.C. Cardoso, J.C.P. De Mello, L.C. Marques, Development and validation of a LC-method for the determination of phenols in a pharmaceutical formulation containing extracts from Stryphnodendron adstringens, Quim. Nova. 33 (2010) 1126–1129.

[36] J.C. Palazzo De Mello, F. Petereit, A. Nahrstedt, A dimeric proanthocyanidin from Stryphnodendron adstringens, Phytochemistry. 51 (1999) 1105–1107.

[37] E.A. Audi, C.E. Mendes De Toledo, F. Solera Dos Santos, P.R. Bellanda, W. Alves-Do-Prado, T. Ueda-Nakamura, C.V. Nakamura, C.M.Sakuragui, C.A. Bersani-Amado, J.C. Palazzo De Mello, Biological activity and quality control of extract and stem bark from Stryphnodendron adstringens, Acta Farm. Bonaer. 23 (2004) 328–333.

[38] J. Palazzo De Mello, F. Petereit, A. Nahrstedt, Prorobinetinidins from Stryphnodendron adstringens, Phytochemistry. 42 (1996) 857–862.

[39] J. Sousa, N. Pedroso, L. Borges, G. A., J. Paula, E. Conceicao, Optimization of Ultrasound-assisted extraction of polyphenols, tannins and epigallocatechin gallate from barks of Stryphnodendron adstringens (Mart.) Coville bark extracts, Pharmacogn. Mag. 10 (2014) 318.

[40] A.M. do Nascimento, P.T. Guedes, R.O. Castilho, C.D. Vianna-Soares, Stryphnodendron adstringens (Mart.) coville (Fabaceae) proanthocyanidins quantitation by RP-HPLC, Brazilian J. Pharm. Sci. 49 (2013) 549–558.

[41] J.A. Nichols, S.K. Katiyar, Skin photoprotection by natural polyphenols: Anti-inflammatory, antioxidant and DNA repair mechanisms, Arch. Dermatol. Res. 302 (2010) 71–83.

[42] H. Fujiki, E. Sueoka, A. Rawangkan, M. Suganuma, Human cancer stem cells are a target for cancer prevention using (-)-epigallocatechin gallate. J Cancer Res Clin Oncol. 143 (2017) Dec;143(12):2401-2412.

[43] Kim HL, Lee JH, Kwon BJ, Lee MH, Han DW, Hyon SH, Park JC. Promotion of full-thickness wound healing using epigallocatechin-3-O-gallate/poly (lactic-co-glycolic acid) membrane as temporary wound dressing. Artif Organs. 2014 May 38(5):411-415.

[44]Y.C. Shin, D.M. Shin, E.J. Lee, J.H. Lee, J.E. Kim, S.H. Song, D.Y. Hwang, J.J. Lee, B. Kim, D. Lim, S.H. Hyon, Y.J. Lim, D.W. Han, Hyaluronic Acid/PLGA Core/Shell Fiber Matrices Loaded with EGCG Beneficial to Diabetic Wound Healing, Adv. Healthc. Mater. 5 (2016) 3035–3045.

[45]G. Park, B.S. Yoon, J.H. Moon, B. Kim, E.K. Jun, S. Oh, H. Kim, H.J. Song, J.Y. Noh, C. H. Oh, S. You, Green tea polyphenol epigallocatechin-3-gallate suppresses collagen production and proliferation in keloid fibroblasts via inhibition of the STAT3-signaling pathway, J. Invest. Dermatol. 128 (2008) 2429–2441.

[46] M. Li, J. Xu, T. Shi, H. Yu, J. Bi, G. Chen, Epigallocatechin-3-gallate augments therapeutic effects of mesenchymal stem cells in skin wound healing, Clin. Exp. Pharmacol. Physiol. 43 (2016) 1115–1124.

[47] S.A. Chen, H.M. Chen, Y. Der Yao, C.F. Hung, C.S. Tu, Y.J. Liang, Topical treatment with anti-oxidants and Au nanoparticles promote healing of diabetic wound through receptor for advance glycation end-products, Eur. J. Pharm. Sci. 47 (2012) 875–883.

[48] R. Negrão, R. Costa, D. Duarte, T.T. Gomes, I. Azevedo, R. Soares, Different effects of catechin on angiogenesis and inflammation depending on VEGF levels, J. Nutr. Biochem. 24 (2013) 435–444.

[49] H. Shahrahmani, N. Kariman, S. Jannesari, M. Rafieian-Kopaei, M Mirzaei, S. Ghalandari, N. Shahrahmani, G. Mardani, The effect of green tea ointment on episiotomy pain and wound healing in primiparous women: A randomized, double-blind, placebo-controlled clinical trial. Phytother Res. (2017).

[50] P.B. Bhat, S. Hegde, V. Upadhya, G.R. Hegde, P. V. Habbu, G.S. Mulgund, Evaluation of wound healing property of Caesalpinia mimosoides Lam, J. Ethnopharmacol. 193 (2016) 712–724.

[51]F.Vafi, R. Bahramsoltani, M. Abdollahi, A. Manayi, A.H. Abdolghaffari, N. Samadi, G. Amin, G. Hassanzadeh, H. Jamalifar, M. Baeeri, M.Heidari, M. Khanavi, Burn Wound Healing Activity of Lythrum salicaria L. and Hypericum scabrum L., Wounds. 28 (2016).

[52] D. Tsala, N. Nnanga, M. Ndzana, B. Mballa, T. Dimo, Evaluation of the antioxidant activity and the healing action of the ethanol extract of Calotropis procera bark against surgical wounds, J. Intercult. Ethnopharmacol. 4 (2015).

[53] D.J. Yang, S.H. Moh, D.H. Son, S. You, A.W. Kinyua, C.M. Ko, M. Song, J. Yeo, Y.H. Choi, K.W. Kim, Gallic Acid Promotes Wound Healing in Normal and Hyperglucidic Conditions, Molecules. 21 (2016).

4.2 ARTIGO

Hindawi
BioMed Research International
Volume 2018, Article ID 1942451, 11 pages
https://doi.org/10.1155/2018/1942451

Research Article

Analysis of *In Vitro* Cyto- and Genotoxicity of Barbatimão Extract on Human Keratinocytes and Fibroblasts

Neida L. Pellenz,[1] Fernanda Barbisan,[2] Veronica F. Azzolin,[1] Thiago Duarte,[1] Aline Bolignon,[3] Moisés H. Mastella,[2] Cibele F. Teixeira,[1] Euler E. Ribeiro,[4] Ivana B. Mânica da Cruz,[1,2] and Marta M. M. F. Duarte[1,5]

[1]*Postgraduate Program of Pharmacology, Federal University of Santa Maria, Santa Maria, RS, Brazil*
[2]*Postgraduate Program of Gerontology, Federal University of Santa Maria, Santa Maria, RS, Brazil*
[3]*Phytochemical Research Laboratory, Department of Industrial Pharmacy, Federal University of Santa Maria, Santa Maria, RS, Brazil*
[4]*Third Age Open University, University of Amazonas State, Manaus, AM, Brazil*
[5]*Brazilian Lutheran University (ULBRA), Santa Maria, RS, Brazil*

Correspondence should be addressed to Ivana B. Mânica da Cruz; ivana.ufsm@gmail.com

Received 30 April 2018; Revised 24 August 2018; Accepted 13 September 2018; Published 8 October 2018

Guest Editor: Francesco Facchiano

Copyright © 2018 Neida L. Pellenz et al. This is an open access article distributed under the Creative Commons Attribution License, which permits unrestricted use, distribution, and reproduction in any medium, provided the original work is properly cited.

Barbatimão (*Stryphnodendron adstringens*, Mart.) is a native Brazilian species used in traditional medicine and some commercial preparations owing to its strong wound-healing activity. However, controversy regarding its use due to safety concerns over the potential genotoxic effect of this plant remains. In order to clarify this issue, the effect of hydroalcoholic extract of barbatimão *in vitro* on cell viability, DNA damage, and induction of apoptosis in two commercial cell lines of keratinocytes (HaCaT) and fibroblasts (HFF-1) was evaluated. Barbatimão stem bark hydroalcoholic extract (70% ethanol) was obtained and lyophilized for subsequent use in all experiments. The main bioactive molecules quantified by HPLC were gallic acid, caffeic acid, quercetin, catechin, and epigallocatechin gallate (EGCG). Barbatimão (0.024 to 1.99 mg/mL) was found to decrease cellular mortality as compared to the control group. GEMO assay, a noncellular DNA protocol that uses H_2O_2-exposed calf thymus DNA, revealed not only a genotoxic effect of barbatimão, but also a potential genoprotective action against H_2O_2-triggered DNA fragmentation. These results indicated that barbatimão at concentrations of 0.49 and 0.99 mg/mL, which are near to the levels found in commercial preparations, exerted an *in vitro* genoprotective effect on cells by decreasing the levels of DNA oxidation quantified by 8-hydroxy-2′-deoxyguanosine (8-OHdG) and reactive oxygen species (ROS) levels. Gene and protein apoptotic markers, quantified by qRT-PCR (*BAX/Bcl-2* genes) and immunoassays (Caspases 3 and 8), respectively, also indicated a decrease in apoptotic events in comparison with control cells. Collectively, the results suggest that barbatimão could exert genoprotective and antiapoptotic effects on human keratinocytes and fibroblasts.

1. Introduction

Many studies have described potential effectiveness of phenolic compounds in medicine due to their antioxidant, anti-inflammatory, antimicrobial, and proliferative properties [1, 2]. Some of these polyphenol molecules have been described in plants such as *Stryphnodendron adstringens* (Mart.), a Brazilian species popularly known as "barbatimão," with strong wound-healing activity [3, 4]. Barbatimão is a native species of the Savanah Biomes (Cerrado and Caatinga), where a bark extract is used by traditional communities as a wound-healing natural product [5–9]. Prior investigations have described potential causal mechanisms associated with the healing efficacy of barbatimão, such as antioxidant, anti-inflammatory, and antimicrobial activities [6, 10–13].

Considering that barbatimão is effective and inexpensive, this bark extract has been included in some commercial Brazilian medicines. Its inclusion as a phytotherapeutic plant is also based on complementary studies that have described low acute and chronic toxicity in barbatimão experimental models [14–17].

However, there are some aspects of the plant that need to be studied for the safe use of barbatimão as a drug, such as its cito- and genotoxic potential. Therefore, it is necessary to perform complementary investigations to evaluate the effect of barbatimão on human cellular DNA damage modulation. The present study evaluated the modulation of genotoxicity and apoptosis as an indicator of the effect of a commercial barbatimão extract on DNA damage in human keratinocytes and dermal fibroblast commercial cell lines.

2. Materials and Methods

2.1. Reagents. Chemical reagents including acetonitrile, formic acid (purity > 98%), gallic acid (purity > 98%), and caffeic acid (purity > 98%) were purchased from Merck (Darmstadt, FRM, Germany), and quercetin (purity > 98%), catechin (purity > 98%), rutin (purity > 98%), and kaempferol (purity > 98%) used as reference molecules were obtained from Sigma (Saint Louis, MI, United States). High-pressure liquid chromatography with a diode array detector (HPLC-DAD) was performed using Shimadzu Prominence Auto Sampler (SIL-20A) high-pressure liquid chromatography (HPLC) system (Shimadzu, Kyoto, Japan), equipped with Shimadzu LC-20AT reciprocating pumps connected to a DGU 20A5 degasser with a CBM 20A integrator, SPD-M20A diode array detector, and LC solution 1.22 SP1 software. Materials used in cell culture were purchased from Vitrocell Embriolife (Campinas, SP, Brazil) and Gibco-Life Technologies (Carlsbad, CA, United States). Molecular biology reagents were obtained from QIAGEN (Hilden, NW, Germany), Invitrogen (Carlsbad, CA, United States), and Bio-Rad Laboratories (Hercules, CA, United States).

Biochemical reagent protocols for performing the spectrophotometry assays were obtained from Sigma-Aldrich (St. Louis, MI, United States). The apoptotic and genotoxic markers marked by an ELISA immunoassay kit were obtained from Abcam (Cambridge, MA, United States). The equipment used included a SpectraMax i3x Multimode microplate reader (Molecular Devices, Sunnyvale, CA, United States) and Rotor-Gene Q 5plex HRM System (QIAGEN biotechnology, Hilden, NW, Germany).

2.2. Good In Vitro Methods Practices and Experimental Design. The *in vitro* protocols performed in the present investigation are according to presumptions described in OECD Guidelines for the Testing of Chemicals and in a draft of guidance document on Good *In vitro* Methods Practices (GIVIMP) organized by Griesinger [18]. The followed standard procedures were used in the present study to guarantee high data quality: (1) reagents and plastics of high quality and origin were used; (2) ATCC commercial lineages and standardized conditions described by the ATCC were used; (3) all experiments were initialized with cells at of 1×10^5 concentration; (4) all experiments were carried out at controlled culture times identified in the results and/figures; (5) experiments conducted in 96-well plates were just in the internal wells in order to attenuate problems related to the evaporation of the medium which can cause large intravariation of the data; (6) in the 96-well plates each treatment was repeated at least five times; (7) all experiments were replicated at different moments, at least three times. In each replication, at least five repetitions of each treatment were tested; (8) details of data analysis used in GIVIMP were also followed and are presented in statistical section of this study.

General analysis performed in the present investigation is synthetized in Figure 1. Further, details of assays used in the present study will be detailed. Initially, to test potential toxicological effect of barbatimão on human cell lines, a hydroalcoholic extract using bark samples of this plant collected in Manaus, Amazonas State, Brazil (-3.10719S, -60.0261 3° 6′ 26″W), and voucher specimens were deposited at the Herbarium of the Biological Sciences Course, Federal University of Santa Maria, RS, Brazil (Figure 1(A)). Main bioactive molecules present in the barbatimão extract were quantified by HPLC-DAD analyses (Figure 1(B)).

Before *in vitro* analyses, the noncellular GEMO assay was performed to identify potential genotoxic and/or genoprotective barbatimãos's capacity according to different concentrations (Figure 1(C)). The principle of this assay previously developed and validated by Cadoná et al. [19] is to verify the effect of some extract-test on fragmentation of double-strand (ds) DNA molecule that is concomitantly exposed to H_2O_2, an oxidative molecule. Therefore, if an extract-test has genotoxic capacity, dsDNA fragmentation triggered by H_2O_2 exposure will be more intense than negative control group with just dsDNA in the solution. On the contrary, if an extract-test has a genoprotective capacity, dsDNA fragmentation will be less intense than positive control group with dsDNA plus H_2O_2. GEMO assay is performed using a highly specific dsDNA dye (PicoGreen®), as a basic reagent. This dye is an ultrasensitive fluorescent reagent that allows quantification in the solution, just dsDNA, but not single DNA molecules and nucleotides. Therefore, high dsDNA concentration is associated to high fluorescence levels quantified by fluorimeter (Figure 1(C-1)). When dsDNA is fragmented by the presence of oxidant molecules, such as H_2O_2, fluorescence drops in comparison with negative non-H_2O_2 exposed control (Figure 1(C-2)). Therefore, the effect of some extract-test on this reaction can indicate its genotoxic or genoprotective effect. Genoprotective capacity is detected when fluorescence increases significantly in a solution containing dsDNA, H_2O_2, and extract-test in comparison with a solution containing just dsDNA plus H_2O_2. On the contrary, if fluorescence decreases significantly with addition of extract-test in the same solution, this result indicates genotoxic capacity of the extract. Therefore, this assay was used as preliminary indication of genoprotective and/or genotoxic (Figure 1(C-3)) capacity of barbatimão extract at different concentrations.

All *in vitro* protocols were performed using two cell commercial lines of keratinocytes (HaCaT) and dermal fibroblasts (HFF-1) in 24 h cell cultures (Figure 1(D)). First protocol determined if similar concentrations tested in the GEMO assay could present some cytotoxic effects on these cell lines. Therefore, cell cultures were supplemented with barbatimão at 10 different concentrations (0.012, 0.024, 0.049, 0.099, 0.12,

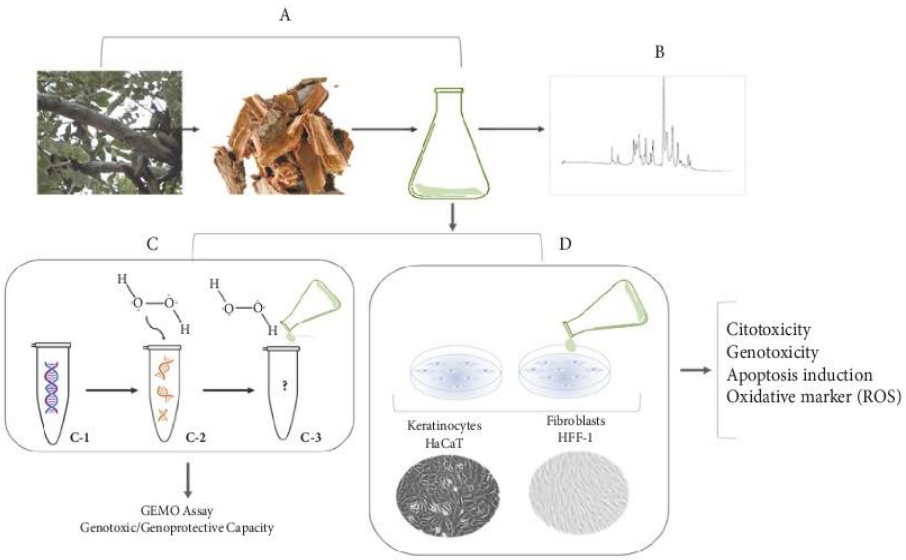

Figure 1: General experiment design. (A) Initially was obtained a hydroalcoholic extract using barbatimão bark samples. (B) Main bioactive compounds were quantified by HPLC-DA. (C) An exploratory noncelular GEMO assay was conducted to determine if barbatimão at 10 different concentrations could present some genotoxic or genoprotective capacity of the extract. (D) The in vitro protocols were performed in two commercial human cell lines of keratinocytes (HaCaT) and dermal fibroblasts (HFF-1). Additional protocols were conducted to evaluate barbatimão effects on DNA oxidation by quantification of DNA-8-OhdG levels and by intrinsic or extrinsic apoptosis induction by quantification and comparison with negative control group of gene BAX/Bcl-2 ratio and CASP 3 and 8 protein levels. Details of experimental design and assays used in this study are presented in Methods section.

0.24, 0.49, 0.99, 1.99, and 3.92). From these results, two barbatimão concentrations estimated to be found in Brazilian commercial wound-healing barbatimão products described in pharmaceutical package were used in the complementary protocols (0.49 and 0.99 mg/mL).

These protocols evaluated if barbatimão extract could induce cellular *in vitro* genotoxicity by quantification of 8-deoxyguanosine (DNA-8-OhdG) levels. This molecule is formed when DNA is oxidized and is considered a good biomarker of oxidative stress and oxidative DNA damage [20]. Extensive cellular and DNA damage can trigger apoptotic events on the cells. The intrinsic apoptotic events are triggered by increase of p53 protein levels, which are able to detect no-repaired DNA lesions and induce overexpression of Bcl-2-associated X protein (BAX gene), an apoptotic regulator. On the contrary, p53 protein induces downregulation of B-cell lymphoma 2 (Bcl-2) that plays a crucial role in promoting cellular survival and proliferation. Therefore, BAX/Bcl-2 ratio has been used as marker of intrinsic apoptosis events (when ratio is ≥ 1.0) in a large number of studies, such as performed by Bergandi et al. [21]. Upon induction of apoptosis, BAX becomes organelle membrane associated, and, in particular, mitochondrial membrane that becomes permeabilized releases cytochrome C into cytosol. The elevated cytochrome C concentration in the cytoplasm triggers caspases (CASP) pathway (including CASP 3 and 8) that regulate further apoptotic events. Moreover, caspases pathway can be triggered by an extrinsic pathway related to binding of some molecules with dead receptors that are present in the outside of cellular membrane. In this context, concomitant quantification of BAX/Bcl-2 gene expression ratio and CASP 3 and 8 proteins can be considered informative if some extract or product triggers apoptotic events and if events involve intrinsic or extrinsic apoptosis pathways. This protocol of apoptosis induction has been used in previous studies performed by our research group [22, 23].

As barbatimão extract can be clinically tested in several days, a final protocol was performed to evaluate if the chronic cell culture exposure to babartimão could present elevation of reactive oxygen species (ROS) levels and DNA 8-OHdG levels, which indicates DNA damage measure in 1, 3, and 5 days of cultures.

2.3. Barbatimão Extract Obtention and HPLC-DAD Procedures. Barbatimão hydroalcoholic extract was obtained in a manner similar to that described by Betoni et al. [24]. Barbatimão bark was dried, ground, and extracted with 70% ethanol at 4–8°C then filtered after 48 h. Filtration was done using Whatman No. 1 paper and the solvent removed using a rotary evaporator at reduced pressure, 45°C at 115 rpm. The resulting dry extract was obtained by lyophilization and stored at 20°C in a sterile flask until use. Quantification of the main bioactive molecules in the barbatimão stem bark extract was performed as previously described by Da Silva et al. [25]. Barbatimão hydroalcoholic extract at a concentration of 12 mg/mL was injected in a model SIL-20A Shimadzu Auto

sampler. Separations were carried out using Phenomenex C18 column (4.6 mm × 250 mm × 5 μm particle size). The mobile phase consisted of water with 1% formic acid (v/v) (solvent A) and HPLC grade acetonitrile (solvent B) at a flow rate of 0.6 mL/min and injection volume 40 μL. The composition gradient was 5% solvent B reaching 15% at 10 min; 30% solvent B at 20 min; 65% solvent B at 30 min; and 98% solvent B at 40 min, followed by 50 min at isocratic elution until 55 min. At 60 min, the gradient reached the initial conditions again, following the method described by Da Silva et al. [25] with small modifications. The sample and mobile phase were filtered through a 0.45 μm membrane filter (Millipore) and then degassed by ultrasonic bath prior to use. Stock solutions of standards references were prepared in acetonitrile at a concentration range of 0.030–0.500 mg/mL. Quantifications were carried out by integration of the peaks using the external standard method, at 254 nm for gallic acid, 280 nm for catechin, 327 nm for caffeic acid, and 366 nm for quercetin, rutin, and kaempferol. The chromatography peaks were confirmed by comparing retention time with those of reference standards and by DAD spectra (200 to 700 nm). All chromatography operations were carried out at ambient temperature and in triplicate.

2.4. Cell Culture Conditions and Treatments. The *in vitro* investigation used two commercial cell lines: immortalized human keratinocytes (HaCaT) and neonatal foreskin human dermal fibroblasts (HFF-1) obtained from American Type Culture Collection (ATCC). Cell cultures were reared in controlled conditions with Dulbecco's modified Eagle medium (DMEM) culture medium supplemented with 15% fetal bovine serum, 100 IU/mL penicillin, and 100 μg/mL streptomycin. Cells were maintained at 37°C with 5% CO_2 and 95% humidified atmosphere for 24 h. Potential cytotoxic effects of hydroalcoholic barbatimão extract on keratinocytes and fibroblasts were tested using ten different concentrations. The curve concentration of barbatimão analyzed here was based on a prior study by Costa et al. [15] and was used as a reference (0.012 to 3.92 mg/mL). To perform this curve, barbatimão lyophilized extract was diluted in culture medium and filtered using Whatman filter paper (2 μ) to prevent the presence of microorganisms in the solution.

Two barbatimão concentrations near to those found in commercial preparations of barbatimão extract were used to perform complementary analysis (0.49 and 0.99 mg/mL) in keratinocyte and fibroblast 24 h cell cultures. In cells exposed to these concentrations, DNA oxidative damage was evaluated by quantification of 8-hydroxy-2′-deoxyguanosine (8-OHdG) that is considered a biomarker for oxidative DNA markers and has been widely used in *in vivo* and *in vitro* studies [20]. We also evaluated potential modulation of apoptosis by barbatimão exposure via analysis of expression of two genes: *Bcl-2* (B-cell lymphoma 2) and *BAX* (bcl-2-like protein 4). *Bcl-2* gene is an inductor of cellular proliferation whereas *BAX* is an inductor of apoptotic events. Generally, *BAX/Bcl-2* gene expression ratio is used to detect if cell cultures are in apoptotic or proliferative processes [26]. In this case, values > 1 indicate an apoptotic state and potential genotoxic effect of barbatimão on cells. Quantification of two caspase (CASP 3 and 8) protein levels was also performed to confirm the influence of barbatimão on apoptotic processes. Methods used to determine gene expression and protein quantification involved qRT-PCR and immunoassay analysis are further described in more details below.

2.5. GEMO Assay. Before testing the potential effect of barbatimão on the DNA of keratinocytes and fibroblasts, a GEMO assay was performed as previously described by Cadoná et al. [19], which used Quant-IT™ PicoGreen® DNA kit (Invitrogen Life Technologies, SP, Brazil). GEMO is a noncellular protocol previously described by Cadoná et al. [19] that uses exposure of calf-DNA to H_2O_2. This molecule is genotoxic, increasing DNA fragmentation that is detected by PicoGreen dye. If a chemical molecule in the plant extract has a genoprotective effect, DNA fragmentation will be attenuated, and fluorescence in the test group will decrease in relation to the positive control group (obtained by exposure of calf-DNA to H_2O_2). A 96-well plate was filled with 10 μL of calf thymus DNA (1 μg/mL plus 70 μL of TE buffer) containing varying barbatimão concentrations and 70 μL of H_2O_2 (1 M). The reaction was incubated for 30 min. After 30 min PicoGreen® DNA dye was added and the fluorescence was read (excitation at 480 nm/emission at 520 nm). The genoprotective effect was considered present when the absorbance was lower than the positive control group [19].

2.6. Cytotoxic Assays. Two assays were used to test the potential cytotoxic effect of barbatimão on keratinocytes and fibroblasts: trypan dye exclusion assay and cf-DNA PicoGreen assay. The cf-DNA PicoGreen assay is based on the presence of double-stranded DNA fragments that are released when cells die as the cytoplasmic and nuclear membrane rupture. The cellular mortality rate is quantified by supernatant cell-free DNA (cf-DNA) levels using PicoGreen dye®, a fluorescent marker of double-stranded DNA fragments. Therefore, high cf-DNA levels indicate high mortality rate in the cell culture [19]. This assay was performed using Invitrogen Quant-IT kit following manufacturer's instructions. Ten microliters of cell culture supernatants were collected and added in a 96-well black plate together with reagents from Quant-iTTM PicoGreen and diluted in Tris-EDTA (TE) buffer (10mM Tris–HCl, 1 mM EDTA, pH 7.5). Then, 100 μL of the PicoGreen dye diluted 1:200 in TE buffer was added to the microplate to make a final volume of 200 μL per well. Following incubation in the dark for 10 min at room temperature, the fluorescent signal of the samples was measured at 480 nm excitation and 520 nm emission at room temperature using SpectraMax M2/M2e Multimode Plate Reader, Molecular Devices' equipment. Elevated cf-DNA levels indicated high cellular mortality.

2.7. Reactive Oxygen Species (ROS) Assay. As barbatimão is rich in antioxidant molecules, ROS levels of cell cultures were quantified using a 2,7 dichlorofluorescein diacetate (DCFH-DA) ROS production assay. DCFH-DA is hydrolysed by intracellular esterase enzymes to DCFH, which is trapped

within the cell, and the nonfluorescent molecule is then oxidized with fluorescent dichlorofluorescein (DCF) using cellular oxidants. Therefore, to quantify ROS levels, cell cultures were treated with DCF-DA (10 mM) for 60 min at 37°C. The fluorescence was measured at an excitation of 488 nm and an emission of 525 nm, and the results were obtained as pmole/mL of DCF production from 2,7 dichlorofluorescin in reaction with ROS molecules present in the samples [27]. After the data were obtained, results were converted to % of control group.

2.8. Immunoassay Tests. The levels of DNA 8-OHdG were used to quantify DNA damage and those of CASP 3 and 8 were measured using a Quantikine Human Kit according to the manufacturer's instructions. All reagents and working standards were prepared and the excess microplate strips were removed before adding 50 μL of the assay diluent RD1W to each well. 100 μL of standard control for the sample was added per well, after which the well was covered with an adhesive strip and incubated for 1.5 h at room temperature. Each well was subsequently aspirated and washed twice, for a total of three washes. The antiserum of each molecule analyzed here was added to each well and covered with a new adhesive strip before being incubated for 30 min at room temperature. The aspiration/wash step was repeated, and the molecule-1 conjugate (100 μL) was added to each well and incubated for 30 min at room temperature. The aspiration/wash step was repeated before adding 100 μL of substrate solution to each well, followed by incubation at room temperature for an additional 20 min. Finally, 50 μL of stop solution was added to each well and the optical density was determined within 30 min using a microplate reader set to 450 nm.

2.9. mRNA Expression Analysis by Quantitative QT-PCR Assay. Gene expressions of *BAX* and *Bcl-2* were analyzed in cells exposed to barbatimão extract. Total RNA was extracted using Trizol, following the manufacturer's instructions (Ludwig-Biotec, RS, Brazil). The extracted RNA was measured by a Thermo Scientific NanoDrop™ 1000 Spectrophotometer. To perform reverse transcription, 1 μg/mL RNA was added to the samples with 0.2 μL of DNAase at 37°C for 5 min, followed by heating at 65°C for 10 min. The cDNA was generated with 1 μL of Iscript cDNA and 4 μL of Mix Iscript. The next steps of the reaction were 5°C for 10 min, 25°C for 5 min, and 85°C for 5 min, with a final incubation at 5°C for 60 min. The qRT-PCR was performed in the Rotor-Gene Q 5plex HRM System (QIAGEN biotechnology, NW, Germany) using QuantiFast SYBR® Green PCR Master Mix, starting with a temperature of 95°C for 3 min followed by 40 cycles of 95°C for 10 s, 60°C for 30 s and a melt curve of 60°C to 90°C in 0.5°C increments for 5 s. The reactions of each sample were made in triplicate, using 1 μM of each primer and with 2× QuantiFast SYBR® Green PCR Master Mix; the final volume was 20 μL. The beta-actin gene sense (5′TGTGGATCAGCAAGCAGGAGTA3′) antisense (5′TGCGCAAGTTAGGTTTTGTCA3′) was used as a housekeeping gene:,*BAX* gene sense (5′CCCTTTTCTACTTTGCCAGCAA3′) antisense (5′CCCGGAGGAAGTCCAATGT3′), *BCL-2* gene sense (5′GAGGATTGTGGCCTTCTTTGAGT3′) antisense (5′AGTCATCCACAGGGCGATGT3′) [23].

2.10. Statistical Analysis. Statistical tests were performed using Graph Pad Prism Software. Results of all experiments were replicated three times with, at least, five repetitions of each treatment. Data from repetitions were evaluated before statistical analysis and normalized by % of control group. Therefore, results were expressed as % mean ± SD (standard deviation) of the control group. This procedure is broadly used in the in vitro protocols (Antonieli et al., 2017) to allow comparison between results obtained on different days, by different tests, and by different laboratories. The upper and lower values of 2-SD range were considered outliers and excluded of the analysis, because generally these outliers generate relative SD > 10% indicating presence of some experimental imprecision. Treatments were statistically compared by one-way analysis of variance (ANOVA), followed by Tukey *post hoc* test. In results showed in Figures different letters identified statistical differences ($p \leq 0.05$) among treatments.

3. Results

Details of the barbatimão tree, bark, extract preparation samples, and chemical characterization are presented in Figure 2. Barbatimão hydroalcoholic extract presented higher levels (mg/g) of gallic acid (12.48±0.05), caffeic acid (8.06±0.02), quercetin (8.16±0.04), catechin (5.93±0.01), and rutin (4.71±0.01) (Figure 2). Low levels of kaempferol and other bioactive molecules were also detected (Figure 2).

Initially potential genoprotective capacity of barbatimão extract at different concentrations was determined and results are presented in Figure 3(a). In this assay, the control group was compounded by a solution containing isolated dsDNA plus H_2O_2 that caused extensive DNA fragmentation. When barbatimão extract was added in this solution an inverse dose-dependent action on dsDNA was observed. In this case, barbatimão at lower concentration (0.012 mg/mL) presented higher protective effect against H_2O_2 dsDNA fragmentation than more elevated concentrations. Concentrations near to barbatimão therapeutic doses used to healing wound showed some dsDNA protection, but this effect was less intense than that observed in the other lower concentrations.

The first *in vitro* protocol performed here using keratinocytes (Figure 3(b)) and fibroblast (Figure 3(c)) cells evaluated potential barbatimão effect on viability of these cells using the same range of concentrations evaluated by GEMO assay (Figure 3(a)). Barbatimão did not present a cytotoxic effect on keratinocytes and fibroblasts when compared to control group that did not receive any additional treatment numerically represented by 0 value in the graphic. On the contrary, cell culture barbatimão extract supplementation increased viability of both cell lines when compared to no-treated control group (0). However, this

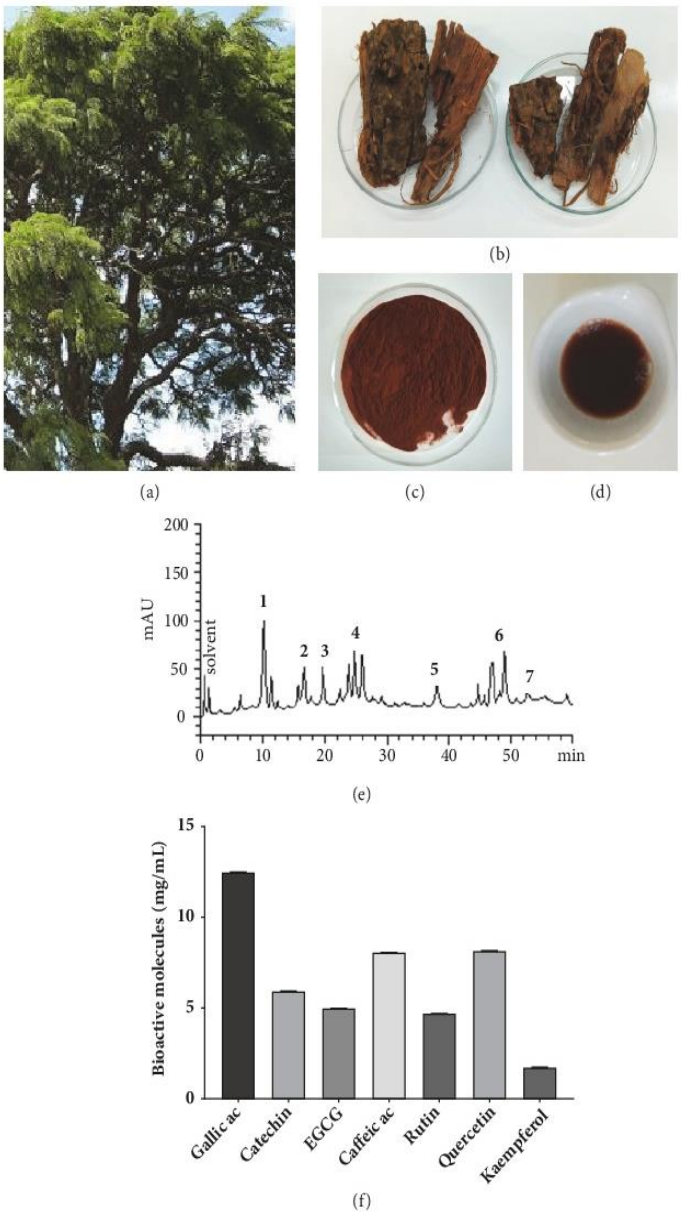

Figure 2: Barbatimão (*Stryphnodendron adstringens*, Mart.) components and measurement of bioactive molecules: (a) barbatimão tree; (b) stem bark used to produce barbatimão extract; (c) lyophilized barbatimão extract; (d) solution of hydroalcoholic extract of barbatimão used to treat cell cultures; and (e) representative HPLC profile of barbatimão hydroalcoholic extract. Gallic acid (peak 1), catechin (peak 2), EGCG (peak 3), caffeic acid (peak 4), rutin (peak 5), quercetin (peak 6), kaempferol (peak 7); (f) graphical representation of bioactive molecule quantification detected in barbatimão HPLC analysis.

effect was higher in cultures supplemented with intermediary concentrations (Keratinocytes: 0.099-0.49 mg/mL; fibroblasts: 0.099-0.99 mg/mL).

Two barbatimão concentrations (0.49 and 0.99 mg/mL) near to those found in commercial preparations were used to perform analysis of genotoxicity in keratinocyte and fibroblast 24 h cell cultures. In cells exposed to these concentrations, DNA damage quantified by DNA 8-OHdG levels, *BAX*/*Bcl-2* gene expression ratio, and CASP 3 and 8 levels were quantified. In both barbatimão concentrations there was a significant decrease in ROS levels when 24 h keratinocyte cultures were exposed to 0.49 mg/mL (87.2±2.5% of control group) and 0.99 mg/mL (74.3±3.0% of control group). Similar results were also found in fibroblasts, where barbatimão

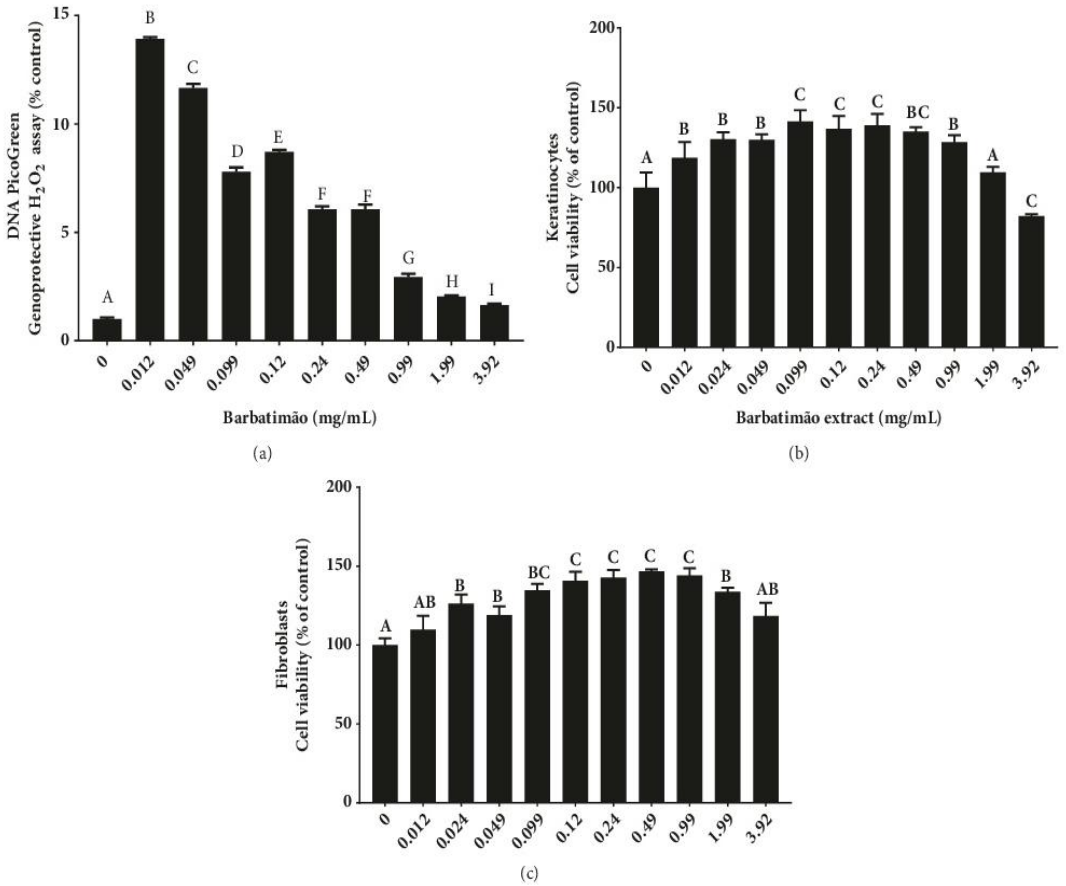

Figure 3: Barbatimão preliminary assays: (a) genoprotective capacity determined by GEMO noncellular assay that uses DNA PicoGreen® fluorescent dye (Cadoná et al., 2014). This dye presents specific affinity to binding with double-strand (ds) DNA levels. In GEMO assay a solution containing isolated calf dsDNA and H_2O_2 (1M) is produced. The H_2O_2 trigger extensive DNA fragmentation that causes decreasing in the fluorescence and here is considered the control group represented by 0 value. Cell culture supplementation with barbatimão hydroalcoholic extract at different concentrations showed significant increase in the fluorescence indicating genoprotective effect of this extract; barbatimão's viability effect on (b) keratinocytes and (c) fibroblast 24 h cell cultures measured by MTT-assay. Data were analyzed by ANOVA one-way analysis of variance followed by Tukey *post hoc* test and all statistical tests with $p \leq 0.05$ were considered significant. Statistical differences among treatments were identified by different alphabetical letters, whereas same letters indicated no differences between each treatment compared to the others.

extract at 0.49 mg/mL reduced ROS levels to 82.4±3.0% of control group and at 0.99 mg/mL reduced ROS levels to 69.5±3.0% of control group ($p \leq 0.001$).

Barbatimão treated samples also showed a decrease in DNA damage evaluated by 8-OHdG levels (Figure 4(a)) in both 24 h cell cultures tested. Analysis of apoptotic markers showed a decrease in *BAX*/*Bcl-2* gene expression ratio (Figure 4(b)). Moreover, barbatimão decreased CASP 3 and 8 in both keratinocyte and fibroblast cell lines (Figures 4(c) and 4(d)). However, the genoprotective and caspase lowering effect was more pronounced in fibroblasts than in keratinocytes.

Considering that the effect of barbatimão could be transient and cause subsequent triggering of an increase in ROS levels and DNA damage in older cultures, a complementary analysis was performed in fibroblasts in order to evaluate the effect of barbatimão on 1, 3, and 5 day cell cultures. As seen in Figure 5, barbatimão maintained its antioxidant and genoprotective effect in cultures of several days old. However, this result was more pronounced in 72 h cell cultures exposed to 0.99 mg/mL concentration of barbatimão extract.

4. Discussion

The present investigation evaluated potential genotoxic effects of barbatimão, a Brazilian plant used traditionally for wound healing. Most results obtained from the

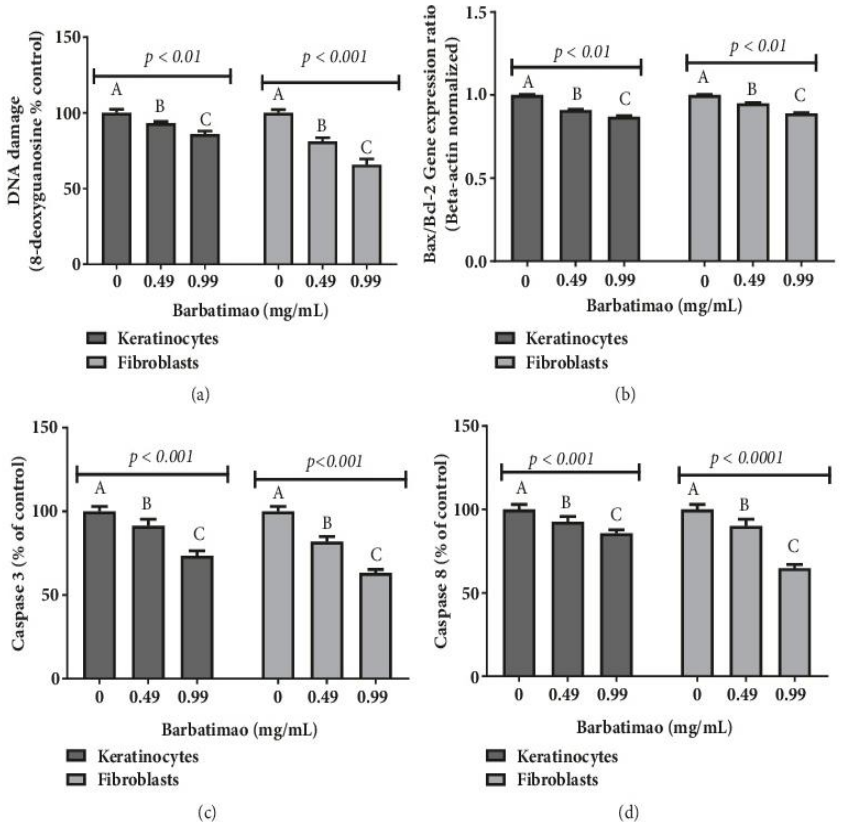

FIGURE 4: Comparison among genotoxic and apoptotic markers of keratinocytes and fibroblasts exposed to barbatimão hydroalcoholic extraction. (a) 8-OHdG levels; (b) *BAX/Bcl-2* gene expression ratio quantified by qRT-PCR, that indicates modulation of intrinsic apoptotic events; (c) caspase 3 protein levels; (d) caspase 8 protein levels. Data were compared by one-way analysis of variance (ANOVA) followed by a Tukey *post hoc* test. In each marker tested here, statistical differences at $p \leq 0.05$ among 24 h cell cultures treatments were identified by different letters (A, B, C).

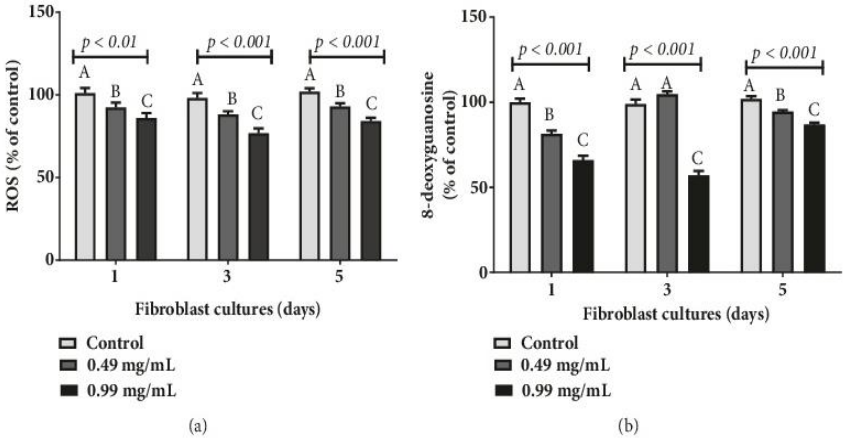

FIGURE 5: Modulation of oxidative markers on three different cell culture days of keratinocytes and fibroblasts exposed to two different hydroalcoholic barbatimão extracts to evaluate potential chronic genotoxicity of this extract on cells. (a) Reactive oxygen species (ROS) levels; (b) 8-OHdG levels. Data were compared by one-way analysis of variance (ANOVA) followed by a Tukey post hoc test. In each marker tested here, statistical differences at $p \leq 0.05$ among 24 h cell cultures treatments were identified by different letters (A, B, C).

polyphenols, tannins and epigallocatechin gallate from barks of Stryphnodendron adstringens (Mart.) Coville bark extracts," *Pharmacognosy Magazine*, vol. 10, no. 38, p. 318, 2014.

[4] A. C. Isler, G. C. Lopes, M. L. C. Cardoso, J. C. P. De Mello, and L. C. Marques, "Development and validation of a LC-method for the determination of phenols in a pharmaceutical formulation containing extracts from stryphnodendron adstringens," *Química Nova*, vol. 33, no. 5, pp. 1126–1129, 2010.

[5] T. H. L. Bernardo, R. C. Sales Santos Veríssimo, V. Alvino et al., "Antimicrobial Analysis of an Antiseptic Made from Ethanol Crude Extracts of *P. granatum* and *E. uniflora* in *Wistar* Rats against *Staphylococcus aureus* and *Staphylococcus epidermidis*," *The Scientific World Journal*, vol. 2015, Article ID 751791, 7 pages, 2015.

[6] B. F. de Santana, R. A. Voeks, and L. S. Funch, "Ethnomedicinal survey of a maroon community in Brazil's Atlantic tropical forest," *Journal of Ethnopharmacology*, vol. 181, pp. 37–49, 2016.

[7] S. C. G. Pinto, F. G. Bueno, G. P. Panizzon et al., "Stryphnodendron adstringens: Clarifying Wound Healing in Streptozotocin-Induced Diabetic Rats," *Planta Medica*, vol. 81, no. 12-13, pp. 1090–1096, 2015.

[8] L. A. F. Silva, M. I. de Moura, C. E. Dambros, S. L. R. Freitas, L. A. Souza, and M. P. Abreu, "Stryphnodendron adstringens extract associated with the hooves trimming surgical procedure for the treatment of bovine digital dermatitis," *Tropical Animal Health and Production*, vol. 45, no. 5, pp. 1177–1181, 2013.

[9] L. Hernandes, L. M. da Silva Pereira, F. Palazzo, and J. C. P. de Mello, "Wound-healing evaluation of ointment from *Stryphnodendron adstringens* (barbatimão) in rat skin," *Brazilian Journal of Pharmaceutical Sciences*, vol. 46, no. 3, pp. 431–436, 2010.

[10] B. O. Henriques, O. Corrïa, E. P. C. Azevedo et al., "In vitro TNF- a inhibitory activity of brazilian plants and anti-inflammatory effect of Stryphnodendron adstringens in an acute arthritis model," *Evidence-based Complementary and Alternative Medicine*, vol. 2016, Article ID 9872598, 15 pages, 2016.

[11] E. M. R. Pereira, R. T. Gomes, N. R. Freire, E. G. Aguiar, M. D. G. L. Brandão, and V. R. Santos, "In vitro antimicrobial activity of Brazilian medicinal plant extracts against pathogenic microorganisms of interest to dentistry," *Planta Medica*, vol. 77, no. 4, pp. 401–404, 2011.

[12] A. T. Morey, F. C. de Souza, J. P. Santos et al., "Antifungal activity of condensed tannins from stryphnodendron adstringens: Effect on Candida tropicalis growth and adhesion properties," *Current Pharmaceutical Biotechnology*, vol. 17, no. 4, pp. 365–375, 2016.

[13] G. M. Lanchoti Fiori, A. L. Fachin, V. S. Correa et al., "Antimicrobial Activity and Rates of Tannins in Stryphnodendron adstringens Mart. Accessions Collected in the Brazilian Cerrado," *American Journal of Plant Sciences*, vol. 04, no. 11, pp. 2193–2198, 2013.

[14] M. A. Costa, J. C. Palazzo De Mello, E. N. Kaneshima et al., "Acute and chronic toxicity of an aqueous fraction of the stem bark of stryphnodendron adstringens (Barbatimão) in rodents," *Evidence-Based Complementary and Alternative Medicine*, vol. 2013, Article ID 841580, 9 pages, 2013.

[15] M. A. Costa, K. Ishida, V. Kaplum et al., "Safety evaluation of proanthocyanidin polymer-rich fraction obtained from stem bark of Stryphnodendron adstringens (BARBATIMO) for use as a pharmacological agent," *Regulatory Toxicology and Pharmacology*, vol. 58, no. 2, pp. 330–335, 2010.

[16] M. A. Rebecca, E. L. Ishii-Iwamoto, R. Grespan et al., "Toxicological studies on Stryphnodendron adstringens," *Journal of Ethnopharmacology*, vol. 83, no. 1-2, pp. 101–104, 2002.

[17] P. Cintra, O. Malaspina, and O. C. Bueno, "Toxicity of barbatimão to Apis mellifera and Scaptotrigona postica, under laboratory conditions," *Journal of Apicultural Research*, vol. 42, no. 1-2, pp. 9–12, 2003.

[18] C. Griesinger, "Validation of Alternative in vitro Methods to Animal Testing: Concepts, Challenges, Processes and Tools," *Advances in Experimental Medicine and Biology*, vol. 1, pp. 1–9, 2016.

[19] F. C. Cadoná, M. F. Manica-Cattani, A. K. Machado et al., "Genomodifier capacity assay: A non-cell test using dsDNA molecules to evaluate the genotoxic/genoprotective properties of chemical compounds," *Analytical Methods*, vol. 6, no. 21, pp. 8559–8568, 2014.

[20] N. Dabrowska and A. Wiczkowski, "Analytics of oxidative stress markers in the early diagnosis of oxygen DNA damage," *Advances in Clinical and Experimental Medicine*, vol. 26, no. 1, pp. 155–166, 2017.

[21] L. Bergandi, E. Mungo, R. Morone, B. Rolando, and S. Doublier, "Hyperglycemia Promotes Chemoresistance Through the Reduction of the Mitochondrial DNA Damage, the Bax/Bcl-2 and Bax/Bcl-XL Ratio, and the Cells in Sub-G1 Phase Due to Antitumoral Drugs Induced-Cytotoxicity in Human Colon Adenocarcinoma," *Cells*, vol. 13, p. 866, 2018.

[22] V. F. Azzolin, F. Barbisan, L. S. Lenz et al., "Effects of Pyridostigmine bromide on SH-SY5Y cells: An in vitro neuroblastoma neurotoxicity model," *Mutation Research - Genetic Toxicology and Environmental Mutagenesis*, vol. 8, pp. 1–10, 2018.

[23] F. Barbisan, J. De Rosso Motta, A. Trott et al., "Methotrexate-related response on human peripheral blood mononuclear cells may be modulated by the Ala16Val-SOD2 gene polymorphism," *PLoS ONE*, vol. 9, no. 10, Article ID e107299, 2014.

[24] J. E. C. Betoni, R. P. Mantovani, L. N. Barbosa, L. C. di Stasi, and A. Fernandes Jr., "Synergism between plant extract and antimicrobial drugs used on *Staphylococcus aureus* diseases," *Memórias do Instituto Oswaldo Cruz*, vol. 101, no. 4, pp. 387–390, 2006.

[25] E. da Silva Brum, L. da Rosa Moreira, A. R. H. da Silva et al., "Tabernaemontana catharinensis ethyl acetate fraction presents antinociceptive activity without causing toxicological effects in mice," *Journal of Ethnopharmacology*, vol. 191, pp. 115–124, 2016.

[26] X.-C. Xie, Y. Cao, X. Yang, Q.-H. Xu, W. Wei, and M. Wang, "Relaxin Attenuates Contrast-Induced Human Proximal Tubular Epithelial Cell Apoptosis by Activation of the PI3K/Akt Signaling Pathway In Vitro," *BioMed Research International*, vol. 2017, Article ID 2869405, 7 pages, 2017.

[27] V. F. Azzolin, F. C. Cadoná, A. K. Machado et al., "Superoxide-hydrogen peroxide imbalance interferes with colorectal cancer cells viability, proliferation and oxaliplatin response," *Toxicology in Vitro*, vol. 32, pp. 8–15, 2016.

[28] Brasil. Farmacopeia Brasileira, vol. 2, Agência Nacional de Vigilância Sanitária. Brasília: Anvisa, 546p. 2010.

[29] S. C. Santos, W. F. Costa, J. P. Ribeiro et al., "Tannin composition of barbatimão species," *Fitoterapia*, vol. 73, no. 4, pp. 292–299, 2002.

[30] T. Hatahet, M. Morille, A. Hommoss, J. M. Devoisselle, R. H. Müller, and S. Bégu, "Quercetin topical application, from conventional dosage forms to nanodosage forms," *European Journal of Pharmaceutics and Biopharmaceutics*, vol. 108, pp. 41–53, 2016.

[31] R. Sarıkaya, K. Erciyas, M. I. Kara, U. Sezer, A. F. Erciyas, and S. Ay, "Evaluation of genotoxic and antigenotoxic effects of boron by the somatic mutation and recombination test (SMART) on Drosophila," *Drug and Chemical Toxicology*, vol. 39, no. 4, pp. 400–406, 2016.

[32] J. B. Vilar, M. I. P. D'Oliveira, S. D. C. Santos, and L. C. Chen, "Cytotoxic and genotoxic investigation on barbatimão [Stryphnodendron adstringens (Mart.) Coville, 1910] extract," *Brazilian Journal of Pharmaceutical Sciences*, vol. 46, no. 4, pp. 687–694, 2010.

[33] J. Chayapong, H. Madhyastha, R. Madhyastha et al., "Arsenic trioxide induces ROS activity and DNA damage, leading to G0/G1 extension in skin fibroblasts through the ATM-ATR-associated Chk pathway," *Environmental Science and Pollution Research*, vol. 24, no. 6, pp. 5316–5325, 2017.

[34] E. A. Prokhorova, A. V. Zamaraev, G. S. Kopeina, B. Zhivotovsky, and I. N. Lavrik, "Role of the nucleus in apoptosis: Signaling and execution," *Cellular and Molecular Life Sciences*, vol. 72, no. 23, pp. 4593–4612, 2015.

4.3 MANUSCRITO 2

***Stryphnodendron adstringens* (Mar.) promotes *in vitro* wound healing fibroblast by differential modulation of oxidative, inflammatory and growth factor molecules**

Neida Luiza Pellenz [1#], Moisés Henrique Mastella [1#], Fernanda Barbisan [2], Verônica Farina Azzolin [2], Cibele Ferreira Teixeira[1], Euler Esteves Ribeiro[3], Ednea Aguiar Maia-Ribeiro[3], Ivana Beatrice Mânica da Cruz [1,2*], Marta Maria Medeiros Frescura Duarte[4]

[1] Programa de Pós-Graduação em Farmacologia, Universidade Federal de Santa Maria, Santa Maria-RS, Brasil.
[2] Programa de Pós-Graduação em Gerontologia, Universidade Federal de Santa Maria, Santa Maria-RS, Brasil.
[3] Fundação Universidade Aberta da Terceira Idade do Amazonas, Manaus-AM, Brasil

# Authors contributed equally for this manuscript

* Corresponding author: Universidade Federal de Santa Maria, Programa de Pósgraduação em Gerontologia, Centro de Educação Física e Desportos. Avenida Roraima, 1000 prédio 51, sala 2032. 97105-900, Santa Maria-RS, Brasil. Phone +55 55 32208431. E-mail: ibmcruz@hotmail.com

Abstract

Several Brazilian phytotherapic plants present important wound healing effects as barbatimão including *Stryphnodendron adstringens* (Mar.). However, causal mechanisms associated with barbatimão treatment is also unclear. Therefore, the presente investigation analysed some causal mechanism of a barbatimão hydroalcoholic extract rich in catechins and other polyphenol molecules on a scratched dermal fibroblast (HFF- 1) cells. Two barbatimão concentrations used in commercial ointments were tested here (B1= 0.49; B2= 0.99 mg/mL) and their effects on follow markers in 24 and 72 h fibroblast cultures: (1) oxidative metabolism (DNA oxidation, lipoperoxidation, protein carbonylation, antioxidant enzymes (SOD= superoxide dismutase, CAT=catalase, GPX=glutathione peroxidase); (2) proinflammatory cytokines (TNF-α, interleukin 6); (3) apoptotic = Caspases (CASP) 3 and 8 and growth factors (KGF and FGF-1). Both, B1 and B2 treatment presented lowering effect on prooxidant, proinflammatory and proapoptotic markers and increased antioxidant and growth factors levels. Results suggest that barbatimão acts by a cascade pleiotropic mechanism involving antioxidant, antiinflammatory, antiapoptotic and migration/proliferative fibroblasts modulation. These results could explain the effect and powerful barbatimão effect on wound healing processes.

Keywords: Barbatimão, polyphenols, wound healing, antioxidant, anti-inflammatory, antiapoptotic,

1. Introduction

Brazil presents several plants with potential wound healing properties including Stryphnodendron adstringens (Mar.) [1,2,3,4]. This phytotherapic plant is popularly known as "barbatimão" [5]. Stem bark of barbatimão has been traditionally used as a wound healing product mainly by populations living in Brazilian's Savannah and Amazonia biome regions. Chemical characterization of barbatimão extracts showed high phenolic and tannic contents its secondary metabolites including gallic and caffeic acids, several catechin molecules, such as epigallocatechin-gallate (EGCG) and several robinetinidol molecules [5]. Pellenz et al [6] also identified rutin, quercetin and kaempferol molecules in a barbatimão hydro-alcoholic extract.

There are some commercial products manufactured with barbatimão extract indicated for the treatment of wounds, especially scars in patients who stay long bedded, mostly elderly people. Considering current broad use of barbatimão as a wound healing plant, the number studies about barbatimão's safety and efficacy has increased. This is the case of Pellenz et al [6] study that analysed potential *in vitro* toxicity effect of this plant extract on human keratinocytes (HaCAT) and fibroblastos (HFF-1) commercial cell lines. Barbatimão hydroalcoholic extract at 0.49 and 0.99 mg/mL concentrations, which are near to the levels indicate in pharmacological packages showed genoprotective action on these cells, by decreasing the levels of DNA oxidation quantified by 8-hydroxy-2' -deoxy guanosine (8-OHdG), reactive oxygen species (ROS) and apoptotic caspases (3 and 8) levels. However causal mechanisms associated with barbatimão wound healing properties are still unclear. Therefore, in the present investigation was conducted analysis of barbatimão's effect on an in vitro wound healing scratched model using fibroblast cells. These cells were chosen due its crucial role on healing process since during proliferative phase these cells migrate from various sources to wound resulting in the formation of granulation tissue. This process provides a new extracellular matrix (ECM), which is followed by the closure of the wound [7]. The analysis performed here evaluate barbatimão modulation of oxidative, inflammatory and growth factors molecules on scratched fibroblasts.

2 Methods

2.1 Barbatimão hydroalcoholic extract characterization and general experimental design protocol

Chemical characterization of barbatimão extract used here was previously performed by Pellenz et al [6] by HPLC presenting: 14.48 ± 0.05 mg/g gallic acid; 8.06 ± 0.02 mg/g caffeic

acid, 8.16 ± 0.04 mg/g quercetin, 5.93 ± 0.01 mg/g total catechin and 4.71 ± 0.01 mg/g rutin. The stimulatory effect of two barbatimão hydroalcoholic extract on scratched fibroblasts was tested used two concentrations (0.49 and 0.99 mg/mL). These concentrations were based in Brazilian pharmaceutical packages of phytotherapic commercial ointments. Non-treated cells were considered negative control group (C), whereas cell cultures 0.49 mg/mL and 0.99 mg/mL exposed were identified as B1 and B2, respectively.

All in vitro assays were performed using a commercial immortalized neonatal foreskin human dermal fibroblast (HFF-1). Details of assays used in this study will be presented further. Initially the effect of B1 and B2 extracts on fibroblast migration of scratched cultures were evaluated. The analysis was performed in 0, 12, 24 and 72h cell cultures. The results were expressed as relative cell migrations by dividing the percentage change in the space of the barbatimão-treated cells at 12h or 24h or 72h to 0h in each experiment.

Second *in vitro* protocol analysed barbatimão action on modulation of follow variables that present some role on wound healing process in 24 and 72h cultures: (1) oxidative markers: evidence have described that mitochondria generates elevated ROS levels in fibroblasts which are thought to be important regulators of wound healing modulation [8]. For this reason, we analysed here the B1 and B2 effect on DNA oxidation, lipoperoxidation, protein carbonylation and in the modulation of main antioxidant enzymes (superoxide dismutase, SOD; catalase, CAT; and glutathione peroxidase, GPX); (2) pro-inflammatory cytokines: tumour necrosis factor alpha (TNF-α) and interleukin 6 (IL-6) that are expressed by fibroblasts during wound healing. In chronic wounds levels of these pro-inflammatory cytokines are elevated collaborating for the non-closure of the wound [9,10,11]. Therefore, the barbatimão hydroalcoholic extract modulation on TNF-α and interleukin 6 (IL-6) could be considered a potential causal mechanism of its wound healing action; (3) growth factors markers: fibroblast growth factor 1 (FGF-1) and keratinocyte growth factor (KGF) were also evaluated here. FGF-1is a protein that plays an important role on regeneration and skin proliferation. This molecule belongs to FGF family that have a broad cellular function, mainly in mitosis, cellular survival activities, morphogenesis, tissue repair, etc. Prior studies suggested that FGF-1 could to be included among signalling molecules as a potential therapeutic or cosmetic agent for skin damaged or wrinkles and other aging alterations [12,13]. KGF is also a very important molecule to skin function, since is synthetized by several epitelial cells, as well as fibroblast to promote re-epithelization of wounds [14]. Data from 24h cell cultures were presented according unit measures of each variable analysed here. Data from 72h cell cultures were initially normalized

by % of control group and results expressed as % mean ± SD (standard deviation) of the control group.

2.2 HFF-1 dermal foreskin fibroblast cell cultures

Commercial HFF-1 cells were obtained from American Type Culture Collection (ATCC) by Rio de Janeiro Cell Bank, a non-profit organization. From this cell bank HFF- 1 aliquots were obtained accompanied by a certificate that the cells were free of mycoplasma or other contamination by microorganism. These cells were cultured in standardized conditions with Dulbecco's modified Eagle medium (DMEM) culture medium supplemented with 15% foetal bovine serum, 100 µL/mL penicillin, and 100 µg/mL streptomycin. During all experiment's cells were maintained at 37°C with 5% CO_2 and 95% humidified atmosphere. Culture medium was supplemented with barbatimão extract that was previously filtered using Whatman filter paper (2 µ) to avoid presence of microorganisms.

2.3 HFF-1 fibroblast stretch wound healing assay

Fibroblast proliferation in the scratched region in 12h and 24h cell cultures were evaluated with and without barbatimão supplementation. This effect on fibroblast wound healing response was determined by scratch wound healing assay, as described in previous studies such as Nicolaus et al [15] with slight modifications. Briefly, the cells were seeded at a density of 1×10^4 cells/well in a culture medium 24-well plates and incubated for overnight. After the incubation, DMEM was completely removed and the adherent cell layer was scratched with a sterile yellow pipette tip. Further, cellular debris were removed by PBS rinsing. The complete medium with and without barbatimão extract was then added. The image of scratch area was recorded under bright field microscopy (20×) and the migration analysis were conducted using Digimizer software (version 5.3.4) that allows precise manual measurements as well as automatic object detection with measurements of cell cultures characteristics. The wound area was measured using controller software.

2.4 Immunoassay quantification of oxidative markers and growth factors molecules

The follow molecules were quantified by immunoassay using Simple Step ELISA® Quantikine Human Kits (Abcam (Cambridge, MA, USA): 8-deoxyguanosinethat indicates DNA oxidation (oxDNA), SOD, CAT, GPX, TNF-α, IL-6, FGF-1 and KGF. Quantification was performed in cell culture supernatant according to instructions and as previously described in Barbisan et al [16]. Briefly, all reagents and working standards were prepared and the excess

microplate strips were removed before adding 50 µL of RD1W (assay diluent) to each well, was added 100 µl of each standard. After, 100 µL of sample and 1X Control Solution to the appropriate wells. Next 50 µL of appropriate antibody and was kept in incubation for 3 hours at room temperature (18-25°C). The liquid from each well was aspirated and was added 300 µL of 1X Wash Buffer into each well. Aspirate the liquid from each well. Next, 100 µL of substrate solution into each well and incubate in the dark for 12-15 minutes at room temperature. Add 100 µL of Stop Reagent into each well. Results must be taken immediately after the addition of Stop Reagent, or within one hour, if the microplate is stored at 2-8°C in the dark. Read absorbance of each well on a spectrophotometer using 450 nm.

2.5 Immunoassay quantification of oxidative markers and growth factors molecules

Reactive substances to thiobarbituric acid (TBARS) - considering that oxidative stress can damage cell membranes, through this method evaluates the lipid peroxidation as Jentzsch et al [17]. Carbonylation triggers fragmentation of protein by chains and oxidation of nearly all kinds of amino acids with frequent production of carbonyl compounds. These damages are measured by determining the formation of carbonyl groups based on the reaction with dinitrophenylhydrazine as previously described by Morabito et al [18].

2.6 Statistical analysis

Treatments were statistically compared using Graph Pad Prism Sofware. All results were obtained from experiments replicated three times with, at least, five repetitions of each treatment. This data treatment protocol is broadly used in the in vitro analysis in order to allow comparison among results obtained from different days or by different laboratories [19]. Outliers were eliminated considering upper and lower values of 2-SD range since indicated some experimental imprecision. Comparisons among treatments were performed by one-way analysis of variance (ANOVA), followed by Tukey post hoc test. Statistical differences were considered when $p < 0.05$

3 Results

The barbatimão effect on fibroblast migration of scratched cultures was initially evaluated. Representative microphotography of 0h stretched time is showed in Figure 1A. Figure 1B showed a representative fibroblast migration in 12h cell cultures. Figure 1C shows 72h cell cultures of SF-control fibroblast with lower concentration of cell number than SF-

fibroblasts barbatimão-exposed (0.49 µg/mL) (Figure 1D). Barbatimão extracts at two different concentrations tested here triggered increase in the rate of fibroblast migration than control SF-group (Figure 1E).

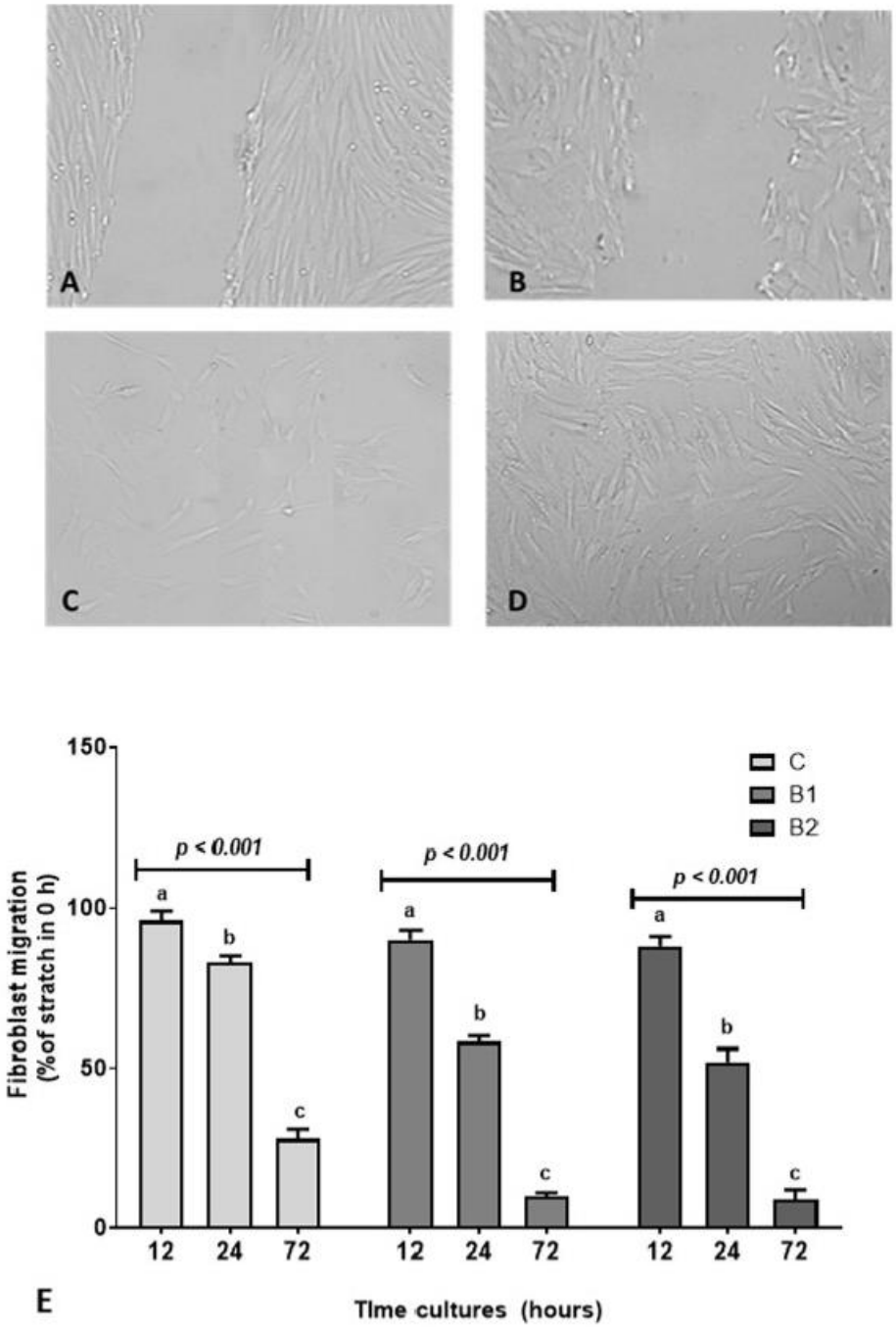

Figure 1. Fibroblast migration in mechanical scratched assay. (A) representative scratched (S) fibroblast culture; (B) representative fibroblast migration in 12 h S fibroblast cultures; (C) representative fibroblast migration in 24 h control untreated culture; (D) representative fibroblast migration B1-treated in 24 h culture. (E) Fibroblast migration in the scratched assay expressed as relative cell migrations by dividing the percentage change in the space of the barbatimão-treated cells at 12h or 24h or 72h to 0h in each treatment (C= control; barbatimão hydroalcoholic extract at (B1) 0.49 and (B2) 0.99 mg/mL. Comparison of time-cultures in each treatment were

performed by One-Way analysis of variance followed by Tukey post hoc test. In each treatment significant differences were identified by different letters (a, b, c).

Barbatimão effects on pro-oxidant and enzymatic antioxidant molecules were evaluated (Figure 2). Just considering control group, 72h cultures presented higher oxDNA (125 ± 3.2 %), lipoperoxidation (112.2 ± 2.8%) and PCarb (118.5 ± 3.4%) than 24h cells ($p < 0.001$). At contrary, significant lower levels of SOD (91.7 ± 2.3 %), CAT (86.1 ± 4.4%) and GPX (68.9 ± 4.3%) were observed in 72h than control cell cultures ($p < 0.001$). Comparison of oxidative metabolism variables among cultures barbatimão exposed showed a dose-dependent response. However, both B1 and B2 treatment presented significant lower levels of oxDNA, lipoperoxidation and PCarb than untreated control scratched fibroblasts ($p < 0.001$). At contrary, B1 and B2 presented higher antioxidant enzyme levels than control group ($p < 0.001$). This barbatimão effect was dose-dependent of its concentration. The whole of results suggests that scratch process per se induce oxidative stress states on dermal fibroblast cultures, but this process is attenuated by barbatimão-exposure of fibroblast cultures.

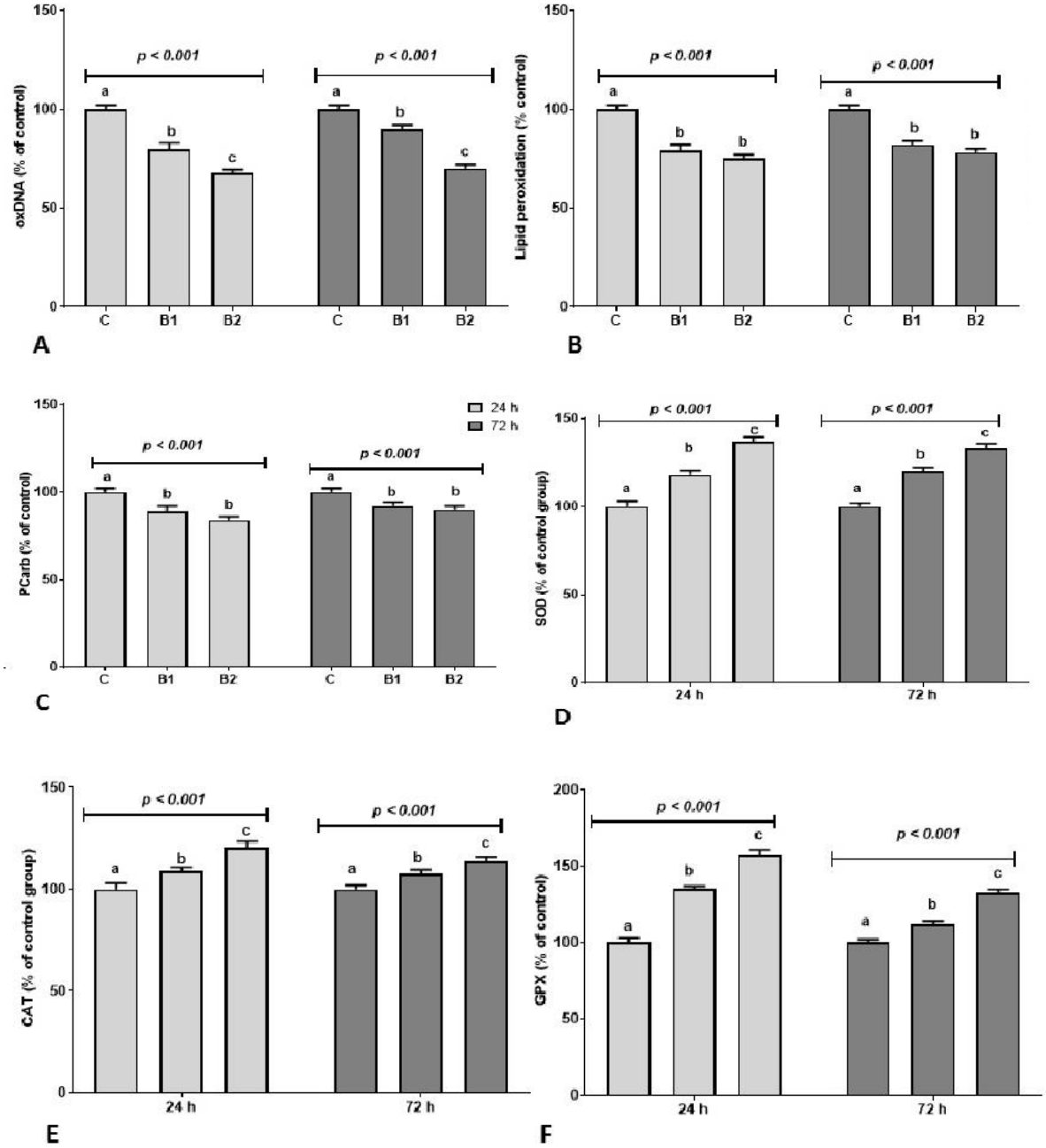

Figure 2- Comparison of pro-oxidant and antioxidant variables among scratched fibroblastos in 24 and 72h cultures of non-exposed (C= control) and exposed to two barbatimão hydroalcoholic extract concentrations (B1 = 0.49 mg/mL; B2= 0.99 mg/mL). OxDNA= DNA oxidation was quantified by 8-deoxyguanosine assay; Lipoperoxidation was quantified by TBARS-MDA assay; PCarb= protein carbonylation; SOD= superoxide dismutase; CAT =catalase; GPX= Glutathione peroxidase. Statistical comparison was performed by Two-way analysis of variance followed by Tukey post hoc test. Significant differences were identified by different letters (a, b, c).

The scratch effect on levels of proinflammatory TNF-α, IL-6 cytokines was firstly determined in control group. Both molecules presented higher levels in 72h than 24h cell cultures (TNF-α = 110.1 ± 2.8%; IL-6 118.8 ± 4.7%) ($p < 0.001$). Comparison among control and B1 and B2 treatments (Figure 3) showed that in both, 24 and 72h fibroblast scratch cultures occurred lower levels of these cytokines. Considering CASP 3 and CASP 8 levels, control group

also presented higher levels in 72 than 24h cell cultures (CASP 3 = 140.0 ± 3.3%; CASP8 = 128.1 ± 4.5%). The levels of these apoptotic molecules were significant lower in 24 and 72h cell cultures than control untreated group and results are described in Figure 3. Both 24 and 72h cell cultures showed that B1 and B2 decreased significantly the levels of TNF-α, IL-6 pro-inflammatory cytokines than control groups. Lower concentration of apoptotic CASP 3 and CASP 8 molecules were also observed in 24h and 72h cell cultures barbatimão-exposed. On the other hand, B1 and B2 induced higher FGF-1 and KGF-1 levels in cells cultures evaluated 24h and 72h from scratched process. Analysis of two growth factors induction by scratched process showed higher levels in 72 than 24h cultures of non-treated group (FGF = 138.1 ± 3.4%; KGF = 115.5±). B1 and B2 induced higher levels in a dose-dependent way in both 24 and 72h when compared to control group.

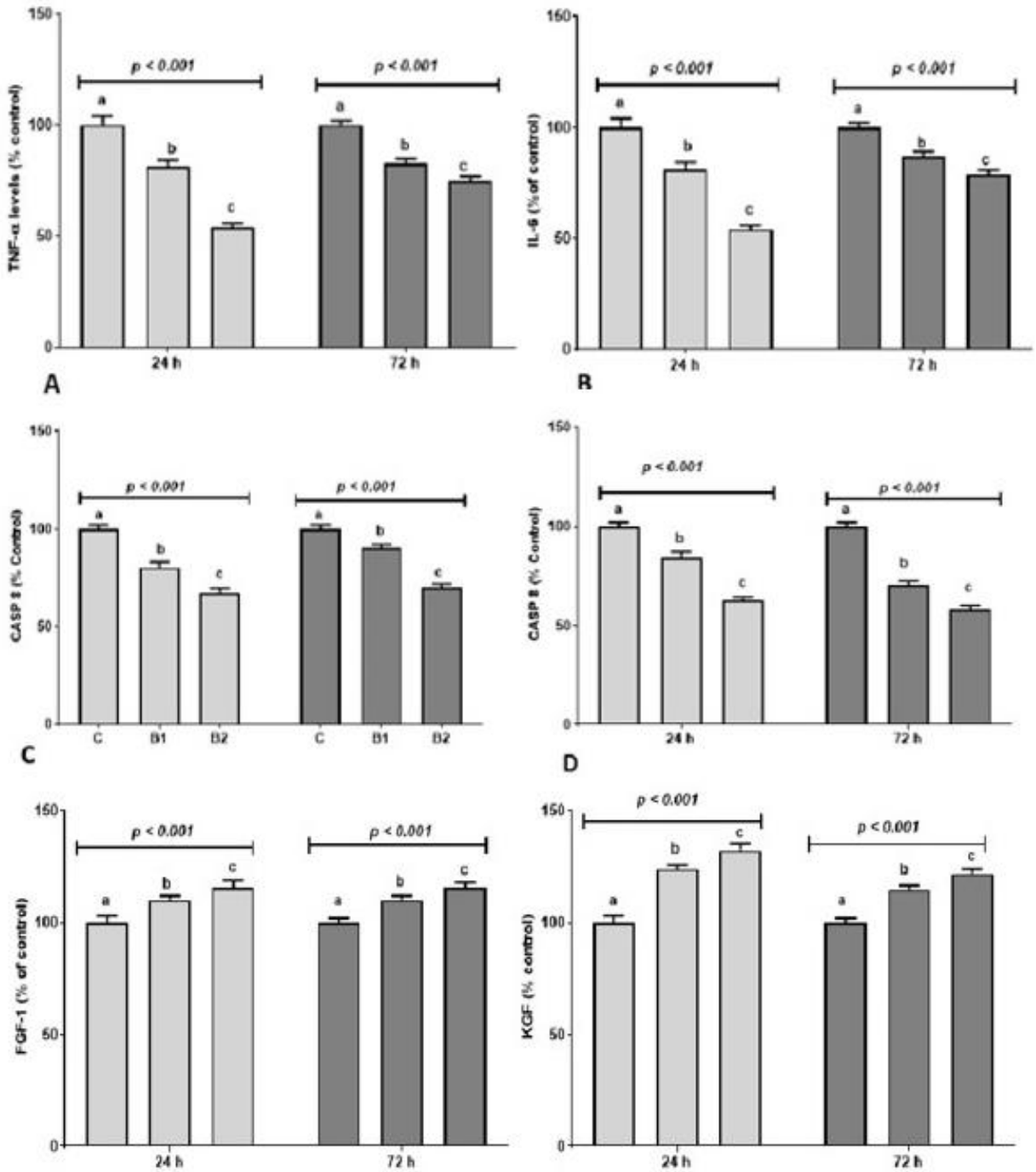

Figure 3- Comparison of proinflammatory cytokines (TNFα, IL-6), apoptotic marker (CASP3, 8) and growth factors molecules (FGF-1, KGF-1) among scratched fibroblastos in 24 and 72h cultures of non-exposed (C= control) and exposed to two barbatimão hydroalcoholic extract concentrations (B1 = 0.49 mg/mL; B2= 0.99 mg/mL). Statistical comparison was performed by Two-way analysis of variance followed by Tukey post hoc test. Significant differences were identified by different letters (a, b, c).

4 Discussion

The present study described potential pleiotropic action of barbatimão hydroalcoholic extract on in vitro dermal fibroblasts wound healing assay. In the presence of B1 and B2 treatments, scratched fibroblast cultures showed lower levels of prooxidant, apoptotic and

inflammatory markers and higher levels of antioxidant enzymes and growth FGF-1 and KGF factors. These results are discussed in more details bellow**.**

The wound healing is a complex process involving multiple steps and regulatory molecules produced mainly fibroblasts, keratinocytes and immune cells. Classically this process is divided into four phases: (1) Hemostasis phase; (2) Inflammatory phase; (3) Proliferative phase; and (4) Maturation and remodeling phase, although they also overlap each other [20]. A large number of studies have described that natural products could have beneficial influence on wound healing processes due their anti-inflammatory, antioxidant, antibacterial and pro-collagen synthesis properties [21].

These effects could associate with some polyphenols molecules that are also found in the barbatimão chemical-matrix. For example, Li et al [22] described that EGCG was able to augments therapeutic effects of mesenchymal stem cells in wound healing skin processes. Moreover, some other previous studies have described wound healing improvement associated with other chemical molecule present in the barbatimão extract [6], (such as gallic acid [23], caffeic acid [24] and quercetin [25] . Therefore, is that possible to infer that bioactive molecules present in the barbatimão hydroalcoholic extract are direct responsible to several effects on scratched fibroblast cells analyzed here.

In the wound healing events, at first it might appear that the elevation of both proinflammatory cytokines and ROS levels would be a function limited to the imune cells. However, dermal fibroblasts also contribute in the elevation of cytokine and ROS levels, since are a group of heterogeneous and distinct cell types, that also participate in the regulation of inflammation and cell proliferation [7,26]. In fact, in vitro studies have described that fibroblast scratched cell cultures present increase of pro-inflammatory and ROS levels [27]. These results suggest that mechanical injury that cause some cell necrosis triggered fibroblast wound healing response starting to modulation of molecules that acting mainly in the inflammatory phase [7]. For this reason, it is possible to evaluated barbatimão effect´s on oxidative, apoptotic, inflammatory and growth factors molecules using an in vitro scratched fibroblast model.

Here, B1 and B2 extracts were able to modulate oxidative metabolism of scratched fibroblasts by decreased of pro-oxidant molecules that indicate oxDNA, lipoperoxidation and Pcarb and increase of antioxidant enzyme levels (Figure 1). Furthermore, CASP 3 and CASP 8 levels decreased indicated attenuation of apoptotic events in the cultures (Figures 2D and 2E). These results could be evaluated in the follow wound skin context: when a wound occurs, immediately is formed a blood clot by aggregation of platelets at the injury site and conversion of fibrinogen to fibrin.

When a wound occurs the first inflammatory phase is very important in order to produce a temporary matrix that recruits to local immune (neutrophils, macrophages, mastocytes, natural killer T cells) and fibroblasts [28]. In an in vivo injured skin during this first phase, immune cells from the blood vessels secrete pro-inflammatory cytokines and also a large amount of ROS. The elevation in the ROS levels is essential as a protective mechanism against microbial infections. However, its levels and the period of ROS production must be highly regulated because maintenance of high ROS levels can cause wound healing impairment and fibrosis [7,29]. Moreover, uncontrolled ROS levels can lead an oxidative stress state leading accumulation of irreversible damages to protein, lipids and DNA. DNA damage promotes accumulation of mutations or trigger apoptosis events involving caspases pathways [30].

It is possible to infer that barbatimão extract could affect positively wound healing mainly due its antioxidant property that has been described in previous studies, such as performed by Baldivia et al [31], Pellenz et al [6] and Sabino et al [32]. Specially the study conducted by Pellenz et al [6] also described in the intact keratinocytes and dermal fibroblast cells barbatimão hydroalcoholic extract reduced the levels of pro-oxidant and apoptotic molecules.

As inflammatory phase increases ROS concentration is expected that occur elevation on the levels of antioxidant enzymes to control the same. Evidences have suggested that in consequence of high superoxide anion levels produced during inflammatory phase, SOD enzyme also is high in this phase. The SOD enzyme dismutates superoxide anion to hydrogen peroxide (H_2O_2) that seems to be a signalizing molecule to angiogenesis, cell migration and proliferation events [33; 34]. However, high H_2O_2 concentrations can cause fibrosis, and its control is also relevant during wound healing proliferative phase. This control is performed by H_2O_2 catalysis mainly by GPX and CAT antioxidant enzymes [27]. In the present study, barbatimão induced higher antioxidante enzymes (SOD, CAT and GPX) levels than control cultures of scratched fibroblast. It is important to point out that, for our knowledge this barbatimão property was not described before in the literature. Therefore, antioxidant effect of barbatimão seems not to be by direct reductive action of pro-oxidant molecules, but also by modulation of endogenous antioxidant system that could trigger am expansion of its antioxidant property.

In the present study was also observed lower levels of pro-inflammatory cytokines in scratched fibroblast cells cultured in medium containing B1 or B2 extracts. This effect could be also directly modulated by some polyphenols presented in the barbatimão extract, such as quercetin [35,36]. Considering all results described here a potential synthesis of causal

mechanisms of wound healing associated to barbatimão extract treatment is presented in the Figure 4.

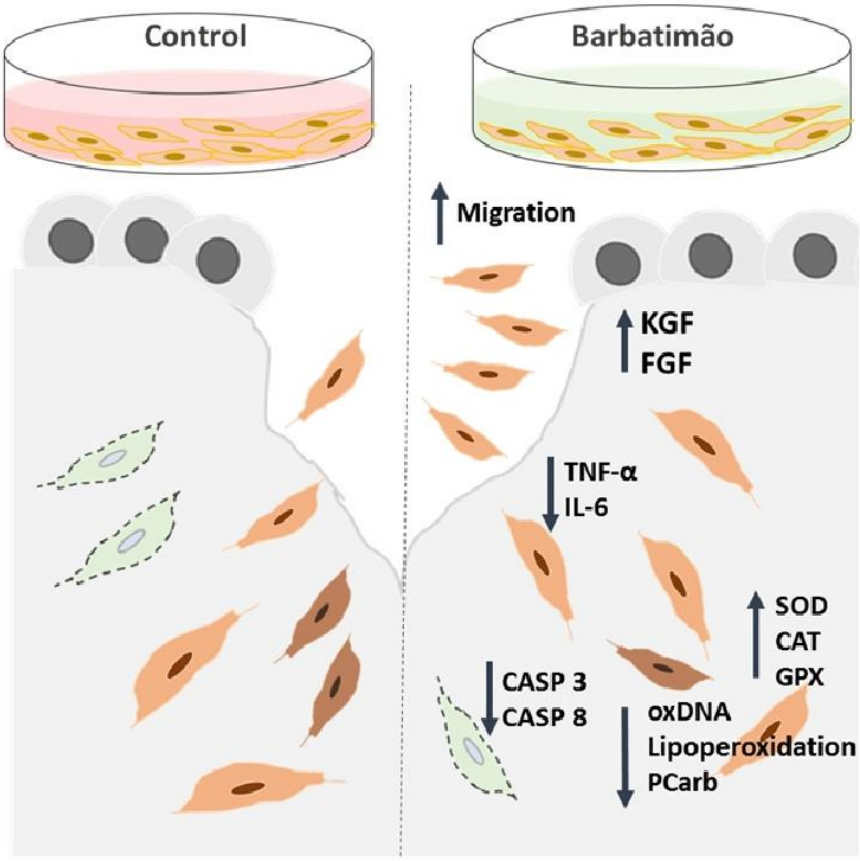

Figure 4- General scheme of potential barbatimão causal mechanisms involving dermal fibroblast cells. Comparing with untreated scratched fibroblast cultures barbatimão presented higher fibroblast migration rates and cellular proliferation probably by: (1) stimulation of growth factors expression, such as KGF and FGF-1; (2) attenuation of oxidative stress state related to scratch events including decreasing in oxDNA, Lipoperoxidation and PCarb levels and increasing in the levels of antioxidant enzymes (SOD, CAT and GPX. It is plausible to infer that barbatimão attenuation on oxidative stress could explain lower levels of proinflammatory cytokines (TNF-α, IL-6) and apoptotic markers (CASP 3, 8). The whole of results suggests that barbatimão acts by a cascade pleiotropic mechanism involving antioxidant, anti-inflammatory, antiapoptotic and migration/proliferative fibroblasts effects.

Despite methodological limitations related to in vitro protocols, the whole of results showed that on scratched fibroblast barbatimão is able to modulate differentially some critical molecules that participates of two first inflammatory and proliferative phases. These results open the perspective that barbatimão could also acts on other skin and immune cells related to wound healing events, that need to be confirmed from complementary investigations.

REFERENCES

[1] L. Hernandes, L.M. da Silva Pereira, F. Palazzo, J.C.P. de Mello, Woundhealing evaluation of ointment from *Stryphnodendron adstringens* (barbatimão) in rat skin, Brazilian J. Pharm. Sci. 46 (2010) 431–436. doi:10.1590/S1984-82502010000300005.

[2] L.A.F. Silva, M.I. de Moura, C.E. Dambros, S.L.R. Freitas, L.A. Souza, M.P. Abreu, *Stryphnodendron adstringens* extract associated with the hooves trimming surgical procedure for the treatment of bovine digital dermatitis, Trop. Anim. Health Prod. 45 (2013) 1177–1181. doi:10.1007/s11250-012-0343-6.

[3] S.C.G. Pinto, F.G. Bueno, G.P. Panizzon, G. Morais, P.V.P. Dos Santos, M.L. Baesso, E.V. De Souza Leite-Mello, J.C.P. De Mello, *Stryphnodendron adstringens*: Clarifying Wound Healing in Streptozotocin-Induced Diabetic Rats, Planta Med. 81 (2015) 1090–1096. doi:10.1055/s-0035-1546209.

[4] L.M. Ricardo, B.M. Dias, F.L.B. Mügge, V. V. Leite, M.G.L. Brandão, Evidence of traditionality of Brazilian medicinal plants: The case studies of *Stryphnodendron adstringens* (Mart.) Coville (barbatimão) barks and Copaifera spp. (copaíba) oleoresin in wound healing, J. Ethnopharmacol. 219 (2018) 319–336. doi:10.1016/j.jep.2018.02.042.

[5] G.C. Lopes, A.C.C. Sanches, C. V. Nakamura, B.P. Dias Filho, L. Hernandes, J.C.P. De Mello, Influence of extracts of *Stryphnodendron polyphyllum* Mart. and *Stryphnodendron obovatum* Benth. on the cicatrisation of cutaneous wounds in rats, J. Ethnopharmacol. 99 (2005) 265–272. doi:10.1016/j.jep.2005.02.019.

[6] N.L. Pellenz, F. Barbisan, V.F. Azzolin, T. Duarte, A. Bolignon, M.H. Mastella, C.F. Teixeira, E.E. Ribeiro, I.B.M. da Cruz, M.M.M.F. Duarte, Analysis of *In Vitro* Cyto- and Genotoxicity of Barbatimão Extract on Human Keratinocytes and Fibroblasts, Biomed Res. Int. 2018 (2018) 1942451. doi:10.1155/2018/1942451.

[7] A. Stunova, L. Vistejnova, Dermal fibroblasts—A heterogeneous population with regulatory function in wound healing, Cytokine Growth Factor Rev. 39 (2018) 137–150. doi:10.1016/j.cytogfr.2018.01.003.

[8] J. Janda, V. Nfonsam, F. Calienes, J.E. Sligh, J. Jandova, Modulation of ROS levels in fibroblasts by altering mitochondria regulates the process of wound healing, Arch. Dermatol. Res. 308 (2016) 239–248. doi:10.1007/s00403-016-1628-9.

[9] A.K. Tsirogianni, N.M. Moutsopoulos, H.M. Moutsopoulos, Wound healing: Immunological aspects, Injury. 37 (2006). doi:10.1016/j.injury.2006.02.035.

[10] J. Franková, V. Pivodová, H. Vágnerová, J. Juránová, J. Ulrichová, Effects of silver nanoparticles on primary cell cultures of fibroblasts and keratinocytes in a wound-healing model, J. Appl. Biomater. Funct. Mater. 14 (2016) 0–0. doi:10.5301/jabfm.5000268.

[11] S. Singh, A. Young, C.E. McNaught, The physiology of wound healing, Surg. (United Kingdom). 35 (2017) 473–477. doi:10.1016/j.mpsur.2017.06.004.

[12] Y.R. Yun, J.E. Won, E. Jeon, S. Lee, W. Kang, H. Jo, J.H. Jang, U.S. Shin,

H.W. Kim, Fibroblast growth factors: Biology, function, and application for tissue regeneration, J. Tissue Eng. 1 (2010) 1–18. doi:10.4061/2010/218142.

[13] J.J. An, W.S. Eum, H.S. Kwon, J.S. Koh, S.Y. Lee, J.H. Baek, Y.J. Cho, D.W. Kim, K.H. Han, J. Park, S.H. Jang, S.Y. Choi, Protective effects of skin permeable epidermal and fibroblast growth factor against ultraviolet-induced skin damage and human skin wrinkles, J. Cosmet. Dermatol. 12 (2013) 287–295. doi:10.1111/jocd.12067.

[14] Y. T.T.H., T. D.T.P., T. T.L., An overview on keratinocyte growth factor: From the molecular properties to clinical applications, Protein Pept. Lett. 21 (2014) 306–317. doi:10.2174/09298665113206660115.

[15] C. Nicolaus, S. Junghanns, A. Hartmann, R. Murillo, M. Ganzera, I. Merfort, In vitro studies to evaluate the wound healing properties of Calendula officinalis extracts, J. Ethnopharmacol. 196 (2017) 94–103. doi:10.1016/j.jep.2016.12.006.

[16] F. Barbisan, V.F. Azzolin, C.F. Teixeira, M.H. Mastella, E.E. Ribeiro, P.A.S. Do Prado-Lima, R.D.S. Praia, M.M. Medeiros Frescura Duarte, I.B.M. Da Cruz, Xanthinecatechin mixture enhances lithium-induced anti-inflammatory response in activated macrophages in vitro, Biomed Res. Int. 2017 (2017). doi:10.1155/2017/4151594.

[17] A.M. Jentzsch, H. Bachmann, P. Fürst, H.K. Biesalski, Improved analysis of malondialdehyde in human body fluids, Free Radic. Biol. Med. 20 (1996) 251–256. doi:10.1016/0891-5849(95)02043-8.

[18] F. Morabito, M. Cristani, A. Saija, C. Stelitano, V. Callea, A. Tomaino, P.L. Minciullo, S. Gangemi, Lipid peroxidation and protein oxidation in patients affected by Hodgkin's lymphoma, Mediators Inflamm. 13 (2004) 381–383. doi:10.1080/09629350400008760.

[19] D. Pamies, A. Bal-Price, A. Simeonov, D. Tagle, D. Allen, D. Gerhold, D. Yin, F. Pistollato, T. Inutsuka, K. Sullivan, G. Stacey, H. Salem, M. Leist, M. Daneshian, M.C. Vemuri, R. Mcfarland, S. Coecke, S.C. Fitzpatrick, U. Lakshmipathy, A. Mack, W.B. Wang, D. Yamazaki, Y. Sekino, Y. Kanda, L. Smirnova, T. Hartung, Good cell culture practice for stem cells & stem-cell-derived models, in: ALTEX, 2017: pp. 95–132. doi:10.14573/altex.1607121.

[20] B.K. Sun, Z. Siprashvili, P.A. Khavari, Advances in skin grafting and treatment of cutaneous wounds, 346 (2014) 941–945. doi:10.1126/science.1253836.

[21] N´. Ibrahim, S. K Wong, I.N Mohamed, N.Mohamed, K.Y Chin, S. Ima-Nirwana, A.N Shuid. Wound Healing Properties of Selected Natural Products. Int J Environ Res Public Health. 15 (2018). pii: E2360. doi: 10.3390/ijerph15112360.

[22] M. Li, J. Xu, T. Shi, H. Yu, J. Bi, G. Chen, Epigallocatechin-3-gallate augments therapeutic effects of mesenchymal stem cells in skin wound healing, Clin. Exp. Pharmacol. Physiol. 43 (2016) 1115–1124. doi:10.1111/1440-1681.12652.

[23] D.J. Yang, S.H. Moh, D.H. Son, S. You, A.W. Kinyua, C.M. Ko, M. Song, J. Yeo, Y.H. Choi, K.W. Kim, Gallic Acid Promotes Wound Healing in Normal and Hyperglucidic Conditions, Molecules. 21 (2016). doi:10.3390/molecules21070899.

[24]. Romana-Souza, J.S. dos Santos, A. Monte-Alto-Costa, Caffeic acid phenethyl ester promotes wound healing of mice pressure ulcers affecting NF-κB, NOS2 and NRF2 expression, Life Sci. 207 (2018) 158–165. doi:10.1016/j.lfs.2018.05.057.

[25] A. Gopalakrishnan, R. Mahendra, S. Kumawat, S.K. Tandan, D. Kumar, Quercetin accelerated cutaneous wound healing in rats by increasing levels of VEGF and TGF-β1, Indian J Exp Biol. (2016).

[26] J. Janda, V. Nfonsam, F. Calienes, J.E. Sligh, J. Jandova, Modulation of ROS levels in fibroblasts by altering mitochondria regulates the process of wound healing, Arch. Dermatol. Res. 308 (2016) 239–248. doi:10.1007/s00403-016-1628-9.

[27] J. Franková, V. Pivodová, H. Vágnerová, J. Juránová, J. Ulrichová, Effects of silver nanoparticles on primary cell cultures of fibroblasts and keratinocytes in a wound-healing model, J. Appl. Biomater. Funct. Mater. 14 (2016) 0–0. doi:10.5301/jabfm.5000268.

[28] P. Martin, R. Nunan, Cellular and molecular mechanisms of repair in acute and chronic wound healing, Br. J. Dermatol. 173 (2015) 370–378. doi:10.1111/bjd.13954.

[29] J.L. Barnes, Y. Gorin, Myofibroblast differentiation during fibrosis: Role of NAD(P)H oxidases, Kidney Int. 79 (2011) 944–956. doi:10.1038/ki.2010.516.

[30] J. Morry, W. Ngamcherdtrakul, W. Yantasee, Oxidative stress in cancer and fibrosis: Opportunity for therapeutic intervention with antioxidant compounds, enzymes, and nanoparticles, Redox Biol. 11 (2017) 240–253. doi:10.1016/j.redox.2016.12.011.

[31] D. da S. Baldivia, D.F. Leite, D.T.H. de Castro, J.F. Campos, U.P. Dos Santos, E.J. Paredes-Gamero, C.A. Carollo, D.B. Silva, K. de P. Souza, E.L. Dos Santos, Evaluation of in vitro antioxidant and anticancer properties of the aqueous extract from the stem bark of Stryphnodendron adstringens, Int. J. Mol. Sci. 19 (2018). doi:10.3390/ijms19082432.

[32] A.P.L. Sabino, L.M.S. Eustáquio, A.C.F. Miranda, C. Biojone, T.N. Mariosa, C.M.C.P. Gouvêa, Stryphnodendron adstringens (“Barbatimão”) Leaf Fraction: Chemical Characterization, Antioxidant Activity, and Cytotoxicity Towards Human Breast Cancer Cell Lines, Appl. Biochem. Biotechnol. 184 (2018) 1375–1389. doi:10.1007/s12010-017-2632-z.

[33] T. Kurahashi, J. Fujii, Roles of Antioxidative Enzymes in Wound Healing, J. Dev. Biol. 3 (2015) 57–70. doi:10.3390/jdb3020057.

[34] T. Fujiwara, T. Dohi, Z.N. Maan, K.C. Rustad, S.H. Kwon, J. Padmanabhan, A.J. Whittam, H. Suga, D. Duscher, M. Rodrigues, G.C. Gurtner, Age-associated intracellular superoxide dismutase deficiency potentiates dermal fibroblast dysfunction during wound healing, Exp. Dermatol. (2017). doi:10.1111/exd.13404.

[35] M. Hujiahemaiti, X. Sun, J. Zhou, H. Lv, X. Li, M. Qi, M. Chi, C. Li, Y. Zhou, Effects of quercetin on human oral keratinocytes during re-epithelialization: An in vitro

study, Arch. Oral Biol. 95 (2018) 187–194. doi:10.1016/j.archoralbio.2018.08.004.

[36] X. Song, J. Li, J. Wang, L. Chen, Quercetin molecularly imprinted polymers: Preparation, recognition characteristics and properties as sorbent for solid-phase extraction, Talanta. 80 (2009) 694–702. doi:10.1016/j.talanta.2009.07.051.

5 DISCUSSÃO

O presente estudo buscou analisar *in vitro* os mecanismos causais associados ao efeito cicatrizante do barbatimão (*Stryphnodendron adstringens*), de um modo geral, os resultados *in vitro* mostraram que o barbatimão, teve efeito genoprotetor, antiapoptótico, antioxidante, anti-inflamatório e na modulação de fatores de crescimento, baseados nos nossos resultados e na revisão de literatura o barbatimão pode ser uma formulação fitoterápica eficaz, segura e não dispendiosa,

Nossos resultados que serão discutidos podem ser considerados relevantes, uma vez que a literatura científica relacionada ao estudo dos mecanismos causais da ação do barbatimão no processo de cicatrização é bastante escassa. Sendo este fitoterápico utilizado popularmente em todo o Brasil é relevante, e porque não dizer fundamental, a realização de estudos que demonstrem o mecanismo causal de sua ação na cicatrização, bem como eficácia e segurança.

Inicialmente foi realizada uma revisão de literatura, sendo que os estudos selecionados relacionaram a caracterização química do barbatimão a seus efeitos biológicos. Uma vez que investigações prévias descreveram que extratos da casca do caule do barbatimão têm potenciais efeitos benéficos como: ação anti-inflamatória (DE MELO et al., 2007; HENRIQUES et al., 2016; MOREY et al., 2016), antioxidante (DE SOUZA et al., 2007), antimicrobiana (FELIPE et al., 2006; DE SOUZA t al., 2007; SILVA et al, 2009; ISHIDA et al., 2009; SANTOS et al., 2009; TROLEZI et al., MOREY et al., 2016; 2017) e antiulcerogênica (AUDI et al., 1999; MARTINS et al., 2002). Uma investigação de Sabino e colaboradores (2017) também relatou potencial ação anticarcinogênica do barbatimão contra linhagens celulares de câncer de mama.

Considerando os efeitos cicatrizantes dos extratos e *peelings* de barbatimão e também pomadas contendo extratos de casca e cascas das hastes, evidências sugerem que esta planta favorece o processo de cicatrização tanto das lesões cutâneas quanto a epitelização das lesões tratadas com pomadas. A aplicação tópica de pomadas contendo barbatimão também estimula a proliferação celular, sem afetar a migração de queratinócitos ou a contração da lesão (HERNANDES et al., 2010).

É bem conhecido que o *diabetes mellitus* 2 causa problemas relacionados à cicatrização. Com base nessa premissa, Pinto e colaboradores (2015), avaliaram a ação cicatrizante do barbatimão em ratos diabéticos induzidos por estreptozotocina. Nestes ratos foram feitas duas lesões na pele. As lesões foram tratadas diariamente durante 4, 7, 10 e 14 dias com gel contendo 1% de extrato bruto ou base de gel. Os resultados mostraram que o extrato bruto reparou as lesões através da estimulação da formação de fibras de colágeno no local de cicatrização, uma

melhor organização da matriz extracelular, ocorrendo super-regulação da ciclooxigenase-2 e fator de crescimento endotelial vascular, que são duas moléculas-chave no processo regenerativo.

Outro estudo a ser destacado foi desenvolvido por Silva e colaboradores (2013), que aplicou 5% do extrato de casca de barbatimão para o tratamento da dermatite digital bovina. Para o estudo, foram utilizados 180 bovinos afetados. Durante o período pós-operatório (curetagem cirúrgica das lesões) o tratamento completo com barbatimão foi eficiente.

Em relação a ensaios clínicos envolvendo o efeito barbatimão são incipientes e reduzidos a dois estudos: uma investigação para avaliar o efeito da administração tópica de formas farmacêuticas contendo extratos de barbatimão na redução de pelos corporais em indivíduos do sexo feminino (VICENTE et al, 2009) e de Minatel e colaboradores (2010), que realizaram estudo clínico de 6 meses com pomada na proporção de 3% de fitocomplexo fenólico de barbatimão, com objetivo de avaliar o efeito do fitoterápico na cicatrização de úlceras de decúbito. Foram submetidos ao protocolo clínico 27 pacientes apresentando um total de 51 úlceras, classificadas de acordo com a área e grau de profundidade (I a III) da lesão. Em média a cicatrização das lesões de grau I e II ocorreu num período de 3 a 6 semanas e as de grau III entre 10 e 18 semanas. Durante a realização do estudo 100% das lesões tratadas com o fitoterápico tiveram cicatrização completa.

Ainda em relação ao nosso manuscrito 1, a série de casos mostra um efeito eficiente do barbatimão diferentes tipos de cicatrização de lesões, e sua ação provavelmente se deve a uma matriz química rica em moléculas bioativas, tais como fenóis, taninos, flavan-3-ol, prodelfinidinas e prorobinetinidinas (ISLER et al., 2010; PALAZZO et al., 1999), 4'-O-metil-galocatequina 4'-O-metilgalocatequina- (4α → 8) -4'-O-metilgalocatequina, catequina (AUDI et al., 2004; PALAZZO et al., 1996) e epigalocatequina-3-O-galato (EGCG) (SOUSA et al., 2014; NASCIMENTO et al., 2013).

De acordo com Rodrigues et al., (2013), no processo de cicatrização das lesões cutâneas, os taninos têm a capacidade de formar pontes de hidrogênio ou ligações hidrofóbicas duradouras com proteínas e/ou polissacarídeos. Assim, ocorrendo a constituição do complexo tanino- proteína ou tanino-polissacarídeo, que por serem insolúveis em água formam uma camada protetora, uma crosta, sobre a lesão, e sob esta camada o processo de cicatrização ocorre naturalmente. Outro ponto que os mesmos autores destacam é que o processo cicatricial pode ser favorecido pelo efeito antimicrobiano dos taninos , cuja açaõ pode ocorrer de 3 modos: (1) inibição das enzimas microbianas extracelulares,(2) privação de substratos e íons metálicos, os quais são necessários aos processos fisiológicos da respiração microbiana;

(3) inibição da fosforilação oxidativa, resultando na morte do microrganismo pela não formação do ATP. É preciso destacar ainda há a indução da redução da permeabilidade vascular por vasoconstrição.

Sobre as catequinas a EGCG é a principal molécula bioativa encontrada no chá verde que apresenta importante reconhecidas atividades antioxidantes, antimutagênicas e anticarcinogênicas (NICHOLS e KATIYAR, 2010; FUJIKI et al., 2017). Em relação à pele, evidências sugerem que o EGCG regula a secreção de citocinas e a ativação das células durante a cicatrização. Kim et al., (2014), em seu estudo avaliou o efeito de várias concentrações de EGCG adicionado a membranas de poli-ácido láctico-co-giclico (PLGA) na cicatrização de cortes feitos em camundongos nus (geneticamente modificados para não ter pelos). Os resultados descritos por estes autores sugeriram que a concentração de 1% de EGCG na membrana foi capaz de melhorar a cicatrização, acelerar a infiltração celular, reepitelização e angiogênese. Também foi demonstrado que o EGCG é capaz de acelerar a cicatrização de úlceras estomacais induzidas pela indometacina em camundongos.

Investigações adicionais confirmaram que o EGCG tem uma importante ação cicatrizante, como a realizada por Shin et al (2016). Esses autores relataram desenvolvimento de membranas de nanofibras biodegradáveis que controlam a liberação de EGCG a fim de prevenir aderências pós-operatórias associadas a cirurgias envolvendo o peritônio. O estudo caracterizou inicialmente as propriedades biomecânicas da nanofibra contendo EGCG e também avaliou sua potencial ação antioxidante in vitro. Para testar o efeito anti-aderente, os ratos foram submetidos a incisão cirúrgica do peritônio. Os resultados mostraram eficácia anti-aderente após uma semana de cirurgia em nanofibras contendo EGCG. Também foi eficaz no processo de cicatrização de alvéolos pulmonares em cães com lesão periapical em que o enxerto foi incorporado neste composto. Além disso, já foi demonstrado que o EGCG pode suprimir o aparecimento de quelóides pela supressão na produção excessiva de colágeno e proliferação de fibroblastos que formam quelóides (PARK et al., 2008). Potencial mecanismo causal envolvido no efeito de cicatrização de lesões EGCG é sua ação sobre as células-tronco mesenquimais presentes na pele (LI et al., 2016).

Além disso, Chen et al., (2012), mostraram que o tratamento com compostos antioxidantes contendo EGCG e ácido alfa-lipólico e nanopartículas de ouro foi capaz de promover a cicatrização de lesões diabéticas através da regulação da angiogênese e efeitos antiinflamatórios. Nesse caso, as catequinas, como o EGCG, também participam desse processo aumentando os níveis do fator de crescimento vascular (VEGF-A), que por sua vez aumentam a viabilidade celular e proliferação de fibroblastos e queratinócitos. Além disso, as catequinas

atuam diretamente no padrão inflamatório desencadeando em citocinas inflamatórias, como o TNF-α. (NEGRÃO et al., 2013).

Ao contrário do que ocorre com o barbatimão, existem vários ensaios clínicos envolvendo catequinas do chá verde na cicatrização de lesões. Por exemplo, um ensaio clínico randomizado, duplo-cego e placebo controlado recente relatou que a pomada de chá verde foi eficaz no alívio da dor causada pela episiotomia e na melhora da cicatrização de lesões em mulheres primíparas (SHAHRAHMANI et al., 2018). .

Outro componente importante presente no barbatimão, no chá verde e em outras espécies de plantas que apresentam propriedades cicatrizantes de lesões é o ácido gálico. Esta molécula bioativa é encontrada em algumas plantas, como *Caesalpinia mimosoides Lam*. uma das plantas medicinais populares tradicionais no tratamento de doenças de pele e lesões usadas por curandeiros na Ìndia; *Lythrum salicaria* L. e *Hypericum scabrum* L. utilizadas no tratamento da cicatrização de queimaduras (BHAT et al., 2016; VAFI et al., 2016).

O efeito específico de cicatrização de lesões relacionado ao ácido gálico foi estudado por Yang et al., (2016). Os autores investigaram essa propriedade considerando a cicatrização em condições normais e hiperglicídicas, para mimetizar *diabetes mellitus 2*, em queratinócitos humanos e fibroblastos. Os resultados mostraram que o ácido gálico acelerou a migração celular de queratinócitos e fibroblastos em ambas as condições testadas para cicatrização de lesões.

A partir dos achados relacionados na revisão de literatura e série de casos do manuscrito 1, discutidos acima, buscamos então investigar o potencial efeito citotóxico e genotóxico do barbatimão em linhagens comerciais de queratinócitos e fibroblastos humanos. Nossos resultados indicaram efeito não citotóxico e de genoproteção do barbatimão, sendo considerados relevantes já que o uso de fitoterápicos da medicina tradicional vem sendo estimulado pelo Sistema Único de Saúde (SUS) e pela Organização Mundial de Saúde (OMS) desde 2002. De fato, a maioria das moléculas bioativas quantificadas no extrato do barbatimão usado aqui foram previamente descritas na literatura, como ácido gálico (SANTOS et al., 2002) e catequinas (SOUSA et al., 2014). Entretanto, é importante mencionar que outras moléculas bioativas do barbatimão como quercetina, rutina e kaempferol foram identificadas e quantificadas neste estudo e pela primeira vez, tendo em vista que não encontramos referências anteriores na literatura.

Quercetina e rutina, são flavonóides encontrados em várias frutas e legumes, incluindo *citrus* e cebola. Estudos sobre a quercetina descreveram interessantes efeitos incluindo a protecção das células contra a irradiação ultra violeta (UV) e regeneração da pele na cicatrização de lesões (HATAHET et al., 2016).

Existem relativamente poucos estudos que avaliam potencial efeito genotóxico do barbatimão, levando à controvérsia sobre o segurança do uso. Costa et al. (2010), avaliaram a potencial de indução de micronúcleos em camundongos tratados oralmente com fracção rica em polímero de proantocianidina do caule casca de barbatimão e não encontrou um efeito genotóxico destas moléculas. Além disso, um estudo envolvendo potenciais análise de mutação e recombinação (teste SMART) e danos cromossômicos em linhagens de células germinativas de moscas-das-frutas expostas extrato de casca de barbatimão não encontrou efeito genotóxico esta planta (SARIKAYA et al., 2016). No entanto, quando Vilar et al. (2010), avaliaram a solução liofilizada produzida a partir de casca de caule de barbatimão, os resultados indicaram algum efeito citotóxico e genotóxico SOS-Inductest no modelo procariótico de *Escherichia coli*. Portanto, o os autores consideraram importante que mais estudos *in vitro* e *in vivo* fossem realizados para esclarecer esses efeitos negativos.

Neste contexto, é plausível considerar que o desencadeamento de cicatrização com extrato de barbatimão pode causar algum nível de instabilidade cromossômica. Para testar esta hipóstese, inicialmente, obtivemos dados do teste GEMO, teste desenvolvido por Cadoná et. al., (2014) que busca avaliar a capacidade genomodificadora (genotóxica ou genoprotetora) de compostos, e para o qual utiliza-se um DNA dupla-fita (dsDNA) de timo de bezerro, H_2O_{2-} pró-oxidante de referência, um corante específico para dsDNA- PicoGreen®, e o composto teste, no nosso caso o barbatimão. Quando a fluorescência do composto teste é comparada com o grupo controle (apenas o dsDNA) e a fuorescência diminui, então estamos diante de um composto genotóxico. Por outro lado, quando se mede a fluorescência em uma equação: dsDNA + barbatimão + H_2O_2 + PicoGreen®, avalia-se a capacidade genoprotetora. A genoproteção é identificada pelo aumento da fluorescência na presença do barbatimão, em relação ao controle H_2O_2 o que indica a reversão do dano gerado pelo H_2O_2.

A análise subsequente foi feita através do teste 8-oxo-2'-desoxiguanosina (8-OHdG) que também não indicou efeito genotóxico do barbatimão, uma vez que os níveis de 8-OHdG, diminuíram na presença do extrato. Este teste é indicador de estresse oxidativo e dano oxidativo ao DNA, sendo frequentemente utilizado como marcador de exposição a oxidantes. Na presença de 0,49 e 0,99mg / mL de barbatimão, os níveis de 8-OHdG diminuíram, sugerindo que o extrato poderia agir como composto genoprotetor (PROKHOROVA et al., 2015).

O extrato de barbatimão também diminuiu a razão do gene BAX / Bcl-2 via expressão gênica, e níveis de proteína caspase 3 e 8. Estes marcadores estão relacionados principalmente à apoptose intrínseco via acumulo de lesões de DNA a partir da exposição a compostos genotóxicos.

Tendo em mãos os resultados obtidos nos dois primeiros estudos, acreditamos que seria plausível realizar um terceiro estudo com fibroblastos humanos íntegros e não íntegros (lesados mecanicamente com o uso de ponteira 0-200µL conforme protocolo estabelecido previamente por Nicolaus et al., 2017). É sabido que a cicatrização de lesões é um processo complexo envolvendo múltiplos passos e moléculas produzidas principalmente por fibroblastos, queratinócitos e células imunes. Classicamente o processo é dividido em quatro fases: (1) fase de hemostasia; (2) fase inflamatória; (3) Fase proliferativa; e (4) fase de maturação e remodelação, embora as fases se sobreponham uma a outra (SUN et al., 2014). Um grande número de estudos descreveu que os produtos naturais têm influência benéfica nos processos de cicatrização de lesões devido ao seu efeito antiinflamatório, propriedades antioxidantes, antibacterianas e pró-colágeno (IBRAHIM et al., 2018).

Nos eventos de cicatrização de lesões, a princípio pode parecer que a elevação de citocinas pró-inflamatórias e níveis de EROs seria uma função limitada a células do sistema imune. No entanto, os fibroblastos dérmicos também contribuem para a elevação dos níveis de citocinas e de EROs, já que são um grupo celular heterogêneo e distinto, que também participa a regulação da inflamação e proliferação celular (JANDA et al., 2016, STUNOVA et al, 2018).

De fato, estudos *in vitro* descreveram que culturas celulares de fibroblastos “lesados mecanicamente” apresentam aumento nos níveis de citocinas pró-inflamatórias e de EROs (FRANKOVÁ et al., 2016). Estes resultados sugerem que a lesão mecânica nos fibroblastos desencadeou resposta pró- cicatricial, dando inicio a modulação de moléculas que atuam principalmente na fase inflamatória (STUNOVA et al., 2018). Por esta razão, é possível avaliar o efeito do barbatimão sobre marcadores oxidativos, apoptóticos, inflamatórios e de crescimento utilizando o modelo de fibroblastos “lesados mecanicamente” *in vitro*.

Os extratos B1 (0.49 mg/mL) e B2 (0.99 mg/mL) foram capazes de modular o metabolismo oxidativo dos fibroblastos “lesados mecanicamente” pela diminuição de moléculas pró-oxidantes que indicam a oxidação do DNA, lipoperoxidação, carbonilação de proteínas, as diferentes concentrações também tiveram efeito no aumento dos níveis das enzimas antioxidantes superóxido dismutase, catalase e glutationa. Além disso, os níveis de Caspase 3 e Caspase 8 diminuiram indicando atenuação de eventos apoptóticos nas culturas. Estes resultados podem ser avaliados no contexto da pele com lesão, uma vez que quando esta ocorre, forma-se imediatamente um coágulo sanguíneo por agregação de plaquetas no local e conversão de fibrinogênio em fibrina. Na lesão, a primeira fase inflamatória é muito importante para produzir uma matriz temporária que recruta a imunidade local (neutrófilos, macrófagos, mastócitos, células T assassinas naturais) e fibroblastos (MARTIN et al., 2015).

Em uma pele lesionada durante a primeira fase, as células imunes dos vasos sanguíneos secretam citocinas pró-inflamatóriase também uma grande quantidade de EROs. A elevação nos níveis de EROs é essencial como mecanismo de proteção contra infecções microbianas. Contudo, seus níveis e o período de produção de EROS deve ser altamente regulada porque a manutenção de altos níveis pode causar comprometimento da cicatrização e fibrose (BARNES et al., 2011; STUNOVA et al., 2018). Além disso, os níveis de EROs não controlados podem levar a um estado de estresse oxidativo induzindo ao acúmulo de danos irreversíveis à proteínas, lipídeos e DNA. Sendo que os últimos promovem acúmulo de mutações ou desencadeiam eventos apoptóticos envolvendo a via das caspases (JANDA et al., 2016).

É possível inferir que o extrato de barbatimão pode afetar positivamente a cicatrização de lesões principalmente devido à sua propriedade antioxidante descrita em estudos anteriores, como realizado por Baldivia e colaboradores 2018 e Sabino e colaboradores 2018.

À medida que a fase inflamatória se intensifica, espera-se que ocorra a elevação na concentração de EROs bem como a elevação nos níveis de enzimas antioxidantes para controlar o estado oxidante. Evidências sugerem que, em conseqüência dos altos níveis de ânion superóxido produzidos durante fase inflamatória, a enzima SOD também é alta nesta fase. A enzima SOD dismuta ânion superóxido a H_2O_2 que parece ser uma molécula sinalizadora a angiogênese, migração celular e eventos de proliferação (KURAHASHI e FUJII, 2015; FUJIWARA et al., 2017). No entanto, em altas concentrações o H_2O_2 pode causar fibrose, e seu controle também é relevante durante a fase proliferativa da cicatrização

No presente estudo, o barbatimão induziu aumento nos níveis de enzimas (SOD, CAT e GPX) sendo importante ressaltar, que essa propriedade de barbatimão parece não ter sido descrita antes na literatura. Portanto, o efeito antioxidante do barbatimão parece não ser apenas uma ação redutora direta de moléculas pró-oxidantes, mas também pela modulação de moléculas endógenas do sistema antioxidante que poderiam desencadear uma potencialização na sua propriedade antioxidante.

Neste estudo também foram observados menores níveis de citocinas pró-inflamatórias em células de fibroblastos (lesadas mecanicamente) cultivadas em meio contendo extratos B1 ou B2. Este efeito também pode ser modulado diretamente por alguns polifenóis presentes no barbatimão como a quercetina (SONG et al., 2009; HUJIAHEMAITI et al., 2018).

Em síntese, o conjunto dos nossos resultados demonstrou que o barbatimão parece ser um fitoterápico bastante promissor para o tratamento de lesões de pele. Apesar das limitações metodológicas relacionadas aos estudos *in vitro*, estes resultados são relevantes para a

compreensão dos mecanismos relacionados a ação pró-cicatricial do Barbatimão em lesões de pele.

6 CONSIDERACÕES FINAIS

Apesar das limitações metodológicas associadas aos protocolos *in vitro*, esta é a primeira investigação que busca indicar o mecanismo causal associado ao efeito cicatrizante do barbatimão. E, com base nos resultados encontrados a partir da realização desse estudo nossas conclusões são que:

Considerando a dificuldade no tratamento de lesões (agudas, crônicas e/ou extensas), o barbatimão pode ser uma formulação fitoterápica eficaz, segura e não dispendiosa. O barbatimão parece apresentar atividade cicatrizante devido a sua matriz química rica em taninos, principalmente EGCG e ácido gálico. É provável que o efeito antioxidante, antiinflamatório e proliferativo encontrado no extrato de barbatimão possa contribuir para a atividade cicatrizante desta planta.

Estes dados corroboram os resultados encontrados em outros modelos experimentais, demonstrando efeito não-genotóxico e segurança na utilização do barbatimão. Nossos resultados sugerem que barbatimão poderia apresentar um efeito genoprotetor e antiapoptótico sobre queratinócitos e fibroblastos;

A partir, das análises realizadas no “modelo *in vitro* de lesão” o barbatimão é capaz de modular diferencialmente algumas moléculas críticas que participam das fases inflamatórias e proliferativas da cicatrização. Esses resultados abrem a perspectiva de que o barbatimão também pode atuar em outras células da pele, bem como em células do sistema imunológico relacionadas a eventos de cicatrização de lesões, prém, tal hipótese precisa ser confirmada a partir de investigações complementares.

REFERÊNCIAS BIBLIOGRÁFICAS

ADHIKARY, B. et al. Epigallocatechin gallate accelerates healing of indomethacin-induced stomach ulcers in mice. **Pharmacological Reports**, v.63, p.527-536, 2011.

ALBERTS, B. **Biologia molecular da célula**. 6.ed. Porto Alegre: Artmed, 2017.

AMERICAN ACADEMY OF DERMATOLOGY, 2013. **The layers of your skin**. <https://www.aad.org/public/kids/skin/the-layers-of-your-skin>. Acesso em 12 de maio de 2017.

ANDRADE, C.C.D. et al. Costs of topical treatment of pressure ulcer patients. **Revista da Escola de Enfermagem da Universidade de São Paulo**, v.50, n.2, p.292-298, 2016.

ATCC. **The Global Bioresource Center**. Disponível em :< http://www.atcc.org/>. Acesso em: 10 de novembro de 2015.

ATIBA, A. et al. *Aloe vera* oral administration accelerates acute radiation-delayed wound healing by stimulating transforming growth factor-β and fibroblast growth factor production. **Americam Journal of Surgery**, v.201, n.1, p.809-18, 2011.

AUDI, E.A. et al. Gastric antiulcerogenic effects of *Stryphnodendron adstringens* in rats. **Phytherapy Research**, v.13, p.264–266, 1999.

AUDI, E.A. et al. Biological activity and quality control of extract and stem bark from *Stryphnodendron adstringens.* **Acta Farmacéutica Bonaerense**, v. 23, p.328–333, 2004.

AZULAY, R.D.; AZULAY, D.R.; AZULAY-ABULAFIA, L. **Dermatologia**. 6. ed. Rio de Janeiro: Guanabara Koogan, 2013.

BALDIVIA, D. DA S. et al. Evaluation of *in vitro* antioxidant and anticancer properties of the aqueous extract from the stem bark of *Stryphnodendron adstringens*. **International Journal of Molecular Sciences**, v. 19, 2018.

BARBOSA, F. S. **Modelo de impedância de ordem fracional para a resposta inflamatória cutânea** Rio de Janeiro: Universidade Federal do Rio de Janeiro Programa de Pós Graduação em Engenharia Biomédica, 2011.

BARNES, J.L.; GORIN, Y. Myofibroblast differentiation during fibrosis: Role of NAD(P)H oxidases, **Kidney International**, v. 79, p. 944–956, 2011.

BATTESTIN, V.; MATSUDA, L. K.; MACEDO, G. A. Fontes e aplicações de taninos e tanases em alimentos. **Revista Alimentos e Nutrição**, v. 15, n. 1, p. 63- 72, 2004.

BAURIN, N. et al. **Preliminary screening of some tropical plants for anti-tyrosinase activity**. **Journal of Ethnopharmacology**, v.82, n.1, p.155-158, 2002.

BHAT, P.B. et al. Evaluation of wound healing property of *Caesalpinia mimosoides* Lam. **Journal of Ethnopharmacology**, v.193, p. 712–724, 2016.

BLANES, L.; FERREIRA, L.M. **Prevenção e tratamento de úlcera por pressão.** 1.ed. São Paulo: Atheneu, 2014.

BLANES, L. et al. Avaliação clínica e epidemiológica das úlceras por pressão em pacientes internados no Hospital São Paulo. **Revista da Associacão Médica Brasileira**, v.50, p.182-187, 2004.

BOTCHKAREV, V.A. The Molecular Revolution in Cutaneous Biology: Chromosomal Territories, Higher-Order Chromatin Remodeling, and the Control of Gene Expression in Keratinocytes. **Journal of Investigative Dermatology**, v.137, 93-99, 2017.

BRANDÃO, M.G.L.B. et al. Brazilian medicinal plants described by 19th century european naturalists and in the official pharmacopeia. **Journal Ethnopharmacology**, v. 120, n.2, p. 141 – 148, 2008.

BRASIL. **Política nacional de plantas medicinais e fitoterápicos**. 2006, Brasília: [s.n.], 2006. p.1–60.

BRASIL. **Farmacopeia Brasileira**/ Agência Nacional de Vigilância Sanitária. Brasília: Anvisa, v.2, p 546, .2010.

BRASIL. **Práticas integrativas e complementares: plantas medicinais e fitoterapia na Atenção Básica**/Ministério da Saúde. Brasília: [s.n.], 2012.978-85-334-1912-4.

BRASIL. Ministério da Saúde. **Protocolo para prevenção de úlcera por pressão**. Brasília: MS/Anvisa/Fiocruz; 2013.

BRITO JUNIOR, L.C.; FERREIRA, P.L**.** Cicatrização de lesão s contaminadas tratadas com papaína. **Medicina**, v. 48, p. 168-174, 2015.

BRUNNER, B.G.; SUDDARTH, D.S. **Tratado de Enfermagem Médico-Cirúrgica.** 10. ed. Rio de Janeiro: Guanabara Koogan, 2005, p.2396.

BÜRGER, M.E. et al. Investigação da atividade abortiva e/ou infertilizante de *Stryphnodendron adstringens* (Mart. Coville). Brazilian Journal of Veterinary Research and **Animal Science**, v.36, 296-299,1999.

CALIXTO, J. B. Twenty-five years of research on medicinal plants in Latin America. A personal view. **Journal of Ethnopharmacology**, v. 100, p. 131-134, 2005.

CATALGOL, B.K. et al**.** Effect of trichlorfon on malondialdehyde and antioxidant system in human erythrocytes. **Toxicology *In Vitro***, v.21, n.8, p.1538- 1544, 2007

CHEN, S.A et al. Topical treatment with anti-oxidants and Au nanoparticles promote healing of diabetic wound through receptor for advance glycation end-products. **European Journal of Pharmaceutical Sciences**, v.47, p. 875–883, 2012.

CHOI, W.S. et al. The regulatory effect of veratric acid on NO production in LPS-stimulated RAW264.7 macrophage cells. **Cell Immunology**, v.280, p.164-170, 2012.

CHONG, S.Z.; EVRARD, M.; NG, L.G. Lights, camera, and action: vertebrate skin sets the stage for immune cell interaction with arthropod-vectored pathogens. **Frontiers in Immunollogy**, v.4, p. 286-290, 2013.

CLARK, R.A.; GHOSH, K.; TONNESEN, M.G. Tissue engineering for cutaneous wounds. **Journal of Investigative Dermatology**, v.127, p.1018-1029, 2007.

COELHO, J.M. et al. O efeito da sulfadiazina de prata, extrato de ipê-roxo e extrato de barbatimão na cicatrização de lesão s cutâneas em ratos. **Revista do Colégio Brasileiro de Cirurgiões**, v.37, p.45-51, 2010.

CORRÊA, M.P. **Dicionário de Plantas Úteis do Brasil**, Ministério da Agricultura, Instituto Brasileiro de Desenvolvimento Florestal, Brasília. v.1, 1984.

COSTA, M.A. et al. Safety evaluation of proanthocyanidin polymer-rich fraction obtained from stem bark 49 of *Stryphnodendron adstring*ens (barbatimão) for use as a pharmacological agent. **Regulatory Toxicology and Pharmacology**, v.58, p.330-335, 2010.

COSTA, M.A.et al. Acute and Chronic Toxicity of an Aqueous Fraction of the Stem Bark of Stryphnodendron adstringens (Barbatimão) in Rodents. **Evidency based Complementary and Alternative Medicine**, v.1, n.1, p.1 -9, 2013.

CUDDIGAN, J. et al. Pressure ulcers in America: Prevalence, incidence, and implications for the future. **Advances in Skin & Wound Care**, v.14, n.4, p.208 – 214, 2009.

DAVE, S. et al. Inhibition of Adipogenesis and Induction of Apoptosis and Lipolysis by Stem Bromelain in 3T3-L1 Adipocytes. **Plos One**, v.7, p. 1-12, 2012.

DE MELO, J.O. et al. Effect of *Stryphnodendron adstringens* (barbatimão) bark on animal models of nociception, **Revista Brasileira de Ciências Farmacêuticas**, v. 43 p. 465–469, 2007.

DE SOUSA, N.C. et al. Absence of genotoxicity of a phytotherapeutic extract from *Stryphnodendron adstringens* (Mart.) Coville in somatic and germ cells. **Environmental and molecular mutagenesis**, v.41, p.293-299, 2013.

DE SOUZA, T.M. et al. Bioprospecção de atividade antioxidante e antimicrobiana da casca de *Stryphnodendron adstringens* (Mart.) Coville (Leguminosae-Mimosoidae), Revista de Ciências **Farmacêuticas Básica e Aplicada**, v. 28, p. 221–226, 2007.

DO NASCIMENTO, A.M. et al. *Stryphnodendron adstringens* (Mart.) coville (Fabaceae) proanthocyanidins quantitation by RP-HPLC. **Brazilian Journal of Pharmaceutical Sciences**, v.49, p. 549–558, 2013.

DOVI, J.V.; HE, L.K.; DIPIETRO, L.A. Accelerated wound closure in neutrophil-depleted mice. **Journal of Leukocyte Biology**, v.73, p.448-550, 2003.

EVANGELISTA, D.G. et al. Impactos das feridas crônicas na qualidade de vida de usuários da estratégia de saúde da família. **Revista Enfermagem do Centro Oeste Mineiro**, v. 2, n. 2, p. 254-263, 2012.

FARMACOPÉIA BRASILEIRA. 4.ed. São Paulo: Atheneu, 2002.

FARMACOPÉIA BRASILEIRA. 5.ed. São Paulo: Atheneu, 2010. p. 549

FELIPE, A.M.M. et al. Antiviral effect of *Guazuma ulmifolia* and *Stryphnodendron adstringens* on poliovirus and bovine herpesvirus**. Biological and Pharmaceutical Bulletin**, v.29, 1092–1095, 2006.

FRANKOVÁ, J. et al. Effects of silver nanoparticles on primary cell cultures of fibroblasts and keratinocytes in a wound-healing model. **Journal of Applied Biomaterials & Functional Materials** , v.14, n.2, p: e137- e142, 2016.

FREITAS, M. C. de et al. Úlcera por pressão em idosos institucionalizados: análise da prevalência e fatores de risco. **Revista Gaúcha Enfermagem**, v. 32, n. 1, p. 143-150, 2011.

FUJIKI, H. et al. Human cancer stem cells are a target for cancer prevention using (-)-epigallocatechin gallate. **Journal of Cancer Research and Clinical Oncology**, v.143 n.12, p.2401-2412, 2017.

FUJIWARA, T. et al. Age-associated intracellular superoxide dismutase deficiency potentiates dermal fibroblast dysfunction during wound healing. **Experimental Dermatology,** v.1, n.1, p.1- 8, 2017.

GAMBA, M.A.; PETRI, V.; COSTA, M.A.F**. Lesão, prevenção causas e tratamento**. 1.ed, Rio de Janeiro: Guanabara Koogan, 2016, p.352.

GOLUBTSOVA, N.N.; FILIPPOV, F.; GUNIN, A.G. Lamin A and lamin-associated polypeptide 2 (LAP-2) in human skin in the process of aging. **Advances in Gerontology**, v.29, n.4, p.577-585, 2016.

GOREN, I. et al. A transgenic mouse model of inducible macrophage depletion: effects of diphtheria toxin-driven lysozyme M-specific cell lineage ablation on wound inflammatory, angiogenic, and contractive processes. **American Journal of Pathology**, v.175, p.132–147, 2009.

GREEN, H.; FUCHS, E.; WATT, F. Differentiated Structural Components of the Keratinocyte. **Cold Spring Harbor Symposia Quantitative Biology**, v.46, p.293-301, 1982.

HATAHET, T. et al. Quercetin topical application, from conventional dosage forms to nanodosage forms. **European Journal of Pharmaceutics and Biopharmaceutics**, v.108, p.41-53, 2016.

HAYTA, S.; POLAT, R.; SELVI, S. Traditional uses of medicinal plants in ElazIğ (Turkey). **Journal of Ethnopharmacology**, v. 154, n.1, p. 613–623, 2014).

HERNANDES, L. et al. Wound healing evaluation of ointment from *Stryphnodendron adstringens* (barbatimão) in rat skin**. Brazilian Journal of Pharmaceutical Sciences**, v. 46, n. 3, p. 431- 436, 2010.

HENRIQUES, B.O. et al. *In Vitro* TNF- α Inhibitory Activity of Brazilian Plants and Anti-Inflammatory Effect of *Stryphnodendron adstringens* in an Acute Arthritis Model. **Evidence-Based Complementary and Alternative Medicine**, v.1, n.1, p.1-15, 2016.

HONG, H.H.et al.. Association of vitamin D3 with alveolar bone regeneration in dogs. **Journal of Cellular and Molecular Medicine,** v.19, n.6, p.1208 -1217, 2015.

HUJIAHEMAITI, M. et al. Effects of quercetin on human oral keratinocytes during re-epithelialization: An *in vitro* study. **Archives of Oral Biology**. v., p.187–194, 2018.

IBRAHIM, N. et al., Wound Healing Properties of Selected Natural Products. **International Journal of Environmental Research and Public Health**, v.15, n.11, p.2360, 2018.

ISHIDA, K. et al. Activity of tannins from *Stryphnodendron adstringens* on Cryptococcus neoformans: Effects on growth, capsule size and pigmentation. **Annals of Clinical Microbiology and Antimicrobials**, v. 8, n. 29, p.1 -10, 2009.

ISLER, A.C. et al. Development and validation of a LC-method for the determination of phenols in a pharmaceutical formulation containing extracts from *Stryphnodendron adstringens*, **Quimica Nova**, v. 33, p.1126–1129, 2010.

JANDA, J. et al. Modulation of ROS levels in fibroblasts by altering mitochondria regulates the process of wound healing. **Archives of Dermatological Research** , v.308, p. 239–248, 2016.

JUNQUEIRA, L.C; CARNEIRO, L. **Histologia básica: texto e atlas**. 12. ed. Rio de Janeiro: Guanabara Koogan, 2013.

KEDE, M.P.V.; SABATOVICH, O. **Dermatologia Estética**. São Paulo: Editora Atheneu, 2004.

KHAVKIN, J.; ELLIS, D.A.F. Aging Skin: Histology, Physiology, and Pathology. **Facial Plastic Surgery Clinics North America**, v.19, p.229-234, 2011.

KIM, H. et al. Enhanced wound healing by an epigallocatechin gallate-incorporated collagen sponge in diabetic mice. **Wound Repair and Regeneration**, v.16, p. 714-720, 2008.

KIM, H.L. et al. Promotion of full-thickness wound healing using epigallocatechin-3-O-gallate/poly (lactic-co-glycolic acid) membrane as temporary wound dressing. **Artificial Organs**, v.38, n.5, p.411- 415, 2014.

KLINK, C.A.; MACHADO, R. B. Conservação do Cerrado Brasileiro. **Megadiversidade**, v. 1, n. 1, p.12-19, 2005.

KURAHASHI, T., FUJII J. Roles of Antioxidative Enzymes in Wound Healing. **Journal of Developmental Biology**, v. 3, p. 57–70, 2015.

LANDÉN, N. X.; LI, D.; STAHLE, M. Transition from inflammation to proliferation: a critical step during wound healing. **Cellular and Molecular Life Sciences**, v. 73, p. 3861-3885, 2016.

LAUREANO, A.; RODRIGUES, A. M. Cicatrização de feridas. **Revista da Sociedade Portuguesa de Dermatologia e Venereologia,** v. 69, n. 3, p. 355-367, 2011.

LEIBOVICH, S.J.; ROSS, R .The role of the macrophage in wound repair. A study with hydrocortisone and antimacrophage serum. **American Journal of Pathology**, v. 78, p.71–100, 1975.

LEGEAY, S. et al. Epigallocatechin Gallate: A Review of Its Beneficial Properties to Prevent Metabolic Syndrome. **Nutrients**, v.7, p.5443-5468, 2015.

LEITE, A.P. et al. Uso e efetividade da papaína no processo de cicatrização de feridas: uma revisão sistemática. **Revista Gaúcha de Enfermagem**, v.33, n.3, p.198-207, 2012.

LI, M. et al. Epigallocatechin-3-gallate augments therapeutic effects of mesenchymal stem cells in skin wound healing. **Clinical and Experimental Pharmacology and Physiology**, v.43, p. 1115–1124, 2016.

LIMA, C. R. O. **Reparação de lesão s cutâneas incisionais em coelhos após o tratamento com barbatimão e quitosana**. Dissertação (Mestrado em Ciência Animal) – Escola de Veterinária e Zootecnia- Universidade Federal de Goiás, Goiânia. 2010.

LIMA, J.C.S.; MARTINS, D.T.O.; SOUZA-JUNIOR, P.T. Experimental evaluation of stem bark of Stryphnodendron adstringens (Mart) Coville for anti-inflammatory activity. **Phytotherapy Research**, v.12, p.218-30, 1998.

LORENZ, K. et al. Multilineage differentiation potential of human dermal skin-derived fibroblasts. **Experimental Dermatology**, v.17, p. 925-932, 2008.

LUCAS, T. et al. Differential roles of macrophages in diverse phases of skin repair. **Journal of Immunology,** v.184, p.3964– 3977, 2010.

MA, Y. et al. Myofibroblasts and the extracellular matrix network in post-myocardial infarction cardiac remodeling. **Pflugers Archives**, v. 466, p.1113–1127, 2014.

MADSEN, D.H. et al. M2-like macrophages are responsible for collagen degradation through a mannose receptor-mediated pathway. **Journal of Cell Biology,** v.202, n.6, p. 951 -966, 2013.

MALHEIROS, F.B.M. et al. Efeito cicatrizante do extrato fluido da *Chamomilla recutita*(L.) Rauschert em fórmulas magistrais semissólidas aplicadas em lesões cutâneas de ratos. **ConScientiae Saúde**, v.10, p.425-432, 2011.

MARINO, D.C. et al. Analysis of the polyphenols content in medicinal plants based on the reduction of Cu(II)/bicinchoninic complexes. **Journal of Agriculture Food Chemistry**, v.23, p.11061-11066, 2009.

MARTIN, P. Wound healing—aiming for perfect skin regeneration. **Science**, v.276, p.75–81, 1997.

MARTIN, P., NUNAN, R. Cellular and molecular mechanisms of repair in acute and chronic wound healing. **British Journal of Dermatology**, v. 173, v. 370–378, 2015.

MARTINS, D.T.O.; LIMA, J.C.S.; RAO, V.S.N., The acetone soluble fraction from bark extract of *Stryphnodendron adstringens* (Mart.) Coville inhibits gastric acid secretion and experimental gastric ulceration in rats, **Phytherapy Research**, v. 16 p. 427–431, 2002.

MATOS, L.S.: DUARTE, N.L.V.; MINETTO, R.C. Incidência e prevalência de úlcera por pressão no CTI de um Hospital Público do DF. **Revista Eletrônica de Enfermagem**, v.12, n.4, p.719-726, 2010.

MELLO, J.C. Taninos de *Stryphnodendron adstringens* (-(Martius) Coville - (Mimosaceae) - Barbatimão. **Cadernos de Farmácia**, v.13, p.105–109, 1997.

MELLO, J.C.P.; PETEREIT, F.; NAHRSTEDT, A. A dimeric proanthocyanidin from *Stryphnodendron adstringens*. **Phytochemistry**, v.51, p.1105-1117, 1999.

MINATEL, D.G. et al. Estudo clínico para validação da eficácia de pomada contendo barbatimão (*Stryphnodendron adstringens* (Mart.) Coville) na cicatrização de úlceras de decúbito. **Revista Brasileira de Medicina**, São Paulo, v. 67, n. 7, 2010.

MINUTTI, C.M. et al. Tissue-specific contribution of macrophages to wound healing. **Seminars in Cell & Developmental Biology**, v.61, p.3-11, 2017.

MOORE, K.L.; DALLEY, A.F.; AGUR, A.M.R. **Anatomia orientada para clínica**. Rio de Janeiro: Guanabara Koogan; 2012.

MOREY, P.T. et al. Antifungal Activity of Condensed Tannins from *Stryphnodendron adstringens*: Effect on *Candida tropicalis* Growth and Adhesion Properties. **Current Pharmaceutical Biotechnology**, v.17, p.365–375, 2016.

NASCIMENTO, A.M. et al. *Stryphnodendron adstringens* (Mart.) Coville (Fabaceae) proanthocyanidins quantitation by RP-HPLC. **Brazilian Journal Pharmceutical Science**, v.49, n.3, p. 549-558, 2013.

NASCIMENTO, A.M. **Avaliação da qualidade de extratos de Stryphnodendron adstringens (Martius) Coville.** Dissertação (Mestrado em Ciências Farmacêuticas)- Universidade Federal de Minas Gerais, Belo Horizonte, 2008.

NATIONAL PRESSURE ULCER ADVISORY PANEL. **Prevention and Treatment of Pressure Ulcers: Quick Reference Guide**. Emily Haesler (Ed.). Cambridge Media: Osborne Park, Western Australia; 2014. Disponível em : < http://www.npuap.org/> Acesso em 10 fev. 2017.

NATIONAL PRESSURE ULCER ADVISORY PANEL. **Announces a change in terminology from pressure ulcer to pressure injury and updates the stages of pressure injury**. 2016. Disponível em : <http://www.npuap.org/national-pressure-ulcer-advisory-panel-npuap-announces-a-change-in-terminology-from-pressure-ulcer-to-pressure-injury-and-updates-the-stages-of-pressure-injury/> Acesso em 10 nov. 2017.

NEGRÃO, R. et al. Different effects of catechin on angiogenesis and inflammation depending on VEGF levels. **The Journal of Nutritional Biochemistry**, v.24, p.435–444, 2013.

NICHOLS, J.A.; KATIYAR S.K. Skin photoprotection by natural polyphenols: Anti-inflammatory, antioxidant and DNA repair mechanisms. **Archives of Dermatological Research**, v.302, n.1, p.71–83, 2010.

NICOLAUS, C. In vitro studies to evaluate the wound healing properties of Calendula officinalis extracts. **Journal of Ethnopharmacology**, v. 196, n.1, p.94–103, 2017.

NUNES, G.P. et al. Plantas medicinais comercializadas por raizeiros no Centro de Campo Grande, Mato Grosso do Sul. **Revista Brasileira de Farmacognosia**, v. 13, p. 83-92, 2003.

ORLANDO, S.C. **Avaliação da atividade antimicrobiana do extrato hidroalcoólico bruto da casca de *Stryphnodendron adstringens* (Martius) Coville (Barbatimão**). Dissertação (Mestrado Mestrado em Promoção da Saúde) -Universidade de Franca, Franca,2005.

PALAZZO DE MELLO,J.C.; PETEREIT, F.; NAHRSTEDT, A. A dimeric proanthocyanidin from *Stryphnodendron adstringens.* **Phytochemistry**, v.51, v.1105–1107, 1999.

PALAZZO DE MELLO, J.; PETEREIT, F.; NAHRSTEDT A. Prorobinetinidins from *Stryphnodendron adstringens*. **Phytochemistry**, v. 42, p. 857–862, 1996.

PARK, G. et al. Green tea polyphenol epigallocatechin-3-gallate suppresses collagen production and proliferation in keloid fibroblasts via inhibition of the STAT3-signaling pathway. **Journal of Investigative Dermatology**, v.128, p.2429–2441, 2008.

PETERS, T. et al. Wound-healing defect of CD18(−/−) mice due to a decrease in TGF-beta1 and myofibroblast differentiation**. Embo Journal**, v.24, p.3400–3410. 2005.

PIERO, K.C.D. **Úlceras e feridas. As feridas tem alma: uma abordagem interdisciplinar do plano de cuidados e da reconstrução estética.** Rio de Janeiro: DiLivros, 2014

PINTO, S.C. et al. *Stryphnodendron adstringens:* Clarifying Wound Healing in Streptozotocin-Induced Diabetic Rats. **Planta Medica**, v.12, p.1090-1096, 2015.

PROKHOROVA, E. A. et al. Role of the nucleus in apoptosis: Signaling and execution. **Cellular and Molecular Life Sciences**, v. 72, n. 23, p. 4593–4612, 2015.

RAMOS-E-SILVA, M.; CASTRO, M.C.R. **Fundamentos de dermatologia**. Rio de Janeiro: Editora Atheneu, 2010.

REBECCA, M.A. et al. Toxicological studies on *Stryphnodendron adstringens*. **Journal of Ethnopharmacology**, v.83, p.101-104, 2002.

REBECCA, M.A.; ISHII-IWAMOTO, E.L.; KELMER-BRACHT, A.M. Effect of *Stryphnodendron adstringens* (barbatimão) on energy metabolism in the rat liver. **Toxicology Letters**, v.143, p.55–63, 2003.

RIBEIRO, A.P.L. et al. Efetividade dos géis de papaína a 2% e 4%

na cicatrização de úlceras venosas. **Revista da Escola de Enfermagem da Universidade de São Paulo**, v.49, n.3, p.395-402, 2015.

RODRIGUES, D. F. et al. O extrato da casca de barbatimão, *Stryphnodendron adstringens* (Martius) Coville, na cicatrização de feridas de animais. **Enciclopédia Biosfera**, v.9, n.16; 2013.

ROMANELLI. M. et al**. Science and Practice of Pressure Ulcer Management**. London: Springer, 2018

SABINO, A.P.L.**Indução de morte em células mcf-7 e mda-mb-435 tratadas com fração isolada do extrato de folhas de barbatimão**. Dissertação (Programa de Pós Graduação em Ciências Farmacêuticas) Universidade Federal de Alfenas, Alfenas, 2010.

SABINO, A.P.L et al. Stryphnodendron adstringens ("Barbatimão") Leaf Fraction: Chemical Characterization, Antioxidant Activity, and Cytotoxicity Towards Human Breast Cancer Cell Lines. **Applied Biochemistry and Biotechnology**, 184 1375–1389, 2017.

SAMPAIO, S. A. P.; RIVITTI, E. A. **Dermatologia**. 3. ed. São Paulo: Artes Médicas, 2008.

SANTOS, S.C. et al., "Tannin composition of barbatimão species. **Fitoterapia**, v.73, n. 4, p. 292–299, 2002.

SANTOS, V.R. et al. Susceptibility of oral pathogenic microorganisms to aqueous and ethanolic extracts of *Stryphnodendron adstringens* (barbatimão). **International Journal of Dentistry**, v.8, n.1, p.1-5, 2009.

SANTOS, A.A.R. et al. Avaliação e tratamento de lesões: o conhecimento de acadêmicos de enfermagem. Revista de Enfermagem, v.18, p.547-52, 2010.

SANTOS, J.B.S. **Avaliação e tratamento de lesões: Orientações aos profissionais de Saúde**. Hospital das Clínicas de Porto Alegre, 2012. Disponível em: <http://www.lume.ufrgs.br/bitstream/handle/10183/34755/000790228.pdf>. Acesso em 08 de maio de 2017.

SARIKAYA, R. et al. Evaluation of genotoxic and antigenotoxic effects of boron by the somatic mutation and recombination test (SMART) on Drosophila. **Drug and Chemical Toxicology**, v. 39, n. 4, p. 400–406, 2016.

SHAY, J. et al. Molecular Mechanisms and Therapeutic Effects of (-)-Epicatechin and Other Polyphenols in Cancer, Inflammation, Diabetes, and Neurodegeneration. **Oxidative Medicine and Cellular Longevity**, v.1, n.1, p.1 -13, 2015.

SHAHRAHMANI, H. The effect of green tea ointment on episiotomy pain and wound healing in primiparous women: A randomized, double-blind, placebo-controlled clinical trial. **Phytotherapy Research**, v.1, n.32, p. 522–530, 2018.

SHIN ,Y.C. et al. Nnanofiber membranes loaded with epigallocatechin-3-O-gallate are beneficial to prevention of postsurgical adhesions. **International Journal of Nanomedicine**, v.9, p. 4067-4078, 2014.

SHIN, Y.C. et al. Hyaluronic Acid/PLGA Core/Shell Fiber Matrices Loaded with EGCG Beneficial to Diabetic Wound Healing. **Advanced Healthcare Materials**, v.5 p. 3035–3045, 2016.

SILVA, F.M.E.; DE PAULA, J.E.; ESPINDOLA, L.S. Evaluation of the antifungal potential of Brazilian Cerrado medicinal plants. **Mycoses**, v. 52, p.511–517, 2009.

SILVA, L.A.F. et al. *Stryphnodendron adstringens* extract associated with the hooves trimming surgical procedure for the treatment of bovine digital dermatitis. **Tropical Animal Health and Production**, v.45, p. 1177–1181, 2013.

SINDRILARU, A. et al. Wound healing defect of Vav3−/− mice due to impaired {beta}2-integrin-dependent macrophage phagocytosis of apoptotic neutrophils. **Blood,** v.113, p.5266–5276, 2009.

SOCIEDADE BRASILEIRA DE DERMATOLOGIA. **Conheça a pele**. 2016. Disponível em: < http://www.sbd.org.br/cuidado/conheca-a-pele/>. Acesso em 10 de janeiro de 2017.

SOLDEVILLA, A.J.J. et al. The burden of pressure ulcers in Spain. **Wounds**, v.19, 201-206, 2007.

SONG, X. et al. Quercetin molecularly imprinted polymers:
Preparation, recognition characteristics and properties as sorbent for solid-phase Extraction. **Talanta**, v.80, p. 694–702, 2004.

SORRELL, J.M.; BABER, M.A.; CAPLAN, A. Human dermal fibroblast subpopulations; differential interactions with vascular endothelial cells in coculture: nonsoluble factors in the extracellular matrix influence interactions. **Wound Repair Regeneration**, v.16, p. 300-309, 2008.

SOUZA, T.M. et al., 2007. Avaliação da atividade antiséptica de extrato seco de *Stryphnodendron adstringens* (Mart.) Coville e de preparação cosmética contendo este extrato. **Revista Brasileira de Farmacognosia**, v.17, p.71-75, 2007.

SOUSA, J. et al. Optimization of Ultrasound-assisted extraction of polyphenols, tannins and epigallocatechin gallate from barks of *Stryphnodendron adstringens* (Mart.) Coville bark extracts. **Pharmacognosy Magazine**, v.10, n.2, p.318 – 323, 2014.

STUNOVA, A.; VISTEJNOVA, L. Dermal fibroblasts—A heterogeneous population with regulatory function in wound healing. **Cytokine & Growth Factor Reviews**, v.39, n.1, p.137–150, 2018.

SUN, B.K.; SIPRASHVILI, Z; KHAVARI, P.A. Advances in skin grafting and treatment of cutaneous wounds. **Science**, v.346, n.3, p. 941–945, 2014.

TAZIMA, M.F.G.S.; DE ANDRADE VICENTE, Y.A.M.V.; MORIYA, T. Biologia da lesão e cicatrização. **Medicina**, v.41, p.259-264, 2008.

TROLEZI, R. et al. *Stryphnodendron adstringens* and purified tannin on Pythium insidiosum: *In vitro* and *in vivo* studies. **Annals of Clinical Microbiology and Antimicrobials**, v.16, n.7, p.1 -10, 2017.

UPADHYAY, A. et al. *Ixora coccinea* enhances cutaneous wound healing by upregulating the expression of collagen and basic fibroblast growth factor. **Pharmacology**, v. 29, n.2, p. p.75 - 82, 2014.

VAFI, F. Burn Wound Healing Activity of *Lythrum salicaria* L. and *Hypericum scabrum* L. **Wounds**, v. 28, pii: WNDS20160929-2, 2016. [Epub ahead of print]

VICENTE, R.A. et al. Double-blind, randomized, placebo-controlled trial of a cream containing the *Stryphnodendron adstringens* (Martius) Coville bark extract for suppressing terminal hair growth. **Journal of the European Academy of Dermatology and Venereology**, v. 23, p. 410–414, 2009.

VIDMAR, J.; CHINGWARU, C.; CHINGWARU, W. Mammalian cell models to advance our understanding of wound healing: a review. **Journal of Surgery Research**, v.210, p.269-280, 2017.

VILAR, J. B. et al. Cytotoxic and genotoxic investigation on barbatimão [Stryphnodendron adstringens (Mart.) Coville, 1910] extract. **Brazilian Journal of Pharmaceutical Sciences**, v. 46, n. 4, p. 687–694, 2010.

WILLENBORG, S.; EMING, S.A. Macrophages—sensors and effectors coordinating skin damage and repair. Journal der Deutschen **Dermatologischen Gesellschaft**, v.12, p.214-223,2014.

WORLD ORGANIZATION HEALTH (WHO). **Antimicrobial resistance: global report on surveillance**. [S.l: s.n.],1- 232 p, 2014.

YANEZ, R.K.; VIDYARTHI, A.;COLEGIO OR. The role of macrophages in skin homeostasis. **Pflugers Archives**, v.469, p.455-463, 2017.

YANG, D.J. et al. Gallic Acid Promotes Wound Healing in Normal and Hyperglucidic Conditions. Molecules, v.21, n.7, pii: E899, 2016.

ZHAO, Y. et al. Theoretical and practical aspects of using fetal fibroblasts for skin regeneration. **Ageing Research Reviews**, v.24, p.36- 41, 2017.

ZHUANG, Y.; LYGA, J. Inflammaging in skin and other tissues - the roles of complement system and macrophage. **Inflammation & Allergy - Drug Targets**, v.13, p.153-161, 2014.

ZHU Z, DING J, MA Z. Systemic depletion of macrophages in the subacute phase of wound healing reduces hypertrophic scar formation. **Wound Repair Regeneration**, v. 24, p.644–656, 2016.

ANEXO 1- COMPROVANTE DE SUBMISSÃO MANUSCRITO 1

WOUND MEDICINE

Ivana Cruz | My Journals | Log Out

Home | Reports

WNDM_2018_9 | Review Article

The healing activity of Stryphnodendron adstringens (Mar.), a Brazilian tannin-richest species: review of literature and series cas

Ivana Cruz | Federal University of Santa Maria, Avenida Roraima 1000 Prédio 19 Sala 3101, Brazil.

Zip File

Status: **Ready for Decision (112 days)** | Submitted: **10/Feb/2018**

Overview

Other Authors Show Details

Neida Luiza Kaspary Pellenz (Universidade Federal de Santa Maria), Fernanda Barbisan (Universidade Federal de Santa Maria), Verônica F Azzolin (Universidade Federal de Santa Maria), Moisés Henrique Mastella (Universidade Federal de Santa Maria), Cibele F Teixeira (Universidade Federal de Santa Maria), Euler E Ribeiro (Universidade do Estado do Amazonas)

Contact Editorial Team

Abstract

Introduction: Stryphnodendron adstringens commonly named "barbatimão" is a Brazilian's savannah plant used in folk medicine due its wound healing activity for a long time. However, there is lack of integrated analyses of its healing activity based on scientific evidence. Methods: the present study conducted a literature review based in articles published in journals indexed in PUBMED and SCIELO database. Moreover, a series case including 05 patients treated with a commercial barbatimão bark extract ointment is described here. Results and Discussion: 42 publications about barbatimão were included in this review, most published in English Language. From these studies was identified description of several biological and clinical actions of barbatimão, such as anti-inflammatory, antioxidant, anti-ulcer and antimicrobial, anti-parasitic effects, in addition to its healing properties. Barbatimao healing property was scientifically described mainly from evidence obtained in animal experimental studies, existing just one clinical trail that described its wound healing effect on decubitus ulcers. For this reason, was considered relevant to report a series case of patients submitted to barbatimão treatment to healing wounds caused by intense involuntary physical trauma (external accidents) or surgery. Considering all cases, complete would healing duration occurred during 3.6 ± 0.8 months. As barbatimão is a tannin-richest plant, and its chemical matrix analysis suggest that wound healing effect is mainly associated to high levels of epigallocatechin-gallate (EGCG) and gallic acid molecules. Conclusion: considering difficulty in the treatment of chronic or extensive wounds, barbatimão could be an effective, non-expensive and with low-toxicity phytotherapy formulation.

ANEXO 2- COMPROVANTE DE SUBMISSÃO MANUSCRITO 2

Manuscript Details

Manuscript number	CHEMBIOINT_2018_1601
Title	Stryphnodendron adstringens (Mar.) promotes in vitro wound healing fibroblast by differential modulation of oxidative inflammatory and growth factor molecules
Article type	Research Paper

Abstract

Several Brazilian phytotherapic plants present important wound healing effects as barbatimão including Stryphnodendron adstringens (Mar.). However, causal mechanisms associated with barbatimão treatment is also unclear. Therefore, the present investigation analysed some causal mechanism of a barbatimão hydroalcoholic extract rich in catechins and other polyphenol molecules on a scratched dermal fibroblast (HFF-1) cells. Two barbatimão concentrations used in commercial ointments were tested here (B1= 0.49; B2= 0.99 mg/mL) and their effects on follow markers in 24 and 72 h fibroblast cultures: (1) oxidative metabolism (DNA oxidation, lipoperoxidation, protein carbonylation, antioxidant enzymes (SOD= superoxide dismutase, CAT=catalase, GPX=glutathione peroxidase); (2) proinflammatory cytokines (TNFα, interleukin 6); (3) apoptotic = Caspases (CASP) 3 and 8 and growth factors (KGF and FGF-1). Both, B1 and B2 treatment presented lowering effect on prooxidant, proinflammatory and proapoptotic markers and increased antioxidant and growth factors levels. Results suggest that barbatimão acts by a cascade pleiotropic mechanism involving antioxidant, anti-inflammatory, antiapoptotic and migration/proliferative fibroblasts modulation. These results could explain the effect and powerful barbatimão effect on wound healing processes.