UNIVERSIDADE FEDERAL DE SANTA MARIA
CENTRO DE CIÊNCIAS RURAIS
PROGRAMA DE PÓS-GRADUAÇÃO EM MEDICINA VETERINÁRIA

FRAÇÃO TOTAL DE CÉLULAS MONONUCLEARES COMO ADJUVANTES NO REPARO DE CARTILAGEM ARTICULAR EM TROCLEOPLASTIA EXPERIMENTAL DE CÃES

TESE DE DOUTORADO

Eduardo de Bastos Santos Junior

Santa Maria, RS, Brasil
2010

FRAÇÃO TOTAL DE CÉLULAS MONONUCLEARES COMO ADJUVANTES NO REPARO DE CARTILAGEM ARTICULAR EM TROCLEOPLASTIA EXPERIMENTAL DE CÃES

Por:

Eduardo de Bastos Santos Junior

Tese apresentada ao Curso de Doutorado do Programa de Pós-Graduação em Medicina Veterinária, Área de concentração em Cirurgia, da Universidade Federal de Santa Maria (UFSM, RS), como requisito parcial para obtenção do grau de **Doutor em Medicina Veterinária**

Santa Maria, RS, Brasil

2010

UNIVERSIDADE FEDERAL DE SANTA MARIA
CENTRO DE CIÊNCIAS RURAIS
PROGRAMA DE PÓS-GRADUAÇÃO EM MEDICINA VETERINÁRIA

A Comissão Examinadora, abaixo assinada, aprova a Tese de Doutorado

FRAÇÃO TOTAL DE CÉLULAS MONONUCLEARES COMO ADJUVANTES NO REPARO DE CARTILAGEM ARTICULAR EM TROCLEOPLASTIA EXPERIMENTAL DE CÃES

Elaborada por:

Eduardo de Bastos Santos Junior

Como requisito parcial para obtenção do grau de

Doutor em Medicina Veterinária

COMISSÃO EXAMINADORA

_____
Alexandre Mazzanti, Dr. (UFSM)
(Presidente/Orientador)

_____
Antonio de Padua Ferreira da Silva Filho, Dr. (UFRGS)

_____
Dominguita Lühers Graça, PhD. (UFSM)

_____
Eduardo Santiago Ventura de Aguiar, Dr. (UPF)

_____
Emerson Antonio Contesini, Dr. (UFRGS)

Santa Maria, 11 de Junho 2010.

Santos Junior, Eduardo de Bastos, 1976-

S237f

Fração total de células mononucleares como adjuvantes no reparo de cartilagem articular em trocleoplastia experimental de cães / Eduardo de Bastos Santos Junior. - 2010.

151 f. ; il.

Tese (doutorado) – Universidade Federal de Santa Maria, Centro de Ciências Rurais, Programa de Pós-Graduação em Medicina Veterinária, 2010.

"Orientador: Prof. Dr. Alexandre Mazzanti"

1. Medicina veterinária 2. Cães 3. Células mononucleares 4. Medula óssea 5. Trocleoplastia 6. Cartilagem I. Mazzanti, Alexandre II. Título

CDU: 619:636.7

Ficha catalográfica elaborada por

Patrícia da Rosa Corrêa – CRB 10/1652

Biblioteca Setorial do Centro de Ciências Rurais/UFSM

RESUMO

Tese de Doutorado
Programa de Pós-Graduação em Medicina Veterinária
Universidade Federal de Santa Maria, RS, Brasil.

FRAÇÃO TOTAL DE CÉLULAS MONONUCLEARES COMO ADJUVANTES NO REPARO DE CARTILAGEM ARTICULAR EM TROCLEOPLASTIA EXPERIMENTAL DE CÃES

AUTOR: EDUARDO DE BASTOS SANTOS JUNIOR
ORIENTADOR: NEY LUIS PIPPI
Local e Data da Defesa: Santa Maria, 11 de Junho de 2010.

A dificuldade de reparo de lesões condrais, devido a baixa atividade mitótica, pela ausência de vasos e irrigação sanguinea, ausência de suporte nervoso e pela imobilidade dos condrócitos articulares é um desafio para os ortopedistas. Alternativas convencionais e cirúrgicas normalmente resultam em alívio de sintomas do paciente sem, no entanto, a formação de tecido hialino no local da lesão. A terapia celular e gênica tem-se mostrado muito promissora como opção de tratamento. Há uma grande perspectiva de uso clínico desta moderna tecnologia, surgindo como alternativa de solução para o paciente. Este trabalho constituiu em desenvolver lesão em cartilagem articular no sulco troclear de cães através da técnica de trocleoplastia muito utilizada como tratamento de luxação de patela de cães. Foram utilizados 36 cães, divididos em 3 grupos de 12 animais com tratamentos diferentes. No grupo 1 (controle) não se colocava enxertia, no grupo 2 (esponja) se colocava esponja de colágeno (Gelfoam®) e no grupo 3 (células) além da esponja de colágeno se adicionava a mesma a fração total de células mononucleares autógenas previamente colhidas e processadas em laboratório. Cada grupo foi subdividido em grupos de 4 animais que se diferenciavam pelo período de acompanhamento que foi de 30, 60 e 90 dias de pós-operatório. Foram realizadas avaliações clínicas, radiológicas, fluorescentes, perimetrias e histológicas e análises comparativas entre os três grupos estudados. Os animais com adição de células se mostrou superior clinicamente com apoio precoce do membro operado em relação aos demais grupos. As demais avaliações se mostraram semelhantes entre todos os animais sem diferenças estatísticas mas diferentemente dos estudos anteriores se encontrou sinais de reparação hialina. Concluindo assim que o uso de terapia celular acelerou o processo de reparação em lesão cartilaginosa sem diferença na qualidade do tecido final do modelo proposto.

Palavras-chaves: células mononucleares, medula óssea, trocleoplastia, cartilagem, cães.

ABSTRACT

PhD Thesis

Postgraduate Program in Veterinary Medicine

Federal University of Santa Maria

ADULT AUTOLOGOUS STEM CELL AS AJUVANTS IN REPAIR OF ARTICULAR CARTILAGE IN DOGS OF EXPERIMENTAL TROCHLEOPLASTY.

AUTHOR: EDUARDO DE BASTOS SANTOS JUNIOR

ADVISER: NEY LUIS PIPPI

Date and Place: Santa Maria, Brazil, June, 11th, 2010.

The difficulty to repair chondral lesions due to low mitotic activity, absence of vessels and blood supply, nerves and lack of support by the immobility of articular chondrocytes is a challenge for the orthopedist. Conventional and surgical alternatives usually result in relieving symptoms of the patient without, however, the formation of hyaline tissue at the injury site. Gene and cell therapy has been very promising as a treatment option. There is a great prospect for clinical use of modern technology, emerging as an alternative solution for the patient. This work aimed to develop a lesion in the trochlear groove articular cartilage of dogs using the technique of trochleoplasty widely used as a treatment of patellar dislocation in dogs. The study included 36 dogs, divided into three groups of 12 animals each with different treatments. For the control group 1arise grafting was not used, the group 2 was placed sponge collagen sponge (Gelfoam ®) and group 3 (cells) beyond the collagen sponge is added to the same total fraction of autologous mononuclear cells previously collected and processed in the laboratory. Each group was subdivided into groups of four animals that were differentiated by the follow-up period was 30, 60 and 90 days postoperatively. We evaluated clinical, radiologic, fluorescent, perimetry and histological and comparative analysis between the three groups. Animals with the addition of cells was better with clinically early support of the operated limb compared to other groups. Other evaluations were similar among all animals with no statistical differences but unlike previous studies signs of hyaline repair were found. It is concluded that the use of cell therapy accelerated the repair of cartilage injury with no difference in the quality of the final model.

Keywords: mononuclear cells, bone marrow, trochleoplasty, cartilage, dogs.

AGRADECIMENTOS

Dedico este trabalho primeiramente a Deus, pois sem ele, nada seria possível;

Aos meus pais, Eduardo e Marina, pais maravilhosos que sempre me deram apoio e exemplo durante toda a vida;

Aos meus irmãos Fernanda e Marcello, pelo carinho, apoio e por sermos verdadeiros irmãos;

Ao meu orientador e amigo Ney Luis Pippi, pela oportunidade da qualificação e que como exemplo profissional e humano compartilhou ensinamentos que serão levados pelo resto da vida;

Aos professores e amigos Alceu Gaspar Raiser, Alexandre Mazzanti, Adriano Bonfim Carregaro pelo apoio em todo o decorrer da pesquisa;

À Dra. Lúcia Kliemann, pelo apoio, orientação e disponibilidade na interpretação da análise histológica deste trabalho;

À professora Sonia Terezinha dos Anjos Lopes, pelo apoio na parte laboratorial desta pesquisa;

Ao laboratório de cirurgia experimental da UFSM, por disponibilizar a infra-estrutura para execução deste estudo;

Ao Laboratório de Radiologia Veterinária – UFSM, que através do profissional Cesar Guerra, pela disponibilidade na realização técnica dos exames radiográficos durante o decorrer deste trabalho;

Ao laboratório de análises clínicas veterinárias da UFSM, em especial as amigas e colegas Daniele Broilo Martins, pelo apoio na análise hematológica deste trabalho;

Ao laboratório de Terapia Celular – UFSM, em especial as amigas e colegas Marina Gabriela Mori da Cunha e Débora Olsson, pelo apoio no processamento da medula óssea neste estudo;

Ao laboratório de virologia veterinária da UFSM, em especial aos amigos e colegas Renata Dezengrini e Marcelo Weiss, pelo apoio na análise da fluorescência do botão celular e biópsia nesta pesquisa;

Ao Biotério Central – UFSM, pela aquisição dos cães desta pesquisa;

Aos amigos e colegas Charles Pelizzari, Cristiano Gomes, Daniel Muller, Débora Olsson, Fabrício Braga, Graziela Kopinitz, Guilherme Tognoli, João Paulo Cunha, Paula Basso,

Rafael Festugato, Rogério Rodrigues Santos, Tiago Treichel e aos demais colegas da pós-graduação pela amizade e apoio ao longo deste trabalho;

Aos estagiários e amigos deste período (Arícia Sprada, Maurício Borges, Gabriele Freitas), peças fundamentais na pesquisa e manutenção dos animais deste estudo;

Aos funcionários do HVU-UFSM, em especial a Carla, Isabel, Nelci, Daves, Maria, Eva, Alceu, Élvio, Vagner, pelo apoio em diversos momentos ao longo desta pesquisa;

Ao HVU-UFSM, em especial ao colega Breno Viana Paim, pela disponibilidade das instalações durante a pesquisa;

A CAPES, pela bolsa a mim conferida;

À UFSM pela formação científica;

A todos aqueles que auxiliaram de certa forma na execução deste trabalho;

Aos animais, vítimas solicitadas pela ciência em benefício da humanidade o meu respeito e eterna gratidão.

Durante este trabalho...

As dificuldades não foram poucas...

Os desafios foram muitos...

Os obstáculos, muitas vezes, pareciam intransponíveis.

Muitas vezes nos sentimos só, e, assim, o estivemos...

O desânimo quis contagiar, porém, a garra e a tenacidade foram mais fortes, sobrepondo esse sentimento, fazendo-nos seguir a caminhada, apesar da sinuosidade do caminho.

Agora, ao olharmos para trás, a sensação do dever cumprido se faz presente e podemos constatar que as noites de sono perdidas, as viagens e visitas realizadas; o cansaço dos encontros, os longos tempos de leitura, digitação, discussão; a ansiedade em querer fazer e a angústia de muitas vezes não o conseguir, por problemas estruturais; não foram em vão.

Aqui estamos, como sobreviventes de uma longa batalha, porém, muito mais fortes e hábeis, com coragem suficiente para mudar a nossa postura, apesar de todos os percalços...

Como dizia *Antoine Saint Exupèry* em sua obra prima *"O Pequeno Príncipe"*:

"Foi o tempo que perdeste com a tua rosa, que fez a tua rosa tão importante."

LISTA DE ABREVIATURAS E SIGLAS

MSC – Células-tronco mesenquimais

CTM – Células-tronco mononucleares

CT – Células –tronco

CTA – Células-tronco Adultas

HE – Hematoxicilina e Eosina

UFSM – Universidade Federal de Santa Maria

ml – Mililitros

Kg - kilograma

IM – Intramuscular

IV – Intravenoso

mg/kg – Miligrama por kilograma

BMP – Proteína Morfogênica Óssea

QDs – Pontos quânticos (Quantum dots)

COBEA – Colégio Brasileiro de Experimentação Animal

MO – Medula óssea

MPA – Medicação Pré-anestésica

LACE – Laboratório de Cirurgia Experimental

FTCM – Fração Total de Células Mononucleares

DMEN - Dulbecco´s Modified Eagle´s Medium

FTCM – Fração Total de Células Tronco Mononucleares

IFA – Imunofluorescência

LISTA DE TABELAS

Tabela 1 – Valores individuais e medias das porcentagens da viabilidade celular de amostras obtidas por punção de medula óssea e submetidas ao teste por exclusão do corante azul de tripan (0,2%) em 12 caninos pertencentes ao grupo contendo *scaffold* e fração total de células mononucleares.....76

Tabela 2 – Escores médios de claudicação dos animais submetidos à trocleoplastia experimental pertencentes ao grupo controle.....81

Tabela 3 – Escores médios de claudicação dos animais submetidos à trocleoplastia experimental pertencentes ao grupo *scaffold.* (Grupo Esponja).....81

Tabela 4 – Escores médios de claudicação dos animais submetidos à trocleoplastia experimental pertencentes ao grupo *scaffold* adicionado de fração total de células mononucleares (Grupo Células).....81

Tabela 5 - Avaliação radiográfica da articulação do joelho submetido à trocleoplastia experimental quanto à manutenção do espaço articular nos diferentes momentos de avaliação.....86

Tabela 6 - Avaliação radiográfica da articulação do joelho submetido à trocleoplastia experimental quanto à presença de osteófitos nos diferentes momentos de avaliação.....87

Tabela 7 - Avaliação radiográfica da articulação do joelho submetido à trocleoplastia experimental quanto à reabsorção do osso subcondral nos diferentes momentos de avaliação.....89

Tabela 8 - Resultados da avaliação por imunofluorescência para identificação das células marcadas com nanocristais Q-tracker.....97

Tabela 9 – Avaliação macroscópica dos animais submetidos à trocleoplastia experimental aos 30 dias de pós-operatório.....105

Tabela 10 – Avaliação macroscópica dos animais submetidos à trocleoplastia experimental aos 60 dias de pós-operatório.....106

Tabela 11 – Avaliação macroscópica dos animais submetidos à trocleoplastia experimental aos 90 dias de pós-operatório.....107

Tabela 12 – Valores médios da analise das células do líquido sinovial da articulação fêmoro-tíbio-patelar após técnica de trocleoplastia experimental.....112

Tabela 13 – Valores médios da analise das células do líquido sinovial da articulação fêmoro-tíbio-patelar após técnica de trocleoplastia experimental aos 30 dias de pós-operatório.....112

Tabela 14 – Valores médios da analise das células do líquido sinovial da articulação fêmoro-tíbio-patelar após técnica de trocleoplastia experimental aos 60 dias de pós-operatório.....113

Tabela 15 – Valores médios da analise das células do líquido sinovial da articulação fêmoro-tíbio-patelar após técnica de trocleoplastia experimental aos 90 dias de pós-operatório.....113

Tabela 16 – Avaliação histológica dos tecidos dos animais submetidos à trocleoplastia experimental avaliados individualmente.....115

Tabela 17 – Avaliação histológica dos tecidos dos animais submetidos à trocleoplastia experimental relativos à quantificação dos achados.....118

LISTA DE QUADROS

Quadro 1 – Características da deambulação, em graus correspondentes, para avaliação clínica pós-operatória de cães submetidos à trocleoplastia experimental.....63

LISTA DE FIGURAS

Figura 1 – Colheita de medula óssea por aspiração: A) Amostra de medula obtida com auxílio de seringa de 20 mL heparinizada. B) Agulha ergonômica reutilizável tipo Steis (15G X 3''), de aço inoxidável, com mandril interno de 2 mm e conector para seringa.....53

Figura 2 – Descrição do *Kit Collection Bone Marrow,* A) Bolsa de colheita. B) e C) Pré-filtros flexíveis de 500 microns e 200 microns (setas) acoplados em linha por onde a MO é filtrada antes de ser armazenada. D) Bolsa de transporte e acondicionamento de MO estéril e fechada com hemostato, forrado com protetor de extremidade (seta).....55

Figura 3 – Halo de células mononucleares durante o processo de separação por técnica de gradientes de densidade.....56

Figura 4 – Eppendorf contendo o botão celular previamente marcado com nanocristais fluorescentes pronto para utilização no defeito articular.....57

Figura 5 – Exposição da superfície articular após incisão da cápsula articular com aspecto normal previamente ao procedimento trocleoplastia.....59

Figura 6 – Uso de bisturi para delimitação do defeito criado durante a trocleoplastia.....60

Figura 7 – Uso de goiva para aprofundamento da trocleoplastia até a região do osso subcondral, diminuição de irregularidades e uniformizar a região para facilitar o deslocamento da patela.....60

Figura 8 – Aspecto do scaffold de colágeno posicionado em seu leito receptor fixado com pontos nas extremidades de fio vicryl 6-0.....60

Figura 9 – Momento da infiltração do botão celular com auxilio de seringa na esponja de colágeno previamente fixada com fio absorvível sintético 6-0.....61

Figura 10 – Aspecto final da trocleoplastia dos animais considerados grupo controle.....61

Figura 11 – Coleta de biópsia com auxilio de trefina. A) Artrotomia e posicionamento da tréfina em superfície articular. B) Material coletado no interior da tréfina. C) Cilindro ósseo-cartilaginoso coletado. D) Acondicionamento do material em frascos identificados com formol a 10%.....65

Figura 12 – Aspecto final da superfície articular após biópsia com uso de tréfina.....66

Figura 13 – Punção com seringa estéril de 3 ml e agulha 25X7 G em região lateral ao ligamento patelar para coleta de líquido sinovial.....67

Figura 14 - Mensuração do perímetro articular com fita métrica na região do pólo superior da patela, executada aos dias 0, 7, 14 e 21 de período pós-operatório.....69

Figura 15 - Mensuração do perímetro da coxa com fita métrica na região inguinocrural, executada aos dias 0, 7, 14, 21 e 28 do período pós-operatório.....70

Figura 16 – Lâmina de Neubauer com a leitura da viabilidade celular da MO com corante azul de Trypan, observada em microscopia de luz. Células claras – viáveis (seta branca). Células escuras – inviáveis (seta preta). (Ampliação da objetiva 40X).....77

Figura 17 – Imagem radiográfica *skyline* da articulação do joelho operado, com ausência de alterações.....85

Figura 18 – Imagem radiográfica *skyline* da articulação do joelho operado, com discreta proliferação de osteófitos (seta).....88

Figura 19 – Imagem radiográfica *skyline* da articulação do joelho operado, com reabsorção de osso subcondral (seta).....89

Figura 20 – Goniometria do joelho dos cães nas posições de flexão (A) e extensão (B) (Adaptado de JAEGGER et al., 2002).....92

Figura 21 – Identificação de células mononucleares por meio de marcador biocelular fluorescente nanocristal Qtracker 655. Células fluorescentes a observação de microscopia de luz fluorescente em amostra do botão celular pré-transplante (ampliação da objetiva 40X).....98

Figura 22 – Aspecto macroscópico da região da trocleoplastia aos 30 dias de pós-operatório do grupo controle.....100

Figura 23 – Aspecto macroscópico da região da trocleoplastia aos 30 dias de pós-operatório do grupo esponja.....100

Figura 24 – Aspecto macroscópico da região da trocleoplastia aos 30 dias de pós-operatório do grupo células.....101

Figura 25 – Aspecto macroscópico da região da trocleoplastia aos 60 dias de pós-operatório do grupo controle.....101

Figura 26 – Aspecto macroscópico da região da trocleoplastia aos 60 dias de pós-operatório do grupo esponja.....102

Figura 27 – Aspecto macroscópico da região da trocleoplastia aos 60 dias de pós-operatório do grupo células.....102

Figura 28 – Aspecto macroscópico da região da trocleoplastia aos 90 dias de pós-operatório do grupo controle.....103

Figura 29 – Aspecto macroscópico da região da trocleoplastia aos 90 dias de pós-operatório do grupo esponja.....103

Figura 30 – Aspecto macroscópico da região da trocleoplastia aos 90 dias de pós-operatório do grupo células.....104

LISTA DE GRÁFICOS

Gráfico 1 – Escores médios dos animais submetidos à trocleoplastia experimental expostos por grupos submetidos ao exame de deambulação pela escala de Tudury e Raiser 2000.....80

Gráfico 2 – Médias da mensuração dos perímetros das coxas dos animais submetidos à trocleoplastia experimental expostos por grupos.....83

Gráfico 3 – Avaliação das médias das amplitudes de movimentos em graus dos cães submetidos à trocleoplastia.....93

Gráfico 4 – Avaliação das médias das perimetrias da região articular em centímetros dos cães submetidos a trocleoplastia.....95

SUMÁRIO

1 INTRODUÇÃO.....21

2 REVISÃO BIBLIOGRÁFIA.....22

2.1 Anatomia.....26

2.1.1 Componentes Articulares.....28

2.1.2 Musculatura.....30

2.1.3 Inervação e Vascularização.....31

2.2 Reparação da Cartilagem.....31

2.3 Luxação de Patela.....34

2.4 Carreadores (*Scaffolds*).....36

2.5 Células Tronco.....38

2.6 Líquido Sinovial.....41

2.7 Marcadores Fluorescentes Nanocristais.....43

3 IDENTIFICAÇÃO DA SITUAÇÃO.....46

4 OBJETIVOS.....47

4.1 Geral.....47

4.2 Específicos.....47

5 JUSTIFICATIVA.....48

6 MATERIAL E MÉTODOS.....49

6.1 Comitê de ética em pesquisa com animais.....49

6.2 Fluxograma de atividades.....50

6.3 Animais.....51

6.4 Separação dos animais.....51

6.5 Fase pré-operatória e protocolo anestésico.....52

6.6 Colheita das células.....52

6.7 Processamento do sangue da medula óssea para obtenção de células tronco mononucleares.....55

6.8 Procedimento cirúrgico.....57

6.9 Cuidados pós-operatórios.....62

6.10 Avaliação clínica.....62

6.11 Avaliação radiográfica.....63

6.12 Estudo de apoio sobre placa de força.....64

6.13 Avaliação histológica.....64

6.14 Análise de líquido sinovial.....66

6.15 Teste de fluorescência.....68

6.16 Goniometria do joelho.....68

6.17 Perimetria da articulação.....69

6.18 Perimetria da coxa.....70

7 RESULTADOS E DISCUÇÃO.......71

8 CONCLUSÕES.....120

9 REFERÊNCIAS BIBLIOGRÁFICAS.....121

10 ANEXOS.....150

1- INTRODUÇÃO

A trocleoplastia é uma das principais técnicas cirúrgicas de correção da luxação de patela em cães, entretanto a mesma acaba gerando lesão na superfície articular e dano à cartilagem.

A cicatrização e regeneração do tecido cartilaginoso constituem-se em um processo fisiológico complexo se constituindo assim um desafio para os ortopedistas. Neste tipo de tecido é bem conhecido que a capacidade de reparo é limitada por causa da baixa atividade mitótica, ausência de vasos e irrigação sangüínea, ausência de suporte nervoso e imobilidade dos condrócitos articulares. Alternativas convencionais e cirúrgicas normalmente resultam em alívio de sintomas dos animais sem, no entanto, a formação de tecido hialino no local da lesão.

As consequencias clínicas de defeitos articulares são dor, edema, sintomas mecânicos, deficiências funcionais, deficiências atléticas e osteoartrite.

A terapia celular e gênica tem-se mostrado muito promissora como opção de tratamento em tecidos com deficiente reparação e cicatrização como o cartilaginoso. Há uma grande perspectiva de uso clínico desta moderna tecnologia, surgindo como alternativa de solução para o paciente.

Este trabalho constituiu em desenvolver um modelo de lesão em cartilagem articular no sulco troclear de cães, para posteriormente tratá-lo com e sem a utilização da fração total de células mononucleares contendo células-tronco autólogas adultas, de modo a investigar se a utilização destas é benéfica na cicatrização e no reparo de lesões cartilaginosas de cães.

2- REVISÃO BIBLIOGRÁFICA

Ao final do século passado e início deste, os avanços em estudos médicos de regeneração têm sido representados em grande parte por um interesse crescente no uso das células-tronco em terapia de doenças degenerativas ou de pobre resposta aos tratamentos atuais, sendo denominada esta técnica de terapia celular. Desta forma pode haver a possibilidade de encontrar a resposta para antigos problemas médicos no próprio organismo enfermo ou em doadores, combatendo essas doenças com células e não com fármacos (MOTA et al., 2005).

Uma nova era na medicina está sendo iniciada. Novos conhecimentos sobre células-tronco, células indiferenciadas com capacidade de regeneração tecidual, abrem caminhos para sua utilização no reparo de tecidos e órgãos lesados. Embora só recentemente os pesquisadores tenham identificado estas populações celulares, o conhecimento do reparo tecidual é bastante antigo. Poucos dias depois de uma incisão superficial, a pele se regenera e a lesão desaparece. Este fenômeno se deve, em grande parte, à presença de células-tronco capazes de se auto-regenerar e de se diferenciarem em um grande número de células especializadas. Estas populações celulares não estão presentes somente na pele, mas também se encontram em vários tecidos e órgãos do corpo, como descoberto recentemente. Este novo campo de conhecimento é chamado de medicina regenerativa (SOARES e SANTOS, 2002).

A medicina regenerativa tem como objetivo o direcionamento e ampliação do processo de reparo, no sentido de substituir os tecidos lesados por tecido mais próximo ao original, ou seja, promover regeneração e não reparação. Esta otimização do reparo pode ser realizada pelo fornecimento de elementos celulares requeridos, dos fatores de proliferação e diferenciação celular que podem garantir a geração de quantidade suficiente de células novas e das estruturas supramoleculares que providenciam a organização espacial plenamente funcional de novos tecidos gerados e sua integração sistêmica (SERAKINCI e KEITH, 2006).

Ainda segundo o mesmo autor, contrastando com a produção de fármacos, antibióticos ou vacinas que podem ser usados indistintamente por um grande número de animais, a medicina regenerativa é individual, dirigida especificamente a cada um dos casos atendidos, no seu contexto particular. Trata-se, portanto, de uma medicina individualizada.

As células-tronco utilizadas neste processo têm a capacidade de se transformar em células específicas de qualquer tecido ou órgão que compõem o corpo humano. O seu nome em português é uma tradução do inglês "*stem-cell*". "*Stem*" é caule, haste. O verbo "*to stem*", por sua vez, significa originar. Células-tronco, assim, têm essa denominação por ser um tronco comum do qual se originam outras células. Essa versatilidade as torna a grande promessa para o tratamento de doenças graves – problemas cardíacos, câncer, doenças auto-imunes, disfunções neurológicas, distúrbios hepáticos e renais, osteoporose e traumas da medula espinhal, como também possibilitam a otimização da cicatrização tecidual, quando esta se mostra ineficaz. O organismo de um adulto tem aproximadamente 75 trilhões de células, agrupadas em cerca de 220 tipos distintos. Cada um desses tipos é responsável pela formação de uma parte do corpo humano. Nos dias imediatamente posteriores à concepção, contudo, um embrião é composto por cerca de 100 a 200 células indiferenciadas, envoltas por uma membrana que formará a placenta. Só a partir de 5 a 7 dias após a fertilização essas células embrionárias começam a se diferenciar em células sanguíneas, cardíacas, cerebrais, musculares, ósseas, hepáticas, renais e assim por diante. Esta metamorfose permite que um embrião se transforme num feto e, finalmente, em um indivíduo. Cada célula-tronco possui inúmeros marcadores celulares, que, no processo de diferenciação por meio de um comando genético, são ativados ou desativados. Se o comando determinar que a célula-tronco deve se transformar numa célula cardíaca, um sítio específico será ativado. Quanto aos outros sítios, eles serão consequentemente desativados. Uma parte das células do organismo, no entanto, permanece em estado indiferenciado e serão as células-tronco encontradas em organismos adultos (LEITE, 2006).

As células-tronco encontradas em embriões humanos de até 5-7 dias são essencialmente indiferenciadas e capazes de formar um novo embrião inteiro e por isto chamadas de totipotentes; aquelas encontradas no embrião mais velho, na placenta e cordão umbilical são denominadas pluripotentes, pois podem dar origem a vários tecidos, mas não

a todos; enquanto que as células-tronco contidas na medula óssea, nichos específicos de cada tecido adulto e até no sangue periférico possuem em geral um comprometimento com uma linhagem celular: endoderma, mesoderma ou ectoderma, sendo denominadas de células progenitoras. Além disto, estas células em indivíduos adultos são raras, algumas vezes difíceis de localizar e se mantêm em repouso até que sejam quimicamente estimuladas a participar do reparo ou remodelamento tecidual (FAGOT-LARGEAULT, 2004).

Mesmo sendo derivadas de uma mesma linhagem germinativa, cada linhagem dá origem a diferentes tecidos. Enquanto que as precursoras mesenquimais dão origem ao tecido conjuntivo, formado dentre outros por fibroblastos, miofibroblastos, adipócitos, condrócitos e vasos sanguíneos, as demais linhagens, ectodérmica e endodérmica, dão origem ao parênquima dos diversos órgãos (MONTENEGRO e FRANCO, 1995; NEURINGER e RANDELL, 2004; GUTIERREZ et al., 2009).

Nas terapias celulares, acredita-se que, quando as células são injetadas em certa região do corpo, lesada ou enferma, o comando genético é dado por meio de proteínas específicas, citocinas, fatores de crescimento e hormônios daquele microambiente, ativando receptores de membrana destas células precursoras. Uma vez ativadas, ocorre a diferenciação celular, contribuindo para o processo de cicatrização tecidual. Graças a esse fenômeno é provável que uma célula-tronco injetada no coração se transforme em um cardiomiócito e não em uma célula renal ou um neurônio (BEL et al., 2003; DEB et al., 2003; WANG et al., 2005).

As descobertas têm sido anunciadas num ritmo vertiginoso. Culturas enriquecidas de derivados de medula óssea têm demonstrado através de pesquisas, uma marcante contribuição cicatricial em tecidos músculo-esquelético, músculo cardíaco, fígado, mucosa intestinal, pulmão, ossos, cartilagem e outros (SERAKINCI e KEITH, 2006).

O estudo da regeneração da cartilagem articular, com ou sem lesão do osso subjacente, de há muito vem sendo objeto de preocupação dos ortopedistas (CAFALLI et al., 1993). Até a pouco, acreditava-se que a cartilagem articular possuía pequena capacidade de regeneração em resposta a diferentes tipos de lesão (PRIDIE, 1959).

Trabalhos mais recentes, entretanto, demonstraram que a cartilagem é um tecido metabolicamente ativo e apresenta capacidade de resposta a alguns estímulos, melhorando seu processo de reparação (McDEVITT e MUIR, 1974; MITCHELL e SHEPARD, 1975; SALTER et al., 1975).

O reparo de lesões cartilaginosas é feito com dificuldade e deve-se à pequena capacidade regenerativa do tecido e à tendência de formação de tecido fibroso durante a regeneração ou, mais raramente, pela indução de mitoses nas células da cartilagem articular (MANKIN, 1982). Com a formação de fibrocartilagem em uma superfície articular há alteração, não apenas na constituição da matriz extracelular cartilaginosa, mas também nas propriedades biomecânicas do tecido, e resulta para o paciente em dor e limitação dos movimentos (BRITTBERG et al., 1996). Os diversos estudos para o melhor entendimento das lesões condrais têm estreitado a distância entre os resultados obtidos em laboratório e a aplicação prática dos mesmos, num verdadeiro desafio para a obtenção de melhores resultados.

Entre os métodos usados para estimular a reparação cartilaginosa, podemos citar: perfurações até o osso subcondral (MITCHELL e SHEPARD, 1975; VACHON et al., 1986); estimulo da movimentação passiva imediatamente após a lesão (SALTER et al., 1975; SALTER et al., 1980); exposição da articulação a cargas elétricas (McDEVITT e MUIR, 1974); hormonioterapia (SALTER et al., 1975); laserterapia (BOROVOY et al., 1989).

As técnicas artroscópicas e cirúrgicas empregadas para o reparo de tecido cartilaginoso nem sempre são eficazes para o tratamento da lesão. Muitas vezes resultam apenas em alivio temporário dos sintomas. As técnicas de micro-fratura e abrasão visam estimular o reparo de lesões cartilaginosas a partir de células presentes na medula óssea, resultando na formação de tecido fibroso no sítio lesado. Os sintomas podem reaparecer com o tempo e lesões repetitivas podem resultar em degeneração da articulação. No caso de osteoartrite severa, a alternativa restante ao cirurgião é a reposição total da superfície articular com o uso de prótese (BUJIA et al., 1993).

A nutrição do tecido cartilaginoso das superfícies articulares é realizada por meio da difusão de substâncias encontradas no líquido sinovial. Os condrócitos presentes no tecido são altamente especializados e sua principal função é conferir as propriedades biomecânicas, pela síntese dos componentes da matriz extracelular. Na cartilagem articular estão presentes proteoglicanos, principalmente o agregam, e o colágeno tipo II preferencialmente. O estado diferenciado dos condrócitos e mesmo a ausência de vascularização do tecido dificultam o reparo de lesões condrais. O reparo tecidual das lesões condrais se baseia em técnicas cirúrgicas cujo princípio é o preenchimento da lesão com células mesenquimais provenientes da medula óssea subcondral, como abrasão, perfurações e microfraturas. No entanto, as lesões são preenchidas por tecido fibroso, ou fibrocartilagem, com características distintas da cartilagem hialina originalmente presente. Nesse tecido de reparação, há a predominância na matriz extracelular de colágeno tipo I. O transplante autólogo de condrócitos tem sido utilizado como alternativa biotecnológica para o tratamento de lesões condrais resultantes de trauma agudo ou repetitivo e que não responderam a tratamentos anteriores, cirúrgicos ou não (MANDELBAUN et al., 1998; COHEN & CARVALHO, 2002a; COHEN & CARVALHO, 2002b; COHEN et al., 2002; LOMBELLO et al., 2003).

O grande objetivo no tratamento das lesões osteo-condrais é o seu completo preenchimento com cartilagem hialina, surgindo ai então a possibilidade do uso de terapia celular para obtenção deste resultado.

2.1 - ANATOMIA

As articulações sinoviais permitem movimento, ao mesmo tempo em que proporcionam estabilidade para a transferência de cargas entre os ossos (FOSSUM, 2002). A articulação do joelho representa uma articulação sinovial condilar complexa (MUZZI et al., 2003). Esses movimentos são limitados pelos ligamentos que o compõem (TATARUNAS e MATERA, 2005). A parte esferoidal principal é formada pelos côndilos femorais que articulam com os côndilos da tíbia, formando a articulação femorotibial e, livremente conectada a ela, está a articulação femoropatelar situada entre a patela e a

tróclea do fêmur, sendo as duas articulações interdependentes (MILLER et al., 1964). A superfície articular é formada por cartilagem hialina que reveste o osso subcondral subjacente. A matriz extracelular deste tecido é composta por colágeno, proteoglicanos, proteínas não-colágenas e água. Em articulações saudáveis, o espaço intra-articular é preenchido por fluído sinovial, vasos sanguíneos, vasos linfáticos e nervos (McLLWRAITH & TROTTER, 1996).

A movimentação normal da articulação está diretamente relacionada com as estruturas e funções dos componentes anatômicos que compõe a articulação. Alteração em qualquer componente pode levar a disfunção, assim como, um aumento do risco de lesão em outra estrutura (CARPENTER e COOPER, 2000).

A articulação do joelho é composta pela extremidade distal fêmur, pela extremidade proximal da tíbia, e pela patela (GRAY, 1995; LEHMKUML, 1989; LIPPERT, 1996).

Conforme os mesmos autores na extremidade distal do fêmur observa-se anteriormente a superfície patelar e posteriormente a fossa intercondilar femoral, lateralmente o epicôndilo femoral lateral e o côndilo femoral lateral.

Na tíbia, a extremidade proximal que faz parte da articulação do joelho tem como acidentes ósseos anteriormente pela tuberosidade da tíbia e tubérculos da eminência intercondilar lateral, sulco para o tendão do poplíteo, lateralmente côndilo lateral e medialmente pelo côndilo medial (GRAY, 1995)

A patela é um osso sesamóide de forma triangular, situado no tendão do quadríceps. Tem uma espessa borda superior e uma porção distal pontiaguda. A face anterior é convexa e a face posterior apresenta uma área articular lisa e oval dividida em duas facetas por uma crista vertical; a crista correspondente ao sulco na face patelar do fêmur e as facetas às partes medial e lateral da mesma face; a faceta lateral é mais larga e a mais profunda (GRAY, 1995; LIPPERT, 1996).

2.1.1 – COMPONENTES ARTICULARES

Segundo Gray (1995) o complexo da articulação do joelho é formado por duas articulações condilares entre o fêmur e a tíbia, e por uma articulação em sela entre a patela e o fêmur. As primeiras são parcialmente divididas pelos meniscos entre as faces articulares correspondentes. Estritamente, a articulação é, portanto, classificada como complexa. Contradizendo o autor anterior, Lippert (1996) dita que o joelho é classificado como articulação sinovial em dobradiça.

O joelho não é mantido por suas estruturas ósseas, mas por ligamentos e músculos afirma o mesmo autor.

Os ligamentos cruzados estão localizados no interior da cápsula articular e, por isso, são chamados ligamentos intracapsulares. Localizados entre o côndilo medial e o lateral, os ligamentos cruzam-se obliquamente e são nomeados por sua fixação na área intercondilar tibial.

O ligamento cruzado anterior ocupa o joelho lateralmente ao ligamento cruzado posterior e estende-se numa direção superior e posterior para fixar-se posteriormente no côndilo lateral do fêmur (GRAY, 1995; LIPPERT, 1996).

Segundo Lippert (1996), o ligamento cruzado posterior fixa-se na tíbia na área intercondilar posterior e estende-se numa direção superior e anterior sobre a parte medial do ligamento cruzado anterior. Fixa-se no fêmur anterior sobre o côndilo medial. Para resumir estas fixações, o ligamento cruzado anterior vai da tíbia anterior ao fêmur posterior, e o ligamento cruzado posterior estende-se da tíbia posterior ao fêmur anterior.

O ligamento cruzado anterior impede o fêmur de deslocar-se posteriormente sobre a tíbia ou, inversamente, a tíbia de se deslocar anteriormente sobre o fêmur. Os ligamentos cruzados anteriores ficam estirados durante a extensão, prevenindo a hiperextensão excessiva do joelho. Quando o joelho está parcialmente flexionado, o ligamento cruzado anterior impede a tíbia de mover-se anteriormente.

Da mesma forma, o ligamento cruzado posterior impede o fêmur de deslocar-se posteriormente sobre a tíbia ou a tíbia de deslocar-se posteriormente sobre o fêmur. Ele também estica-se durante a flexão e tem problemas menos freqüentes que o ligamento cruzado anterior. Localizados na parte lateral do joelho encontramos os ligamentos colaterais. O colateral medial ou colateral tibial é um ligamento chato, largo, fixando-se nos côndilos mediais do fêmur e tíbia. Fibras do menisco medial estão fixadas neste ligamento, o que contribui para freqüente ruptura do menisco medial quando há estiramento excessivo no ligamento colateral medial (LIPPERT, 1996).

Segundo mesmo autor o ligamento colateral fibular, que é um ligamento em forma de cordão arredondado que fixa-se no côndilo lateral do fêmur e dirige-se para baixo em direção a cabeça da fíbula, independente de qualquer fixação no menisco lateral. Ele protege a articulação de estiramento excessivo no lado lateral do joelho e é bastante forte, não lesionado freqüentemente. Os ligamentos colaterais são estabilizados no plano frontal. O colateral medial, fornece estabilidade ao plano médio, previne movimento excessivo de choque na parte lateral do joelho. O ligamento colateral oferece estabilidade oposta. Como suas fixações estão deslocadas posterior e superiormente ao eixo de flexão, os ligamentos colaterais tornam-se tencionados durante a extensão, contribuindo para a estabilidade do joelho.

Os meniscos medial e lateral são dois discos fibrocartilaginosos em forma de meia-lua, localizados na superfície superior da tíbia. Estão destinados a absorver choques. Como são mais espessos lateralmente e côncavos na superfície articular proximal, os meniscos estão inseridos na superfície articular tibial, relativamente chata. Como não existe suprimento sangüíneo na fibrocartilagem, as lesões não podem ser reparadas sozinhas (GRAY, 1995; LIPPERT, 1996).

Para Lippert (1996) o propósito de uma bolsa sinovial é reduzir fricção. Cerca de 13 bolsas sinoviais, estão localizados na articulação do joelho. Elas são necessárias porque os tendões localizados ao redor do joelho possuem uma linha de tração relativamente vertical contra áreas ósseas ou outros tendões. As bolsas sinoviais situadas nas proximidades do joelho são as seguintes; Anteriormente há quatro bolsas sinoviais : uma grande, interposta entr4e a patela e a pele; uma pequena, entre a parte superior da tíbia e o ligamento patelar;

uma terceira entra a parte inferior da tuberosidade e da tíbia e a pele; e uma quarta entre a face anterior da parte inferior do fêmur e a face profunda do quadríceps femoral,a qual geralmente se comunica coma a cavidade articular. Lateralmente há, também, quatro bolsas: (1) uma (que as vezes se comunica com a cavidade articular) entre o feixe lateral do gastrocnêmio e a cápsula; (2) uma entre o ligamento colateral fibular e o tendão do bíceps; (3) outra entre o ligamento colateral fibular e o tendão do poplíteo (esta é as vezes, apenas uma expansão da bolsa seguinte); (4) uma última , entre o tendão do poplíteo e o côndilo lateral do fêmur que, geralmente, é uma extensão da membrana sinovial. Medialmente há cinco bolsas: (1) uma entre o feixe medial do gastrocnêmio e a capsula; ela envia um prolongamento entre o tendão do feixe medial do gastrocnêmio e o tendão do semimembranáceo e, com freqüência comunica-se com a cavidade articular; (2) uma situada superficialmente ao ligamento colateral tibial, entre ele e os tendões do sartório, grácil e semitendíneo; (3) outra situada profundamente ao ligamento colateral tibial, entre ele e o tendão do semimembranáceo (esta é , as vezes só uma expansão da bolsa seguinte; (4) uma outra, entre o tendão do semimembranáceo e a cabeça da tíbia; (5) ocasionalmente há uma bolsa entre os tendões do semimembranáceo e do semitendíneo.

2.1.2 – MUSCULATURA

Os músculos que fazem parte da articulação do joelho dividem-se no músculo reto femoral com origem na espinha ilíaca ântero-inferior e inserção na tuberosidade tibial, através do tendão patelar; músculo vasto lateral com origem na linha áspera e inserção na tuberosidade tibial através do tendão patelar; músculo vasto medial com origem na linha áspera e inserção na tuberosidade tibial, através do tendão patelar; músculo vasto intermediário com origem no fêmur anterior e inserção na tuberosidade tibial através do tendão patelar. O músculo semimembranoso com origem na tuberosidade isquiática e inserção na superfície posterior do côndilo medial e tibial; músculo semitendinoso com origem na tuberosidade isquiática e inserção na superfície antero-medial da tíbia proximal; músculo bíceps femoral com origem : porção longa, tuberosidade isquiática; porção curta, parte lateral da linha áspera e inserção na cabeça da fíbula. O músculo poplíteo com origem no côndilo lateral do fêmur e inserção posteriormente sobre o côndilo medial da tíbia;

músculo gastrocnêmico com origem no côndilo medial e lateral do fêmur e inserção no calcâneo posterior. Os músculos grácil, sartório e tensor fáscia lata ocupam a articulação do joelho, posteriormente, mas , devido ao ângulo de tração, ao seu tamanho em relação aos outros músculos, não tem função como músculo principal. Todavia, dão estabilidade à articulação do joelho (GRAY, 1995; LIPPERT, 1996).

2.1.3 – INERVAÇÃO E VASCULARIZAÇÃO

As artérias que irrigam o joelho lateralmente são compostas pelo ramo descendente da artéria circunflexa arterial da coxa, artéria superior lateral do joelho, artéria inferior lateral do joelho, ramo circunflexo fibular, artéria recorrente tibial anterior, artéria tibial anterior, e medialmente são recorrentes da artéria genicular descendente, ramo articular da artéria genicular descendente, artéria superior medial do joelho, artéria inferior do joelho (GRAY, 1995).

Ainda conforme o mesmo autor os nervos do joelho provém do nervo cutâneo intermediário da coxa, ramo interpatelar, nervo ciático, nervo para os músculos sóleo e gastrocnêmio, nervo tibial, nervo fibular comum, nervo para o músculo poplíteo e o ramo comunicante e a veia que drena o joelho é a veia politeante sural .

2.2- REPARAÇÃO DA CARTILAGEM

Cicatrização é a restauração da integridade estrutural e funcional de um tecido, após uma lesão ou doença. A reparação da cartilagem, ou de qualquer outro tecido, usualmente tem um significado mais restrito, e consiste na reposição da lesão ou perda celular e matriz, por células e matriz novas (MOW et al., 1991). Sendo assim, a reparação não necessariamente restaura a estrutura e função original do tecido (BUCKWALTER, 2002; MELENDEZ, 2006).

A habilidade de um tecido em aumentar seu grau de velocidade de síntese de DNA e proteína deve ser levada em consideração. Independente do tipo de tecido envolvido, o processo de reparação é celular no sentido de que fibroblastos ou células específicas como os condrócitos sintetizem o material de reparo (MANKIN, 1982). Todavia, deve-se levar em consideração que condrócitos adultos apresentam pequeno potencial de replicação celular (SIMON e JACKSON, 2006).

Os processos reparativos normais de uma lesão são divididos em três fases distintas: necrose, inflamação e reparação (MANKIN, 1982). Porém, no processo de reparação da cartilagem hialina, essa resposta não segue a regra devido à cartilagem ser avascular (COUTTS et al., 2001; SIMON e JACKSON, 2006). A cartilagem passa pela fase de necrose, como qualquer outro tecido, na qual as células da região da lesão morrem e a matriz é lesada em graus variados, dependendo da extensão e tipo de trauma (MANKIN, 1982). Como os condrócitos são relativamente insensíveis a hipóxia (ASTAN et al., 2004), provavelmente, há morte celular em menor escala do que em relação a outros tecidos. A fase de inflamação, que é praticamente mediada pelo sistema vascular, está ausente. Não há extravasamento de sangue, bem como dilatação vascular, processos de transudação, exsudação e formação de hematoma. Fibrina não é produzida, portanto, esta que atua como suporte para o reparo tecidual está ausente.

Considerando a terceira fase, reparação, a ausência das fases inflamatória e vascular limita o número de células capazes de responder ao trauma e, portanto, a reparação falha quanto aos condrócitos existentes, apesar dessas células serem capazes de sínteses ativas de DNA e aumento na atividade sintética da matriz (MANKIN, 1982). Quando as lesões articulares atingem vasos sanguíneos do osso subcondral, células promotoras da reparação podem então ter acesso à lesão (SELLERS et al., 1997; COUTTS et al., 2001; VAN DER KRANN et al., 2002). Estas células, infelizmente, não produzem um tecido consistente com uma composição única, estrutura e propriedade biomecânica da cartilagem articular normal (SELLERS et al., 1997; SIMON e JACKSON, 2006). Próximo à maioria das lesões na cartilagem, células responsáveis pelo reparo destas, falham na produção de macromoléculas importantes (colágeno tipo II e IX e agregados de proteoglicanos), na organização destas moléculas em um arranjo estrutural apropriado e, finalmente, falham na produção de uma

estrutura fortemente aderente como aquela da cartilagem articular (MUIR, 1983; SELLERS et al., 1997; SIMON e JACSON, 2006), formando geralmente uma fibrocartilagem.

A cartilagem normal é um tecido avascular formado por uma grande matriz extracelular e esparsamente povoada de células. A água representa 66 a 80% de sua estrutura e o material orgânico é composto de 48 a 62% de colágeno tipo II e de 22 a 38% de proteoglicanos.

Esse conjunto de líquidos de densidade variável, fibras com direções diversas e células dispostas de permeio é nutrido por embebição e o seu processo anabólico e catabólico é regido por diversos fatores, em especial os de crescimento (REZENDE et al., 2000).

A homogeneidade e o equilíbrio dessa complexa estrutura são mantidos por diversas enzimas, na sua maioria secretadas pelo condrócito e por células sinoviais (CAMANHO, 2001).

Cartilagem articular também necessita de células indiferenciadas dentro do tecido que possam migrar para o local da lesão, proliferar e participar da resposta ao reparo. O único tipo celular encontrado na cartilagem madura é o condrócito altamente diferenciado (STOCKWELL, 1978), sendo este revestido por uma densa e forte matriz extracelular; portanto, apresenta capacidade limitada de proliferação e migração para dentro do tecido (COUTTS et al., 1997).

Condrócitos maduros no tecido podem também ter capacidade limitada de aumentar a síntese de matriz (BUCKWALTER e MANKIN, 1998). Em cartilagem madura normal, condrócitos fazem a síntese de quantidades suficientes de colágeno e proteoglicanos para manter a matriz. Entretanto, eles não sintetizam matriz suficiente para reparar defeitos significantemente grandes no tecido (KIDD et al., 2001). Adicionalmente, com o aumento da idade, o tamanho dos proteoglicanos diminui e as moléculas tornam-se mais variáveis em tamanho (ROUGHLY e WHITE, 1980). As alterações na matriz de proteoglicanos decorrentes da idade afetam desfavoravelmente a organização da matriz, as propriedades

materiais e talvez a síntese de condrócitos (STOCKELL, 1978), reduzindo a capacidade de reparo do tecido.

Portanto, um elemento estratégico para o sucesso na reparação de defeitos na superfície articular consiste na introdução de células e outros fatores com fortes potenciais condrogênicos (MESSNER e GILLQUIST, 1993).

2.3- LUXAÇÃO DE PATELA

A patela é osso sesamóide localizado no tendão do músculo quadríceps da coxa, sua superfície articular é lisa e côncava para melhor se articular com a tróclea femoral. Para o bom funcionamento do mecanismo extensor da coxa, formado pelo músculo quadríceps, patela, sulco troclear, ligamento reto patelar e tuberosidade tibial (HULSE, 1993; READ, 1999), é fundamental que a patela esteja em sua posição anatômica e, assim, proporcione estabilidade à articulação e proteja o tendão do quadríceps da fricção com o fêmur durante a movimentação do membro (HAMMER, 1979; HULSE, 1993; ROUSH, 1993).

A luxação de patela é causa comum de claudicação que acomete o joelho de cães, podendo ser intermitente, lateral ou medial, traumática ou evolutiva (POPOVITCH e NANNOS, 2000). A luxação medial é a mais freqüente em cães de pequeno porte e miniatura. Já em cães de grande porte ou de raças gigantes predomina a lateral, associada à deformidades do membro (GARETH e SORREL, 2006).

A afecção pode ser congênita ou traumática, sendo a luxação de patela medial congênita a mais freqüentemente observada (HULSE, 1981; AMOCZKY e TARVIN, 1998; HULSE e JOHNSON, 2003).

Segundo Iamaguti (1995), uma das ocorrências da luxação patelar é a falha de profundidade do sulco troclear, sendo observado um achatamento da crista da tróclea na porção distal do fêmur que origina este sulco.

A fisiopatologia da luxação congênita não está inteiramente compreendida, visto haver poucos dados objetivos para sugerir quais das deformidades associadas contribuem

para a indução da luxação e quais desenvolvem como conseqüência do deslocamento patelar (SOUZA et al., 2009). A intensidade das deformidades depende da severidade da luxação patelar e da idade do animal (JOHNSON e HULSE, 2002). Outro fator importante é a permanência da luxação; quanto mais tempo as forças anormais atuarem na placa fisária de um cão jovem, maiores serão as alterações angulares e de torção (ROUSH, 1993).

A perfeita coaptação entre a tróclea femoral e a patela é indispensável para assegurar uma adequada nutrição da cartilagem articular, evitando assim alterações degenerativas da mesma (HULSEN, 1981).

Os sinais clínicos variam com o grau de luxação e incluem claudicação intermitente ou consistente, defeitos conformacionais, dor e relutância em se mover (ROUSH, 1993). O diagnóstico é baseado na palpação do joelho afetado, contudo o exame radiográfico é útil para documentar o grau de deformidade do membro tão bem quanto o grau de osteoartrite presente na articulação do joelho (JOHNSON e HULSE, 2002; SOUZA et al., 2009). O tratamento é dependente do grau da luxação, sendo em sua maioria realizado por meio de procedimentos cirúrgicos de reconstrução dos tecidos moles e ósseos (HOME, 1971; READ, 1999; DENNY e BUTTERWORTH, 2000). Entretanto, independente das técnicas, o objetivo é conseguir que a patela se posicione adequadamente no sulco troclear e, assim, permaneça durante toda a amplitude do movimento (READ, 1999).

A lesão é classificada de acordo com o tipo e a severidade das anormalidades em graus 1, 2, 3 e 4 (HULSE, 1981; TOMLINSON e CONSTANTINESCU, 1994; PIERMATTEI e FLO, 1997; SCHULZ, 2007; SOUZA et al., 2009). Nos dois primeiros graus a luxação patelar é considerada recorrente e nos dois últimos permanente (ROUSH, 1993).

Um método de classificação do grau de luxação e de deformidade corporal é útil para o diagnóstico e para decidir a técnica de correção cirúrgica. Uma classificação foi criada por Putnam e adaptada por Singleton (PIERMATTEI e FLO, 1997).

Na luxação patelar de grau 1, encontramos um deslocamento patelar intermitente. A patela é facilmente luxada manualmente na extensão total da articulação do joelho, mas

retorna para a tróclea quando liberada. Não há crepitação aparente nesse grau de luxação. A flexão e a extensão da articulação é normal. Na lesão de grau 2, os sinais de claudicação são geralmente intermitentes e de uma natureza amena. A patela pode ser manualmente luxada com pressão lateral ou pode deslocar durante a extensão e flexão da articulação, permanecendo luxada até que seja reposicionada pelo examinador, ou espontaneamente quando o animal estende o membro. No grau 3, a patela permanece luxada a maior parte do tempo, mas pode ser reposicionada manualmente com o joelho em extensão. A flexão e extensão da articulação causa abdução e adução da articulação tíbio tarsal. A tróclea encontra-se muito rasa ou até mesmo plana. A tíbia apresenta uma torção e um desvio de sua crista entre 30 e 60 graus no plano cranio-caudal. Existe um deslocamento medial do grupo muscular quadríceps. Na luxação de grau 4, a tíbia encontra-se medialmente deslocada e a crista pode mostrar um desvio de 60 a 90 graus no plano cranio-caudal e o grupamento muscular quadríceps encontra-se desviado medialmente. A patela encontra-se permanentemente luxada e não pode ser manualmente reposicionada. A tróclea encontra-se rasa, ausente ou até mesmo convexa. Deformidades de fêmur e tíbia são marcantes (PIERMATTEI e FLO, 1997; MARIA, 2001; FOSSUM, 2002; NOGUEIRA, 2002).

O tratamento desta afecção é cirúrgico, sendo citadas correções por meio de desmotomia medial, sobreposição da fáscia lata, sutura anti-rotacional tibial, liberação do quadríceps, artroplastias trocleares, patelectomia, transposição da crista da tíbia, osteotomias femoral ou tibial (HULSEN, 1981; FARIAS, 1995; IAMAGUTI et al., 1995; FOSSUM, 2002; GARETH e SORREL, 2006). Apesar da variedade de técnicas cirúrgicas empregadas para o tratamento da luxação de patela, nenhuma delas proporciona uma completa solução do problema e nenhuma pode ser recomendada como superior às outras (LEIGHTON, 1970; GARETH e SORREL, 2006).

Além disso, o agravamento da osteoartrite sugere que a biomecânica da articulação se mantém anormal mesmo após a cirurgia (ROY et al., 1992).

O prognóstico depende do grau da luxação, da condição da cartilagem e da idade do animal. As luxações mediais de 2º e 3º graus em cães de raças pequenas apresentam prognóstico favorável, embora estudos demonstrem que 50% dos pacientes apresentam recidiva do quadro. Já em cães de médio e grande porte esses mesmos graus, assim como

nas de 4º grau em animais de todos os portes o prognóstico é de reservado a ruim, devido as extensas deformidades ósseas presentes (BRINKER et al., 1986; ROUSH, 1993; TOMLINSON e CONSTANTINESCU, 1994).

2.4- CARREADORES (*Scaffold*)

Em certas ocasiões a presença de um material que sirva de suporte é indispensável quando se necessita reconstituir um tecido adulto. Do ponto de vista tecidual, este material realiza o papel de vigamento, no qual novo tecido será formado. Em nível celular obtém-se uma superfície na qual as células-tronco poderão se aderir, proliferar e diferenciar (POTIER e PETITE, 2005).

Atualmente muitos materiais têm sido testados em terapia celular, porém nenhum deles demonstrou possuir todas as características almejadas para esta função. Segundo a bula do fabricante da esponja de colágeno Gelfoam®, este material é uma esponja cirúrgica, dobrável e esterilizada, que quando implantada em tecidos é completamente absorvida dentro de quatro a seis semanas, sem acarretar formação excessiva de tecido cicatricial ou reação celular. Além disso, é uma matriz dobrável, porosa, moldável e fracionável. Este produto é indicado como hemostático em cirurgias ósseas, pois não interfere no processo cicatricial.

Engenharia de tecido para o osso envolve tipicamente células osteogênicas e/ou fator de crescimento osteoindutivo com *scaffolds* osteocondutivos. Em termos de fator de crescimento, a maior parte se focou no uso de proteínas morfogenéticas do osso (BMPs) e, em particular, BMP-2. Esta é uma proteína de matriz óssea que estimula a quimiotaxia e a proliferação da célula mesenquimal, e promove a diferenciação dessas células em condrócitos e osteoblastos (CHU et al., 2007).

Segundo Potier e Petite (2005) As especificações destes materiais de apoio ideais, para formação de tecido ósseo, são contraditórias. Porém, geralmente considera-se que este material deva ser: biocompatível, pois uma reação inflamatória intensa poderia resultar na modificação do potencial osteogênico, ou mesmo na destruição celular; osteocondutor, para

permitir a deposição de tecido ósseo em contato direto com o material, sem interposição fibrosa; resistente, para sustentar cargas de apoio; reabsorvível, para permitir sua substituição progressiva por tecido ósseo neoformado; porosos, com porosidade interconectada compreendida entre 100 e 500 micrômetros, para dar espaço para as células e vasos sanguíneos; radiotransparente, para permitir ao cirurgião o acompanhamento do crescimento ósseo ao longo do tempo; maleável, para ser moldado e adaptado ao defeito no qual ele se faz necessário.

2.6- CÉLULAS TRONCO

Os estudos experimentais com células tronco iniciaram-se após a exposição de populações civis a doses letais de radiação em 1945. Para reproduzir a síndrome, começaram a ser feitos experimentos com camundongos irradiados e, em 1956, alguns grupos mostraram que o transplante de medula óssea protegia esses animais contra os efeitos da radiação.

Em 1961, Till e McCulloch demonstraram a existência de células precursoras da medula óssea capazes de gerar colônias hematopoiéticas de múltiplas linhagens no baço. A partir daí, foram descobertas as células tronco hematopoiéticas (HSC, do inglês *hematopoietic stem cells*), que dão origem a todas as células do sangue e do sistema imunitário. Em 1986, essas células foram isoladas com a utilização de anticorpos monoclonais contra antígenos de superfície (MULLER-SIEBURG et al., 1986). Estes marcadores foram encontrados em algumas, mas não em todas as HSCs e, através da combinação de marcadores positivos e negativos, foram separadas as células com atividade de precursores.

As células-tronco são células indiferenciadas com capacidade de se auto-replicar (gerar cópias idênticas de si mesma) e se diferenciar em diversas células do organismo. Quanto ao potencial de diferenciação celular, podem ser classificadas como: 1) totipotentes,

2) pluripotentes, 3) multipotentes e 4) unipotentes (VAN HAAFTEN e THEBAUD, 2006; MAJKA et al., 2005).

Conforme Gutierrez et al. (2009) as células totipotentes e pluripotentes são aquelas capazes de se diferenciar em todos os tecidos que formam o corpo humano. Elas apresentam alta capacidade de proliferação e são encontradas essencialmente no embrião. As células totipotentes são encontradas nas primeiras fases de divisão embrionária (3 ou 4 dias de vida), quando o embrião possui de 16 a 32 células, enquanto as pluripotentes são encontradas após essa fase. Outra diferença entre as células totipotentes e pluripotentes reside na capacidade das totipotentes em dar origem também à placenta e anexos embrionários.

Quatro a cinco dias após a fecundação forma-se o blastocisto, que é composto pelo trofoblasto e pelas células da massa interna. As células-tronco embrionárias são isoladas a partir da massa interna de blastocistos e apresentam capacidade de auto-renovação e são células pluripotentes (WEISS et al., 2008). Estas são capazes de dar origem a células provenientes dos três folhetos embrionários: endoderma, mesoderma e ectoderma (GRIFFITHS et al., 2005). Nesse contexto, Rippon et al. (2006) demonstraram que as células-tronco embrionárias em meio específico de cultura podem dar origem a células progenitoras pulmonares e têm inúmeras vantagens: (1) melhor integração das células com o tecido do receptor, (2) capacidade de divisão após a implantação, minimizando o número de células que precisam ser transplantadas, e (3) capacidade de gerar um ou mais tipos de células somáticas adultas, podendo dar origem a pneumócitos tipos I, II e células de Clara. Apesar de seu enorme potencial terapêutico, questões de segurança relacionadas à possibilidade das células-tronco embrionárias formarem tumores *in vivo* e a ocorrência de instabilidades cromossômicas limita o seu uso (CARPENTER et al., 2004). Além disso, atualmente, as células-tronco embrionárias são alvo de controvérsias em relação a questões éticas.

As células-tronco adultas são aquelas isoladas de tecidos adultos, incluindo medula óssea, tecido adiposo, tecido nervoso, cordão umbilical e placenta, que possuem capacidade de auto-renovação (ALIOTTA et al., 2005). Em geral, as células-tronco adultas são multipotentes, isto é, capazes de dar origem a uma pequena quantidade de linhagens

celulares específicas de acordo com o sítio tecidual onde se encontram. Algumas populações de células-tronco adultas, como as células-tronco mesenquimais derivadas da medula óssea, possuem um maior potencial de diferenciação que não se limita a apenas tecido de onde é originada. As células-tronco unipotentes podem gerar apenas um tipo celular, mas ainda têm capacidade de se auto-renovar (WEISS et al., 2008).

Durante o desenvolvimento dos vertebrados, as camadas germinativas embrionárias do ectoderma, do mesoderma e do endoderma participam da formação dos tecidos e da organogênese. Acredita-se, então, que essa formação seja orientada por células tronco específicas de cada tecido. Estas células, multipotentes, existem durante a vida embrionária e podem gerar vários tipos celulares do tecido com o qual estão comprometidas. Além disso, em alguns tecidos, essas células permanecem no organismo adulto, onde participam da regeneração e do reparo tecidual. Desta forma, a função primordial das células tronco adultas parece ser a de manter a homeostase do tecido, substituindo células que morrem no decorrer da vida de um indivíduo (Holtzer, 1978).

A medula óssea é fonte de duas populações distintas de células-tronco: as células-tronco hematopoiéticas (HSCs), que possuem capacidade de auto-renovação e são responsáveis pelo desenvolvimento de linhagens de células sanguíneas, incluindo leucócitos, hemácias e plaquetas (GROVE et al., 2004) e as células-tronco mesenquimais (MSCs), que são células estromais que podem se auto-renovar e tem a capacidade de dar origem a osteoblastos, condrócitos, adipócitos (PITTENGER et al., 1999), músculo esquelético (FERRARI et al., 1998), músculo cardíaco, células endoteliais, hepatócitos, neurônios, oligodendrócitos e astrócitos (PITTENGER et al., 1999; PROCKOP, 1997; JIANG et al., 2002).

Os mecanismos pelos quais as células-tronco assumem fenótipos pulmonares permanecem incertos (PROCKOP, 2007). Acredita-se que a transdiferenciação, que é definida como a capacidade de uma célula diferenciada assumir o fenótipo de outro tipo celular completamente diferenciado, pode ser um dos mecanismos. Entretanto, nos últimos anos, a transdiferenciação tem sido questionada (KRAUSE, 2008), sendo outros fenômenos considerados responsáveis pela maior capacidade proliferativa das células-tronco adultas como, por exemplo, a fusão celular. A fusão das células-tronco adultas derivadas da medula

óssea com células epiteliais pulmonares pode ocorrer sob várias circunstâncias *in vitro*, mas esse fenômeno parece não ocorrer com tanta frequencia em pulmões *in vivo* (NEURINGER e RANDELL, 2004; WEISS et al., 2006). Acredita-se que as células-tronco adultas sejam recrutadas para o local de lesão através da liberação de sinais quimiotáticos e/ou aumento da expressão de moléculas de adesão específicas (PITTENGER et al., 1999; KRAUSE, 2008; WEISS et al., 2006; LOI et al., 2006; WEISS, 2008; TAKAHASHI et al., 2006). Outro fator que permanece sem resposta é o mecanismo pelo qual as células-tronco adultas conseguem atravessar a membrana basal do tecido lesado e alcançar as áreas lesadas. Considera-se que tal fenômeno ocorra pelos mesmos mecanismos, através dos quais, as células de defesa conseguem atingir seu alvo, ou seja, acredita-se que a permeabilidade de tais membranas seja regulada pela produção de proteínas sintetizadas pelo próprio tecido, controlando o influxo das células-tronco para a área lesada (WEISS et al., 2008; ROJAS et al., 2008; KOTTON et al., 2001).

2.7- LÍQUIDO SINOVIAL

Dentre as técnicas utilizadas para avaliação do joelho, o exame do líquido sinovial pode auxiliar no diagnóstico de infecção ou determinar o grau de inflamação em casos de traumatismo, lesões do tecido mole articular, ou doenças ortopédicas do desenvolvimento. As alterações do líquido sinovial podem indicar a melhor terapia a ser empregada ou avaliar sua eficácia (MCILWRAITH & TROTTER, 1996).

O líquido sinovial é um dialisado do plasma viscoso, produzido pela membrana sinovial, com função de lubrificação, nutrição, auxiliando no suporte mecânico e na absorção de impacto. Ele é livre de material floculento ou fragmentos, possui coloração de clara à palha amarelada, e contém hialuronato, eletrólitos, glicose, proteínas e enzimas (KORENEK et al., 1992). Na presença de afecção da membrana sinovial e de cartilagem articular as suas propriedades são modificadas, tornando útil o seu exame na suspeita de doença articular (PIERMATTEI e FLO, 1997).

O número total de leucócitos em articulações normais é menor do que 1.000 células μL-1. Predominam células mononucleares e linfócitos (90%), com número de neutrófilos menor que 10% do total de leucócitos (LATIMER et al., 2000). O líquido sinovial normal contém aproximadamente 30% do valor da proteína plasmática (CURTISS, 1964), sendo o conteúdo protéico normalmente menor que 2,5g dL-1.

O principal valor da analise do líquido sinovial consiste na diferenciação entre artropatias inflamatórias e não inflamatórias (PEDERSEN, 1978).

Em articulações com doença degenerativa ou traumática a contagem total de células nucleadas geralmente não excede 5000 células/ mm^3, e os neutrófilos podem aumentar para 12% a 25% (LIPOWITZ, 1985; PEDERSEN, 1989; PERMAN, 1980; WERNER, 1979). Saywer (1963) sugeriu que em articulações onde os leucócitos polimorfonucleares excedem 30% da contagem total, possível diagnostico de artrite séptica deve ser considerado, e tal contagem celular poderia justificar uma cultura bacteriana e/ou instituição de terapia antibacteriana.

Para Tatarunas (2004) a contagem de neutrófilos esta aumentada em artrite séptica e imunomediada. O mesmo autor cita que afecções articulares imuno-mediadas como o lupos eritematoso e a sinovite linfocítica plasmocítica podem apresentar predomínio de células mononucleares (linfócitos). Eritrócitos são raros em articulações normais, exceto quando houver contaminação durante a artrocentese, trauma articular ou hemorragia associada com inflamação.

A viscosidade normal do líquido sinovial resulta da quantidade de polimerização do ácido hialurônico, que é uma glicoproteína (BOON, 1997). A sua redução pode decorrer de produção diminuída conseqüente à lesão de membrana sinovial, diluição pelo aporte de plasma ou fluido ou ainda degradação pelas células brancas do sangue ou bactéria (ELLISON, 1988). O ácido hialurônico promove uma coloração rosa homogênea a levemente granular no fundo da lâmina do esfregaço (ELLISON, 1988); e, a intensidade é diretamente proporcional a quantidade de ácido hialurônico presente no líquido sinovial (MACWILLIAMS e FRIEDRICHS, 2003).

2.9- MARCADORES FLOURESCENTES NANOCRISTAIS

A identificação de células-tronco é feita principalmente por meio de marcadores de superfície celular (KIRSCHSTEIN, 2001). Entretanto, Asahara et al. (1997) comentaram que a maior dificuldade no isolamento e caracterização de diferentes tipos celulares, ocorre devido à ausência de marcadores antigênicos específicos bem determinados.

Hoje em dia, novas alternativas para a marcação celular estão disponíveis, e dentre elas, os pontos quânticos (WU e BRUCHEZ, 2004).

Um ponto quântico, abreviado comumente por QD, do inglês *quantum dot*, é uma nanoestrutura pontual, uma pequena ilha de um material com um certo canal ou fenda denominada *gap* sobre a superfície de um outro material de *gap* maior. Dessa forma, o elétron fica confinado nas três direções, dizemos então que este sistema apresenta dimensão zero (MICHALET et al., 2005).

Um ponto quântico é um cristal semicondutor com um diâmetro de alguns nanometros, também chamado de nanocristal, que devido ao seu diminuto tamanho se comporta com um poço de potencial que confina os elétrons nas três dimensões espaciais em uma região com tamanho da ordem do comprimento de onda de Broglie dos elétrons, alguns nanometros em um semicondutor. Devido ao confinamento, os elétrons em um ponto quântico têm sua energia quantizada em valores discretos, como em um *átomo*. Por esta razão, pontos quânticos são por vezes chamados *átomos artificiais*. Os níveis de energia podem ser controlados mudando o tamanho e a forma do ponto quântico, e a profundidade de *poço de potencial* (BUHRO e COLVIN, 2003).

Pontos quânticos são semicondutores nanocristais com raio geralmente na escala de 10 a 100 A (MICHALET et al., 2005), cujas propriedades ópticas sofrem o efeito do confinamento quântico, capaz de mudar ou controlar completamente o comportamento óptico desses materiais, por meio de medidas de absorção (MARSH et al., 2007). Além das aplicações na área da tecnologia da informação, os pontos quânticos encontram aplicações na área da biotecnologia, que vem ganhando cada vez mais espaço no mercado tecnológico (SUKHANOVA et al., 2002). Um exemplo é a utilização de pontos quânticos coloidais

como marcadores fluorescentes capazes de localizar proteínas específicas dentro de células (WU e BRUCHEZ, 2004).

Nanotecnologia é avanço e integração das fronteiras do conhecimento de um organismo para a fabricação e utilização de estruturas funcionais com dimensões de bilionésimo de metro, isto é, na escala nanométrica (nano, do grego = diminuto) (DANESHVAR et al. 2008). Um exemplo é o próprio organismo, onde cada célula animal possui tamanho típico de 10.000 nanômetros e realiza sua função por meio de mecanismos nanoscópicos (BORM, 2006). A possibilidade biológica de entender e produzir artefatos e materiais por meio de princípios similares pode mudar completamente os métodos atuais de fabricação de materiais e produtos utilizados em eletrônica, aeronáutica, agricultura, farmacologia, biotecnologia, medicina, energia, entre outros e é conhecida atualmente como nanotecnologia (CLAPP et al., 2004).

HASSAN et al. (2006) explicam que este material é formado de nanocristais semicondutores, que possuem as características de serem excitáveis e fotoestáveis, podendo ser estimulados por um único comprimento de onda. Segundo Borm (2006), depois de aplicado o foco de luz, os pontos quânticos brilham como sinais de néon e seu brilho dura até 48 horas após o início do estímulo. Conforme o tamanho dos pontos quânticos, a luz emitida pode ser diferente, como azul, verde e amarela para pontos menores e alaranjada, vermelha ou cinza para pontos maiores (ROCO, 2005).

De acordo com Parak et al. (2005), os nanocristais possuem a capacidade de marcar quase todo tipo de material de interesse biológico. Os pontos quânticos coloidais podem ser utilizados como marcadores fluorescentes capazes de localizar proteínas específicas dentro de células. Eles podem ligar-se às moléculas mísseis, dirigidas a alvos específicos no interior das células (WU e BRUCHEZ, 2004). MARSH et al. (2007) comentam que esses marcadores fluorescentes são largamente empregados na área médica, como na decodificação do DNA, diagnóstico de infecções entre outras circunstâncias. Além do mais, a fluorescência do nanocristal pode ser detectada por pelo menos quatro gerações celulares, sendo que algumas células podem permanecer marcadas por até duas semanas (DONALDSON et al., 2007; GARON et al. (2007). Desta forma, a emissão de luz produzida pelos nanocristais pode ser detectada através da microscopia de fluorescência,

pois esta capta as diversas manifestações da emissão de luz (JARES-ERIJIMAN e JOVIN, 2003).

A fluorescência é um fenômeno óptico onde uma substância é excitada energeticamente por exposição a certos tipos de luz (350nm à 400nm, luz negra, flashes, luz solar-UV), acarretando a elevação dos elétrons da camada mais externa dessa substância, fazendo com que esses elétrons ocupem órbitas de maior conteúdo energético. Quando a substância volta a seu estado fundamental, o elétron retorna à sua órbita normal, liberando fótons de energia na forma de luz (do branco ao azul). Na fluorescência, a emissão de luz pelo corpo excitado ocorre somente durante a exposição do corpo à fonte de energia excitatória. Se permanecesse emitindo luz por mais tempo, o fenômeno se chamaria fosforescência (BUSATO et al., 2006).

3- IDENTIFICAÇÃO DA SITUAÇÃO

A trocleoplastia se define como uma das principais técnicas de correção cirúrgica para a luxação de patela em cães (HULSE, 1981; FARIAS, 1995; IAMAGUTI et al., 1995; FOSSUM, 2002; GARETH e SORREL, 2006). Entretanto, a progressão da osteoartrite sugere que a biomecânica da articulação se mantenha alterada mesmo após a cirurgia (ROY et al., 1992; SCHÖTTLE et al., 2005; GARETH e SORREL, 2006). Um elemento estratégico para o sucesso na reparação de defeitos na superfície articular constitui a introdução de enxertos, biomateriais ou outros fatores de alto potencial condrogênico (MOW et al., 1991; MESSNER e GILLQUIST, 1993).

A aplicação de barreiras físicas com o objetivo de regenerar defeitos ósseos foi inicialmente descrito por Dahlin et al., no ano de 1988. O comprometimento do reparo ósseo ocorre pela união fibrosa no defeito ósseo, com invasão de fibroblastos no coágulo sanguineo. Para que isto seja evitado, pode-se lançar mão de uma técnica cirúrgica que impeça que o coágulo sanguineo ou a loja óssea sejam povoados por células indesejáveis, pela colocação de membranas ou barreiras físicas, favorecendo assim a migração de células com potencial osteogênico. Desse modo impede-se que os fibroblastos colonizem o coágulo antes dos osteoblastos, que são mais lentos em sua função (MACEDO et al., 2004). Alguns estudos *in vitro* vêm sendo desenvolvidos para verificar a atuação de membranas no tecido cartilaginoso, como favorecedora para a migração de células com potencial condrogênico, assim como ocorre no tecido ósseo (HUNZIKER et al., 2001; SVENSSON et al., 2005).

Baseando-se nesta propriedade, surgiu a idéia de se verificar no tecido cartilaginoso articular, a colocação de *scaffold* acrescido de células tronco obtidas de medula óssea autóloga, também favoreceria a migração de células com potencial condrogênico.

Frente aos fatos acima citados, com o enfoque no processo de reparação da cartilagem, objetivou-se analisar a utilização de células tronco adultas autólogas adicionadas de *scaffold* em trocleoplastias experimentais, proporcionando um processo alternativo ainda não verificado em ambiente intra-articular.

4- OBJETIVOS

4.1 Geral

Desenvolver a técnica de transplante de células tronco adultas em cães como auxiliar no tratamento de lesões cartilaginosas em superfície articular do sulco patelar quando da realização de trocleoplastia.

4.2 Específicos

- Introduzir uma técnica de trocleoplastia como modelo de lesão cartilaginosa experimental em sulco patelar do fêmur de cães;
- Avaliar a eficiência da utilização de células tronco em lesões da cartilagem em sulco patelar de fêmur.
- Comparar a regeneração cartilaginosa com e sem o transplante das células tronco;
- Comparar a influência e a eficácia do *scaffold* proposto no reparo da lesão cartilaginosa;
- Verificar a resposta cartilaginosa do implante de células tronco;
- Avaliar o uso de nanocristais como marcadores celulares *in vivo;*
- Avaliar clínica, macroscopicamente, radiologicamente e histologicamente a resposta local ao implante.

5 JUSTIFICATIVA

As células-tronco hematopoéticas adultas mononucleares (CTHAM) apresentam grande potencial terapêutico e promovem a reconstituição hematopoiética e de outros tecidos; estando presentes no sangue periférico, medula óssea e cordão umbilical. Nos animais adultos sadios, a hematopoiese está restrita à medula óssea que se encontra nos ossos longos e largos, especialmente no fêmur, úmero, tíbia e crista ilíaca.

O atual estágio de pesquisas com CTHAM têm apontado múltiplas possibilidades para a reparação tecidual e aceleração dos processos regenerativos. A principal vantagem no uso das CTHAM é o fato delas serem retiradas diretamente do animal que será tratado, de modo que não despertam rejeição quando re-injetadas (transplante autólogo) e por diminuir a morbidade e minimizando o custo de tratamento do paciente.

O princípio da terapia celular detêm-se em restaurar a função de um órgão ou tecido com a substituição das células perdidas por patologias ou substituir células que não funcionam adequadamente devido a um defeito genético, vascular ou iatrogênico.

Pesquisadores do programa de Pós-graduação em Medicina Veterinária do Laboratório de Cirurgia Experimental (LACE), coordenados pelo Médico Veterinário Professor Dr. Ney Luis Pippi estão pesquisando a utilização de células-tronco adultas, coletadas da medula na reparação de tecidos, com variados graus de vascularização, em trabalhos experimentais cirúrgicos e aperfeiçoando protocolos com finalidade terapêutica.

Considerando os questionamentos existentes e a necessidade de estudos quanto à finalidade terapêutica das células-tronco mononucleares, uma pesquisa para avaliar os efeitos da terapia celular adulta sobre o tempo e qualidade da reparação de lesões cartilaginosas em animais através da avaliação da evolução clínica, exames macroscópicos, radiográficos e microscópicos comparativos é preconizada a fim de permitir disponibilização de protocolos adequados para implementação desse recurso na rotina clínica.

6- MATERIAL E MÉTODOS

6.1- Comitê de ética em pesquisas com animais

Este estudo foi submetido à aprovação do Comitê em Ética em Pesquisa com animais da Universidade Federal de Santa Maria, sob o nº 23081.0040065/2008-32 e seguiu os princípios éticos do Colégio Brasileiro de Experimentação Animal (COBEA). Somou-se a preocupação de bem estar dos animais de acordo com a Lei nº. 5.517 de 23 de outubro de 1968, artigo 5º; Lei nº. 6.638 de 08 de maio de 1979; à resolução nº. 592 de 26 de junho de 1992 e Projeto de Lei nº. 9.605/1998 e nº. 1. 691/2003.

O Comitê de Ética em Experimentação em Pesquisas com Animais da Universidade Federal de Santa Maria - UFSM segue as propostas legais do COBEA, que é uma Sociedade Civil, de caráter científico-cultural, sem fins lucrativos, de duração indeterminada, com sede e foro na cidade de São Paulo, constituída por pesquisadores e técnicos interessados em experimentação animal.

6.2- Fluxograma de atividades

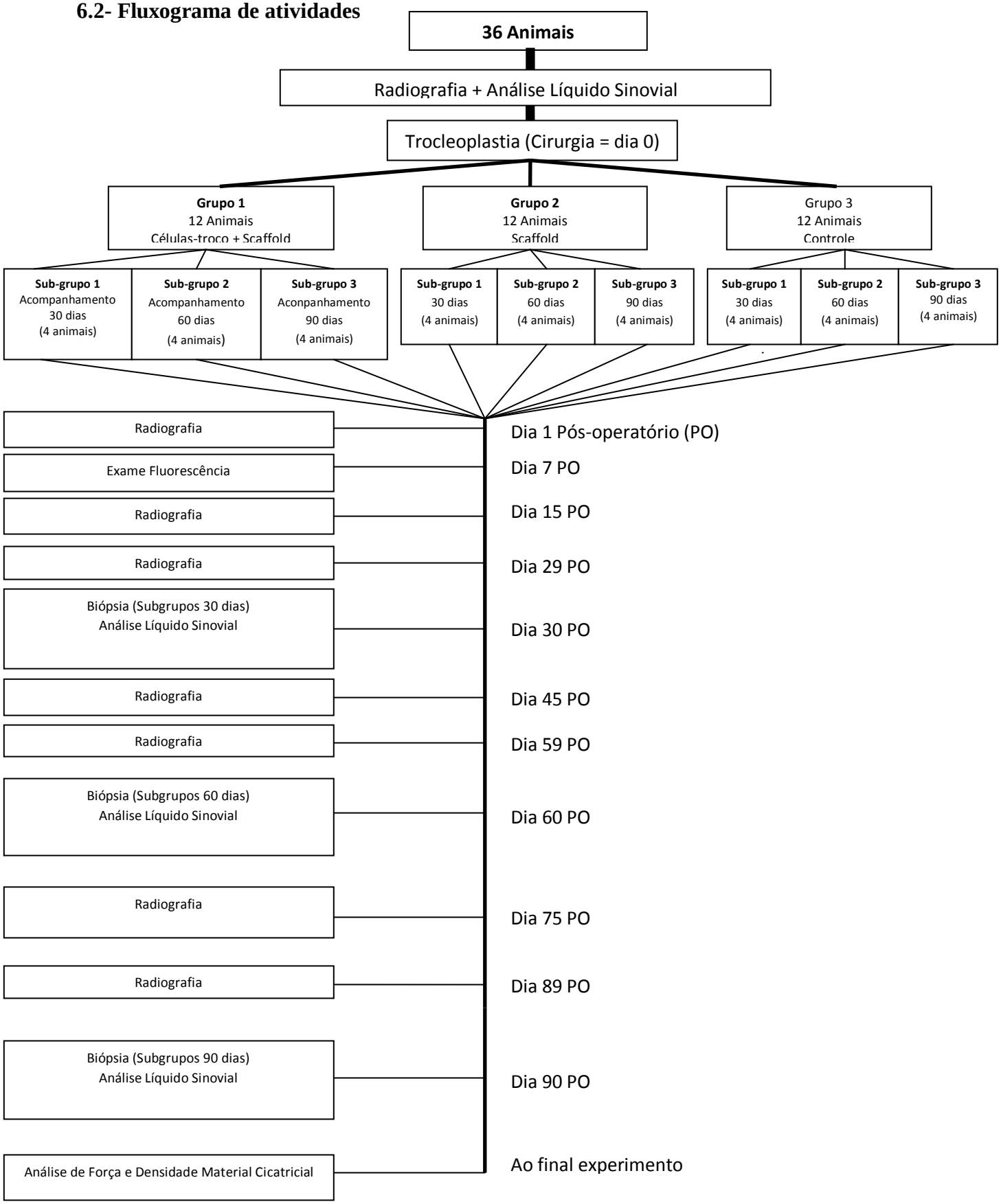

6.3- Animais

Foram utilizados 36 cães (*Canis familiaris*) de ambos os sexos, sem raça definida, adultos, com massa corporal aproximada de 10 kg provenientes do Biotério Central da Universidade Federal de Santa Maria - UFSM. Os animais foram submetidos a exame clínico e ortopédico completo, incluindo teste de gaveta, radiografias, escores de claudicação e exames laboratoriais como análise de líquido sinovial, hemograma, urinálise e perfil bioquímico. Descartadas alterações que os desqualificassem para o experimento, foram separados em grupos, colocados em gaiolas individuais e mantidos com ração e água à vontade por um período não inferior à 14 dias para sua adaptação. Neste período receberam tratamento anti-helmíntico à base de praziquantel e pamoato de pirantel e foram vacinados com polivalente e anti-rábica.

Durante todo o experimento, os animais foram mantidos em boxes individuais medindo 70cm de largura, 100cm de profundidade e 80cm de altura, recebendo ração industrializada e água *ad libitum.*

Para a realização do procedimento cirúrgico os animais recebiam banho 24 horas antes da intervenção e jejum alimentar de 12 horas e hídrico de 2 horas. Os animais eram pesados e se realizava tricotomia ampla nos membros posteriores e na região pélvica.

6.4- Separação dos animais

Todos os cães foram submetidos a colheita de sangue da medula óssea e intervenção cirúrgica onde a subdivisão em grupos foi de acordo com o método utilizado para a reparação do defeito articular (trocleoplastia) a ser criado. Criou-se aleatoriamente 3 grupos, com 12 animais cada. Dentro dos grupos foram formados 3 subgrupos de 4 animais que se diferenciavam quanto ao período de acompanhamento, onde após 30, 60 e 90 dias de pós-operatório foi realizada coleta de material para realização de exames histológicos. No Grupo 3 - (Controle) apenas se realizava a trocleoplastia, no Grupo 2 – (Esponja) se adicionava esponja de colágeno e no Grupo 1 – (Células) além da esponja de colágeno eram acrescidas a fração total de células mononucleares a ela.

6.5- Fase pré-operatória e protocolo anestésico

No dia anterior a aplicação da medicação pré-anestésica, era colhida uma alíquota de 3ml de sangue da veia jugular de todos os cães para exame hematológico.

A medicação pré-anestésica era constituída de maleato de acepromazina, na dose de 0,05mg kg^{-1}, e cloridrato de fentanila na dose 0,002mg kg^{-1}, por via intramuscular.

Os animais eram encaminhados para o centro cirúrgico do Laboratório de Cirurgia Experimental (LACE) da Universidade Federal de Santa Maria, onde, dentro da sala cirúrgica era feita indução anestésica com propofol na dose de 6mg kg^{-1} e após abolição do reflexo orotraqueal procedia intubação e manutenção anestésica com halotano com sistema inalatório semi-fechado vaporizado em 100% de oxigênio e anestesia local epidural, em que se associava lidocaína 2% (0,125mL kg^{-1}), bupivacaína (mesma dose) e morfina (0,1mg kg^{-1}), minutos após se procedia a

A fluidoterapia intravenosa foi realizada com solução de Ringer com lactato na dose de 9 mL/kg hora, durante todo o procedimento através de veia cefálica. Como antibiótico profilático se administrou cefalotina, na dose de 30mg kg^{-1}, por via intravenosa, 10 minutos antes do procedimento cirúrgico.

6.6- Colheita das Células

Após anti-sepsia ampla das regiões pélvica bilateral e proximal do úmero bilateral, colocação de panos de campo, os animais anestesiados eram colocados em decúbito lateral direito e posteriormente esquerdo sendo submetidos à colheita de sangue da medula óssea. As amostras foram obtidas por punção rotacional e aspiração com o auxílio de agulha do tipo Steis (Figura 1B). Os locais de punção foram as fossas trocantéricas femorais e os tubérculos maiores das epífises proximais dos úmeros. A colheita foi realizada com seringas de 20mL (Figura 1A) previamente heparinizadas com Liquemine® na quantidade total necessária de 5mL kg^{-1}, volume total este dividido entre os quatro locais de punção.

À medida que a medula estava sendo colhida era transferida para a bolsa de colheita de medula óssea, *Kit Bone Marrow*, contendo 0,1mL de heparina para cada 100mL de

medula óssea e 10ml de solução salina[1] 0,9% para cada 100ml de medula óssea. O total de sangue intramedular que foi colhido sofreu filtragem pelo Kit Bone Marrow pré-filtro de 500µ e filtro de 200µ em linha, para filtragem das espículas ósseas que eram acoplados na bolsa. O total de amostra foi transferido para uma bolsa de transporte de medula óssea acoplada no mesmo Kit (Figura 2).

Ao final do momento da colheita e anterior a filtragem, uma alíquota de 3mL de medula óssea foi colhida da bolsa de infusão e usada para contagem manual da porcentagem de células nucleadas e teste de viabilidade celular com Azul de Trypan em lâmina de microscopia, sendo considerada aceitável uma viabilidade acima de 70%. Outra fração de 0,5mL foi usada para confeccionar esfregaços em lâminas microscópicas para mielograma (osteomielograma) e análise morfológica das células progenitoras da medula óssea.

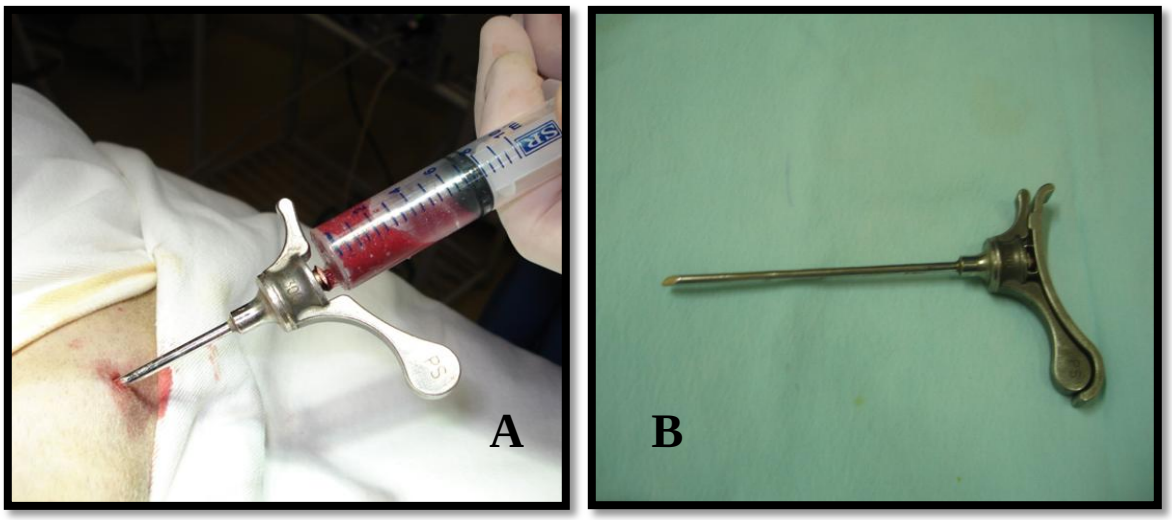

Figura 1 – Colheita de medula óssea por aspiração: A) Amostra de medula obtida com auxílio de seringa de 20 mL heparinizada. B) Agulha ergonômica reutilizável tipo Steis (15G X 3’’), de aço inoxidável, com mandril interno de 2 mm e conector para seringa.

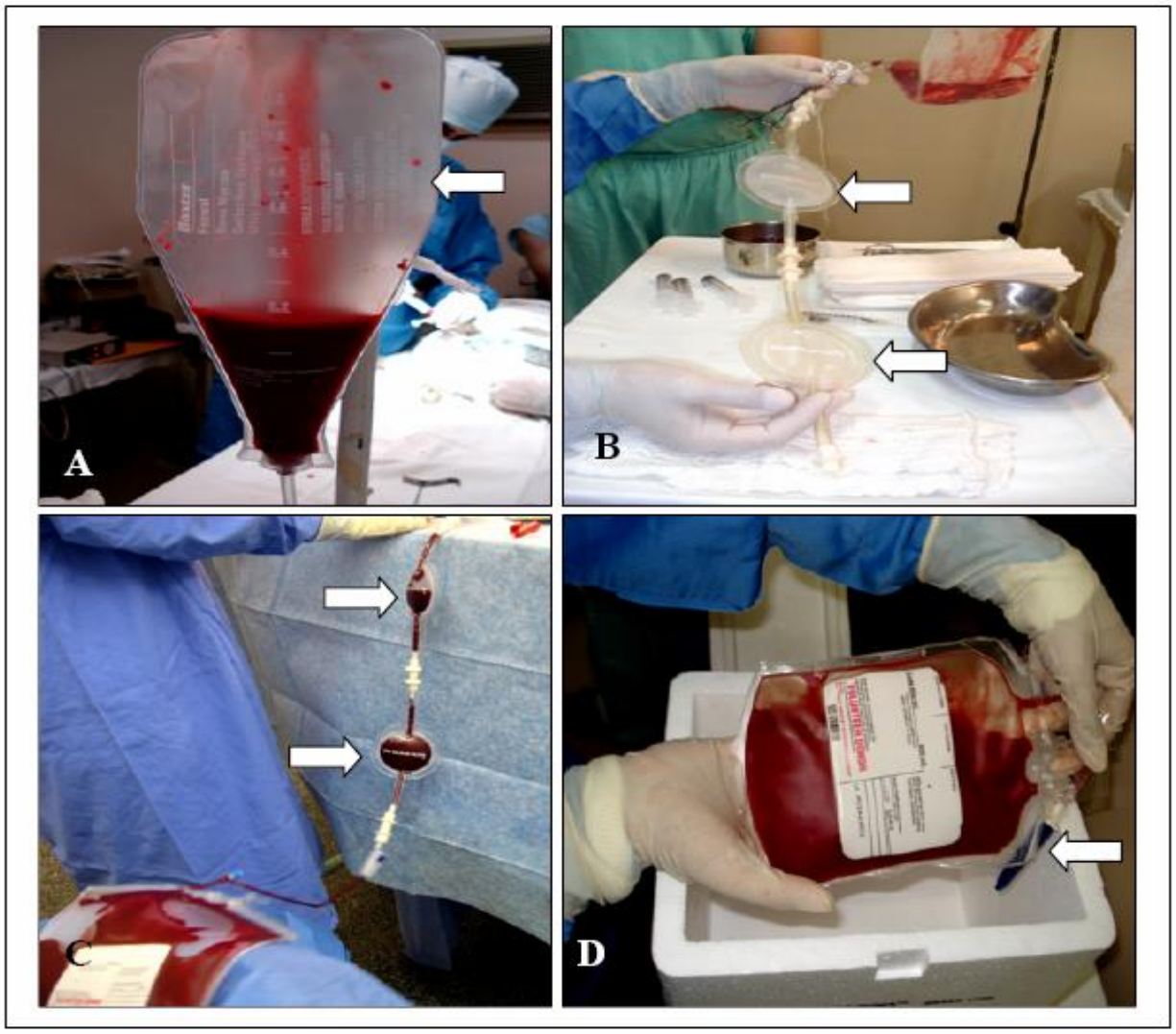

(Olsson, 2009)

Figura 2 – Descrição do *Kit Collection Bone Marrow*, A) Bolsa de colheita. B) e C) Pré-filtros flexíveis de 500 microns e 200 microns (setas) acoplados em linha por onde a MO é filtrada antes de ser armazenada. D) Bolsa de transporte e acondicionamento de MO estéril e fechada com hemostato, forrado com protetor de extremidade (seta).

6.7- Processamento do sangue da medula óssea para obtenção de células tronco mononucleares

A medula óssea colhida (5mL kg^{-1}) foi centrifugada a 1800 rotações por minuto (força centrípeta de 1,63 X g = 1,63 x 9,80665m s^{-2} ou 980cm s^{-2} = 16g) em tubos Falcon de 50ml e isolada em gradiente de densidade Histopaque®[1n] 1.077 , de acordo com a técnica de Boyum (BOYUM, 1968).

A nuvem de células mononucleares demonstrada na figura 3 foi colhida por pipeta automática, colocada em tubo Falcon de 50ml para ser lavada em solução salina 0,9% e DMEM com glicose a 2%, estéril através de centrifugação com o intuito de remover os agregados celulares. Após a primeira lavagem as células mononucleares depositadas no fundo do tubo eram colhidas e passadas por uma segunda lavagem, obtendo como produto final o botão celular padronizado em 500µl (Figura 4). Uma pequena fração (20µl) de FTCM suspensa foi colhida com pipeta automática para contagem da porcentagem (quantificação) de células mononucleares em câmara de Neubauer e teste de viabilidade celular com azul de Trypan 1%, sendo considerada aceitável uma viabilidade acima de 70%.

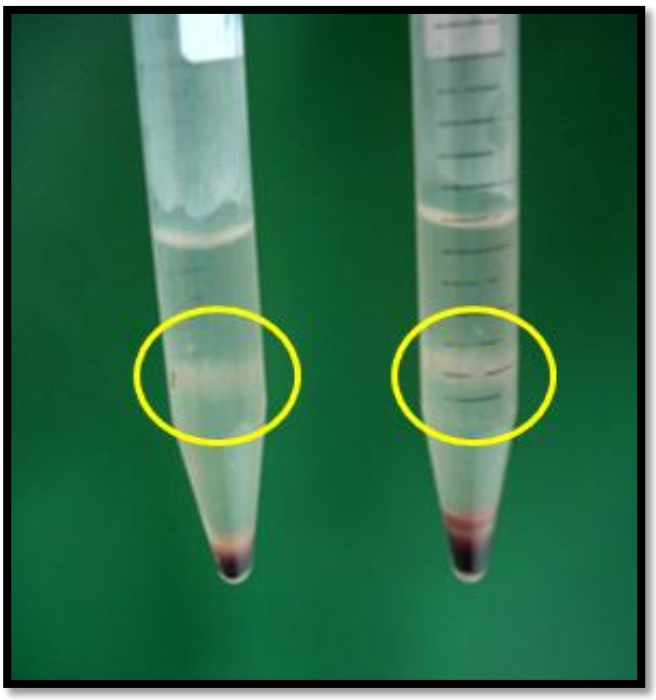

Figura 3 – Halo de células mononucleares durante o processo de separação por técnica de gradientes de densidade.

Também uma fração (10µl) de FTCM do botão celular foi resgatada para esfregaço e posterior quantificação de células mononucleares ideais para serem injetadas. O restante do botão (470µL) com FTCM foi diluído em 3mL de solução salina para transplante. As células a serem transplantadas (botão celular) eram marcadas com nanocristais fluorescentes. Sete dias depois, se realizou biopsia na área de implantação e exame através de microscopia com luz fluorescente para verificar a presença das células transplantadas. Uma alíquota do botão celular marcado foi enviada ao Laboratório de Virologia para observação das células marcadas através de microscópio fluorescente.

Figura 4 – Eppendorf contendo o botão celular previamente marcado com nanocristais fluorescentes pronto para utilização no defeito articular.

6.8- Procedimento Cirúrgico

Após contenção em decúbito dorsal em mesa cirúrgica, a área operatória foi submetida à anti-sepsia pelo esquema álcool-iodo-álcool, e delimitada por panos de campo esterilizados.

A técnica cirúrgica consistiu no acesso da articulação fêmur-tibio-patelar por incisão dérmica lateral ao ligamento patelar na porção medial. Foi realizada divulsão de tecido subcutâneo com o uso de tesoura de Metzenbaum até exposição da cápsula articular onde esta era excisada com bisturi em estocada e a mesma era ampliada com o uso da mesma tesoura citada anteriormente até exposição da superfície articular.

Após a artrotomia a patela foi luxada lateralmente para permitir a visualização do sulco troclear, onde se realizou um defeito articular com duas incisões paralelas no interior da cartilagem troclear com uma lâmina de bisturi, as mesmas delinearam os limites medial

e lateral do novo sulco troclear criado. Após, se removeu a cartilagem entre as incisões com um desgastador ósseo uniformemente até atingir profundidade de osso subcondral hemorrágico.

No local da lesão criada experimentalmente o material que preencheu o defeito foi diferenciado conforme os grupos. No grupo 1 – (Células) era adicionado a fração total de células mononucleares autógenas adicionadas de *scaffold* que neste estudo era composto por esponja hemostática de colágeno (Gelfoam®) fixada por pontos isolados simples com fio absorvível sintético 6-0 (Poliglactina 910) nas extremidades que eram passados por perfurações prévias no osso e cartilagem com agulhas hipodérmicas 25x7 G, no grupo 2 – (Esponja) se implantou apenas o mesmo *scaffold*, fixado da mesma maneira acrescido de solução fisiológica e no grupo 3 – (Controle) não se colocou nenhum material para preenchimento do defeito criado apenas fixação com material semelhante para fins de padronização.

Após o término do tratamento da lesão criada se realizou ráfia da cápsula articular com fio inabsorvível sintético (monofilamentoso de náilon) 3-0 em padrão interrompido aposicionante (pontos em “Wolff”). O tecido subcutâneo era fechado em padrão contínuo simples com fio absorvível sintético (Poliglactina 910) 3-0 e a derme foi ocluída com fio monofilamentoso de náilon 4-0 em padrão isolado simples.

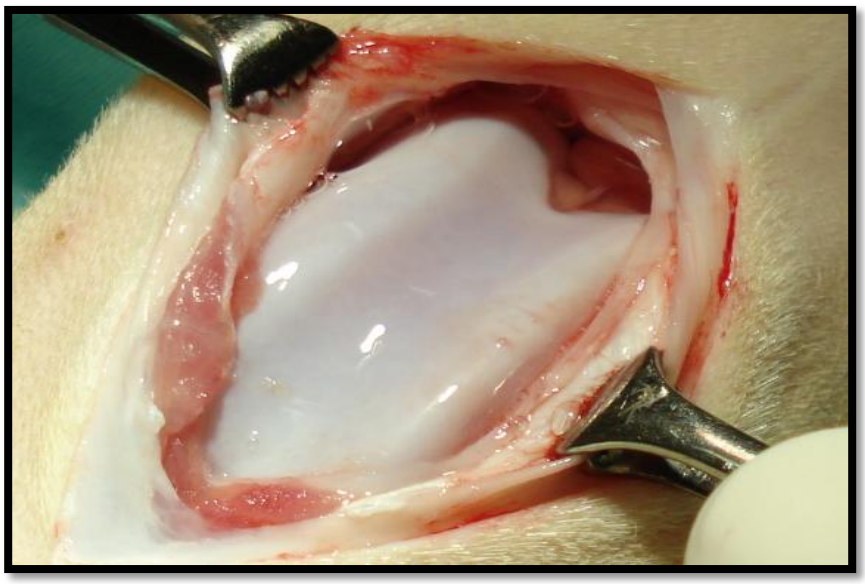

Figura 5 – Exposição da superfície articular após incisão da cápsula articular com aspecto normal previamente ao procedimento trocleoplastia.

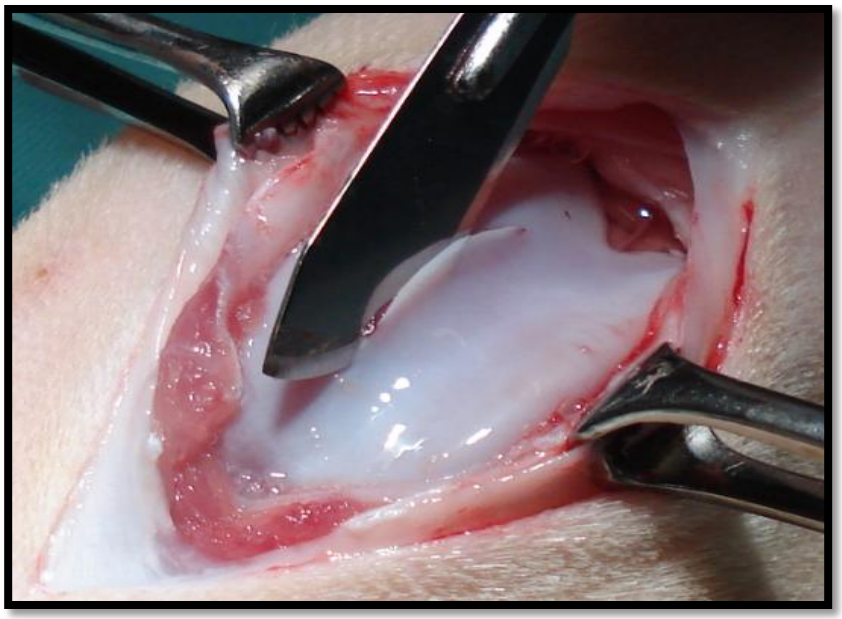

Figura 6 – Uso de bisturi para delimitação do defeito criado durante a trocleoplastia

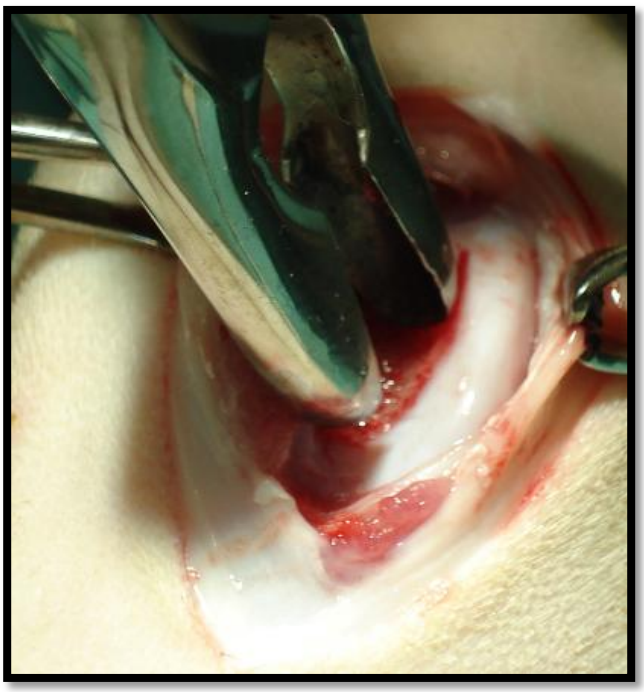

Figura 7 – Uso de goiva para aprofundamento da trocleoplastia até a região do osso subcondral, diminuição de irregularidades e uniformizar a região para facilitar o deslocamento da patela.

Figura 8 – Aspecto do *scaffold* de colágeno posicionado em seu leito receptor fixado com pontos nas extremidades de fio vicryl 6-0.

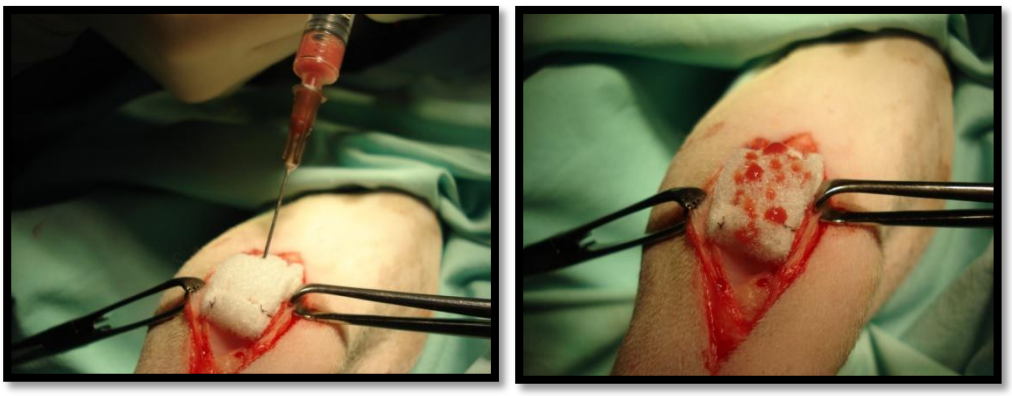

Figura 9 – Momento da infiltração do botão celular com auxilio de seringa na esponja de colágeno previamente fixada com fio absorvível sintético 6-0.

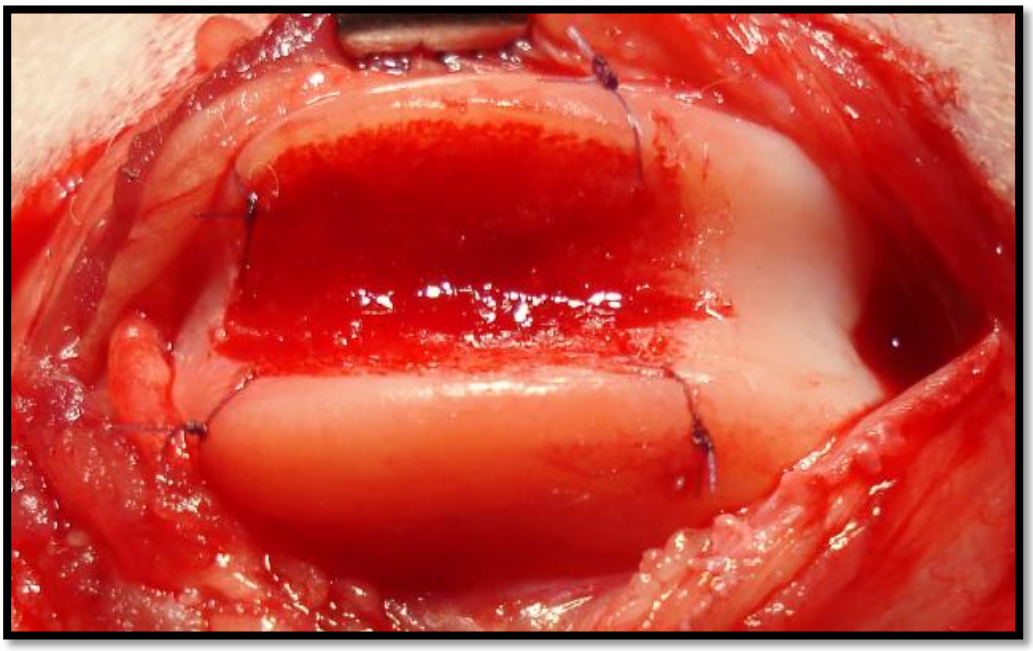

Figura 10 – Aspecto final da trocleoplastia dos animais considerados grupo controle.

6.9- Cuidados pós-operatórios

No pós-operatório imediato os animais foram monitorados até a recuperação completa da anestesia e eram colocados novamente nos boxes individuais. Foi administrado meloxican como antiinflamatório, via intramuscular (IM), na dose de 0,2mg kg^{-1}, uma vez ao dia, durante sete dias e cloridrato de tramadol na dose de 2 $mg.kg^{-1}$ TID IM nos três dias posteriores ao procedimento.

Não era realizada restrição de movimentos nem imobilização do membro. Os animais eram soltos no pátio duas vezes ao dia para realizarem caminhadas, e o mesmo retornava a suas atividades restritas ao box durante todo o período de observação. Após sete dias da intervenção cirúrgica os pontos dérmicos eram removidos.

6.10- Avaliação clínica

Diariamente os animais receberam avaliações clínicas quanto aos parâmetros fisiológicos (temperatura retal, freqüência respiratória, freqüência cardíaca, defecação, micção e alimentação) e eram feitas filmagens semanais para estudo cego com profissionais Médicos Veterinários especialistas em ortopedia a fim de se obter avaliações quanto ao grau de claudicação do membro operado, tanto em repouso quanto em movimento e para isto se utilizou escores pré-estabelecidos e publicados por autores (Quadro 1). Foram avaliados todos animais em três períodos: aos cinco, dez e quinze dias após o procedimento cirúrgico.

Quadro 1 – Características da deambulação, em graus correspondentes, para avaliação clínica pós-operatória de cães submetidos a trocleoplastia experimental.

GRAU	DESCRIÇÃO
I	não usa nem apóia os membros
II	uso e apoio infreqüentes dos membros durante estação e ao caminhar deitando-se com freqüência. Não sustenta o peso no (s) membros(s) afetados(s) elevando-os ao correr (carrinho anterior)
III	uso claudicante do(s) membros(s) na estação e ao caminhar. sustentação parcial do peso, elevando o(s) membro(s) ao correr
IV	caminha sem claudicar e posiciona-se normal em estação. claudica ao correr sem elevar o(s) membro(s)
V	uso funcional do membro

Tudury; Raiser (2000)

6.11- Avaliação radiográfica

Exames radiográficos eram realizados anteriormente à intervenção cirúrgica e a cada 15 dias até o final do período de acompanhamento dos animais. Foram obtidas projeções laterais e crânio-caudal de cada articulação dos animais operados e do membro colateral que não sofreu intervenção cirúrgica. A posição conhecida como *skyline* também foi utilizada nas avaliações radiográficas sendo necessária sedação dos animais com acepromazina na dose de 0,05mg kg^{-1} e propofol na dose de 5 mg kg^{-1} por via intravenosa.

Foram atribuídas porcentagens de acordo com o aumento da densidade óssea no local do defeito através de estudo cego com profissionais especialistas em radiologia que foi confirmado posteriormente através de contraste e quantificação do mesmo com auxílio de programa de computador.

6.12- Avaliação macroscópica

Ao final do período de acompanhamento dos grupos e através de acesso cirúrgico foi feita a exposição da superfície articular e nela se procedeu a avaliação, sendo observado a presença ou ausência do *scaffold* utilizado no experimento e sua fixação, as superfícies articulares e alterações na cápsula articular. Quatro parâmetros eram avaliados: aspecto da reparação na região da trocleoplastia; continuidade, representada por nivelamento e integração com a cartilagem adjacente; brilho na região da trocleoplastia, que foram qualificados em escores presentes (+) ou ausente (-); e superfície da região, que foi classificada em regular ou irregular.

6.13- Avaliação histológica

Os exames histológicos foram coletados por artrotomia conforme distribuição dos animais nos grupos e sub-grupos com seus diferentes períodos de pós-operatório. A amostra foi retirada da área de transição entre o tecido sadio e o local da cicatrização.

Os fragmentos eram acondicionados em solução tamponada de Formaldeído a 10 %, no qual permaneceram até o processamento histológico. Os fragmentos foram descalcificados em ácido nítrico 5%; processados pelo Auto-Técnico; passando por seis aplicações de alcoóis, três de xilol e três banhos de parafina, com duração de uma hora cada passagem. O material foi colocado no inclusor onde passou por outro banho de parafina e depois foi incluído em parafina. A microtomia consistiu de vários cortes seriados de quatro micrometros de espessura. As lâminas foram colocadas em estufa à 60 ºC, sendo depois

corados pelos métodos de hematoxilina-eosina (HE) e examinados por meio de microscopia óptica.

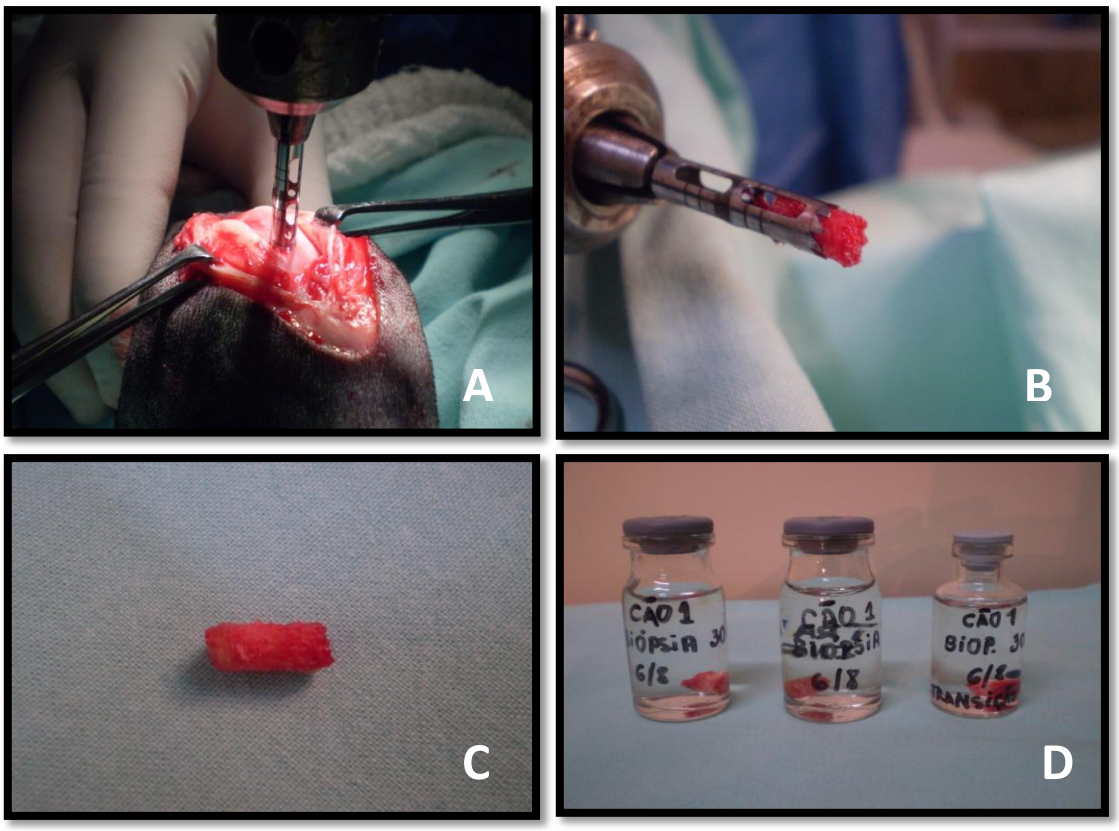

Figura 11 – Coleta de biópsia com auxilio de trefina. A) Artrotomia e posicionamento da tréfina em superfície articular. B) Material coletado no interior da tréfina. C) Cilindro ósseo-cartilaginoso coletado. D) Acondicionamento do material em frascos identificados com formol a 10%.

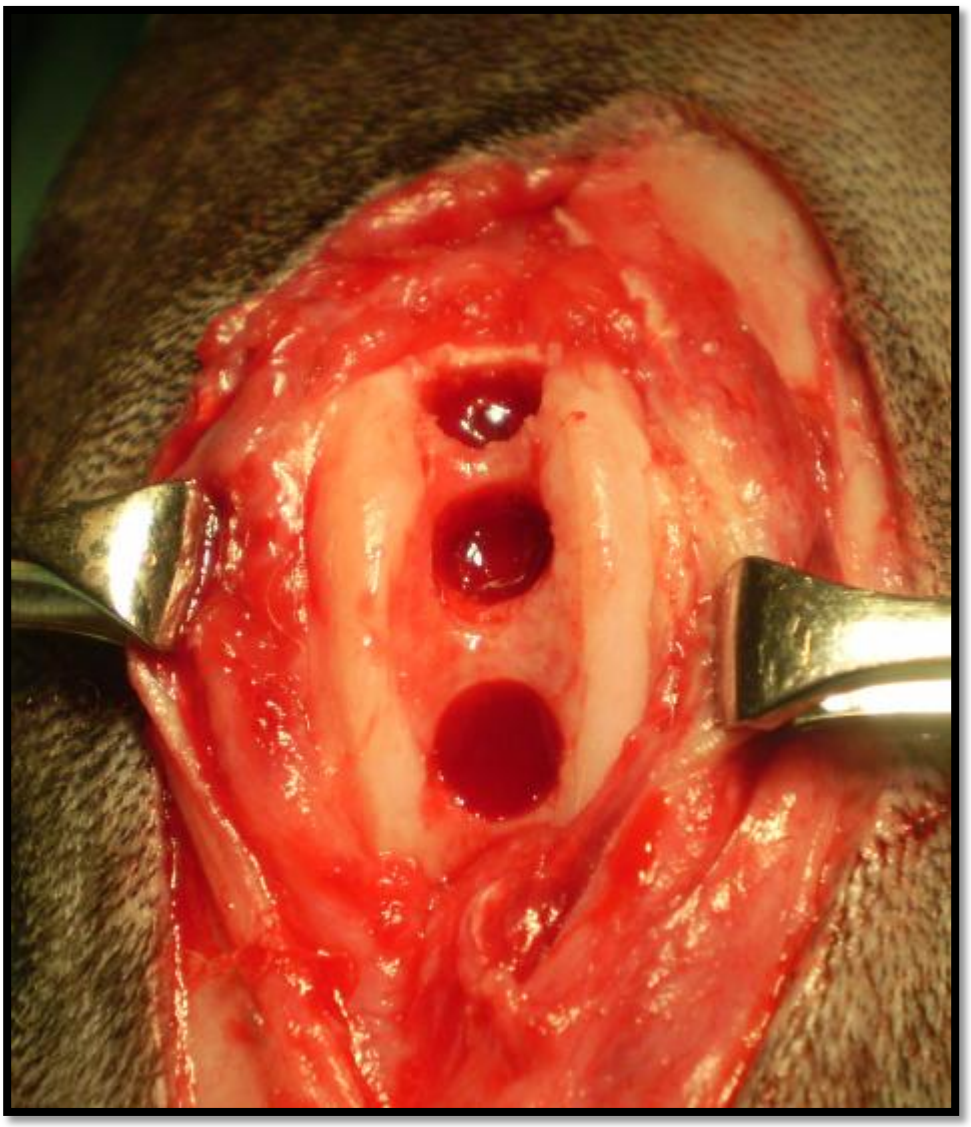

Figura 12 – Aspecto final da superfície articular após biópsia com uso de tréfina.

6.14- Análise líquido sinovial

O líquido sinovial foi colhido previamente à intervenção cirúrgica (pré-operatório), aos sete dias de pós operatório e aos 30, 60 e 90 dias de pós-operatório conforme a divisão dos grupos. Após tricotomia e anti-sepsia da articulação envolvida, a artrocentese era

efetuada por punção lateral ao ligamento patelar entre a patela e a tuberosidade da tíbia, com agulha hipodérmica número 30x7 acoplada à seringa. A amostra foi colocada em um frasco de vidro com EDTA e em outro sem anticoagulante; quando o volume era inferior a 1mL, foi colocado somente no frasco contendo EDTA. Foram efetuados exames físico, químico e contagem global e diferencial de células. A densidade era medida com auxílio de refratômetro, o pH e as proteínas foram dosadas por fitas reagentes e a contagem celular era realizada colocando-se o líquido na câmara de Neubauer. O teste de coágulo de mucina procedeu-se com a adição de 1mL do líquido sinovial em solução contendo 0,1mL de ácido acético glacial 7N e 4ml de água destilada, esperando-se uma hora para avaliação do coágulo formado. O fibrinogênio foi dosado pelo método de Jain (1993).

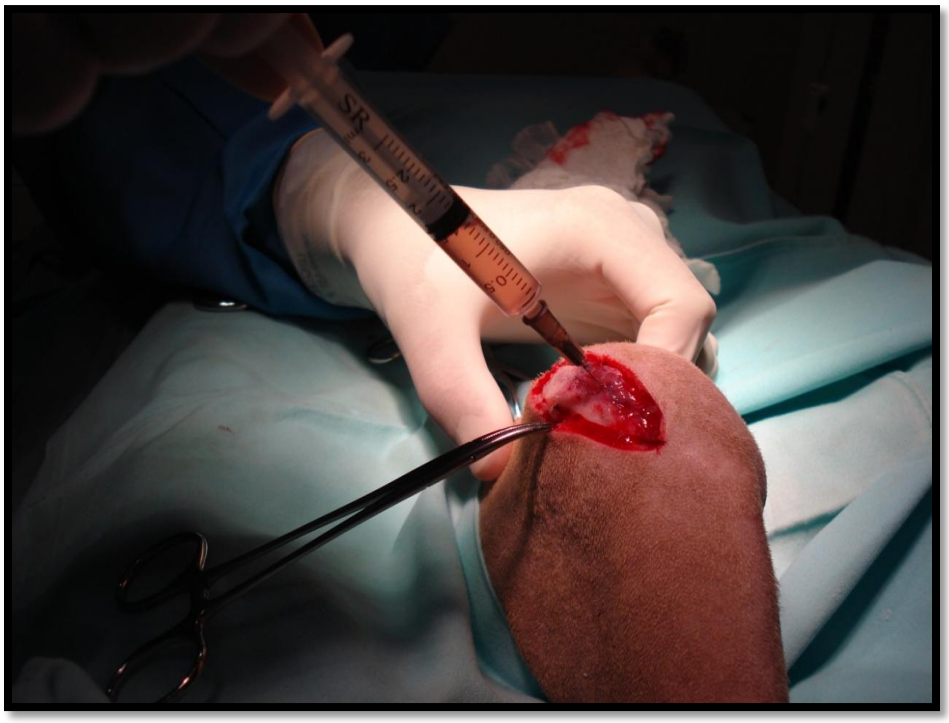

Figura 13 – Punção com seringa estéril de 3 mL e agulha 25X7 G em região lateral ao ligamento patelar para coleta de líquido sinovial.

6.15- Teste de fluorescência

Material foi coletado por artrotomia no sétimo dia de pós-operatório da região de transição entre o tecido sadio e o defeito criado, era coletado também material do *scaffold* quando utilizado e da cápsula articular ambos na tentativa de fluorescer através do processamento e visualização em microscópico fluorescente as células mononucleares utilizadas e previamente marcadas com nanocristais Q-tracker. Fragmentos do material coletado eram colocados em lâminas, as quais eram submetidas a procedimento de lavagem com PBS e água destilada. Depois foi realizada a secagem e a montagem foi procedida com uma gota de PBS e glicerol na proporção 1:1, com a colocação posterior de lamínula sobre a impressão. As avaliações foram conduzidas no Laboratório de Virologia do Departamento de Medicina Veterinária Preventiva da UFSM. Nesta etapa um único avaliador valendo-se de um microscópio de epifluorescência no aumento de 40 vezes verificou a presença de células marcadas.

6.16- Goniometria do joelho

Para a avaliação goniométrica nos cães foi utilizado um goniômetro universal (35 cm) de material plástico (Carci® - Indústria e Comércio de Aparelhos Cirúrgicos e Ortopédicos Ltda., São Paulo – Brasil), com sistema de transferidor de zero a 180°, em escala com intervalo de dois graus de graduação. O mesmo examinador foi utilizado para medida de todos os animais a fim de eliminar possíveis interferências quanto a esta variável.

Os animais foram submetidos a avaliação em posição de estação sem sedação sendo contido manualmente por estagiários envolvidos no experimento. Foram realizadas medições de extensão e flexão máximas no período pré-operatório que serviu de controle e semanalmente até ao final do período de acompanhamento de cada animal.

A goniometria foi realizada com os braços do goniômetro transparente de plástico alinhados em pontos anatômicos previamente identificados por palpação manual. Ângulos

entre a face lateral de tíbia e o eixo longitudinal do fêmur, com uma linha traçada do epicôndilo lateral até o trocânter maior do fêmur foram utilizados para avaliar o joelho dos animais.

6.17- Perimetria da articulação

Para a avaliação da perimetria o animal se encontrava em posição de estação sem sedação sendo contido manualmente por estagiários envolvidos no experimento. Para a mesma se utilizou fita métrica plástica, tendo como ponto referencial o pólo superior da patela.

Avaliações semanais foram realizadas em todos animais até o vigésimo primeiro dia de pós-operatório.

Figura 14 - Mensuração do perímetro articular com fita métrica na região do pólo superior da patela (seta), executada aos dias 0, 7, 14 e 21 de período pós-operatório. Notar incisão cirúrgica.

6.18– Perimetria da coxa

Para a avaliação da perimetria o animal permanecia em posição de estação sem sedação sendo contido manualmente por estagiários envolvidos no experimento. Para a mesma se utilizou fita métrica plástica, tendo como ponto referencial o ponto medial do fêmur.

Avaliações semanais foram realizadas em todos animais nos dias zero até o vigésimo oitavo de pós operatório.

Figura 15 - Mensuração do perímetro da coxa com fita métrica na região inguinocrural, executada aos dias 0, 7, 14, 21 e 28 do período pós-operatório. (Setas na parte distal e proximal do fêmur).

7- RESULTADOS E DISCUSSÃO

Os cães foram uma ótima espécie para experimentação em tecido cartilaginoso. CALANDRUCCIO e GILMER (1962), CAMPBELL et al. (1963), RODRIGO et al. (1978) e HANGODY et al. (1997) também usaram o cão para estudos experimentais no mesmo tecido e tiveram a mesma opinião.

A utilização do cão como modelo experimental também levou em consideração que a anatomia da articulação femorotibial deste animal é semelhante a do homem (CHANAMÉ, 2000), sendo assim resultados obtidos podem ser considerados na terapia médica, alem de ser um animal resistente, possuir a facilidade de obtenção no biotério da Universidade Federal de Santa Maria, a existência de condições ambientais e confortáveis no canil e a presença de pessoal qualificado no manejo dos animais de experimentação foram fatores que também contribuíram para essa escolha. Mitchell e Shepard (1976) e Sellers et al. (1997) discordam citando variação no processo de reparação cartilaginosa de espécie para espécie.

Semelhante ao relatado por Chanamé (2000) a escolha da articulação femorotibial patelar como local do experimento deveu-se ao fato de ser uma articulação que suporta carga e onde ocorrem a maioria das lesões condrais em animais e humanos, alem da simplicidade da abordagem cirúrgica. A trocleoplastia utilizada como modelo de lesão cartilaginosa neste trabalho é uma das principais técnicas de correção cirúrgica para a luxação de patela em cães (Hulsen, 1981; Farias, 1995; Iamaguti et al., 1995; Fossum, 2002; Gareth & Sorrel, 2006).

Como complicação da técnica se tem a progressão da osteoartrite posterior ao procedimento, sugerindo que a biomecânica da articulação mantenha-se alterada, mesmo após a cirurgia (Roy et al., 1992; Schöttle et al., 2005; Gareth & Sorrel, 2006). Um elemento estratégico para o sucesso na reparação de defeitos em superfície articular constitui na introdução de enxertos, biomateriais ou outros fatores com potencial condrogênico (Mow, 1991; Messner & Gillquist, 1993).

Alguns estudos vêm sendo desenvolvidos para verificar se no tecido cartilaginoso articular, a colocação de materiais que guiassem a reparação favoreceria a migração de células com potencial condrogênico, assim como ocorre no tecido ósseo (Hunziker et al., 2001; Svensson et al., 2005). Na rotina clínica cirúrgica de pequenos animais, a trocleoplastia é técnica considerável e aplicada com alta frequencia, seja de maneira isolada ou associada, na correção cirúrgica de luxação de patela (IAMAGUTI, 2007). Neste trabalho como eram cães saudáveis foi realizada somente a técnica da trocleoplastia de forma experimental.

Não foram observadas complicações durante os períodos pré e trans-anestésicos, com recuperação tranqüila dos animais no pós-anestésico que teve seu protocolo baseado nos estudos de Olsson (2009), e foi semelhante em ambos os grupos estudados. Da mesma forma, a técnica cirúrgica realizada transcorreu isenta de complicações.

Neste estudo não se procedeu a liberação do retináculo lateral o que vai contra a afirmação de Andrade et al. (2008) que a mesma deve ser realizada em todos os casos.

Existem mais de 100 técnicas descritas para a correção da instabilidade femoropatelar (SCHULZ, 2007). O mesmo autor cita que os critérios de indicação cirúrgica nem sempre são uniformes. Existem três opções de tratamento cirúrgico: realinhamento do tendão, liberação do retináculo lateral e plicatura ou avanço da expansão medial; somente dois desses procedimentos seriam necessários nos casos com discreta instabilidade e todos os três procedimentos deveriam ser realizados nos casos mais graves. SCHÖTTLE et al. (2005) sempre indicavam os três procedimentos para obter melhores resultados e reduzir a necessidade de mais operações. O realinhamento proximal deveria sempre ser feito. O realinhamento distal levaria em consideração o ângulo “Q” e a altura da patela. Todos esses autores sempre enfatizam a necessidade de se fazer o tratamento conservador prévio. Existiriam inicialmente duas anomalias: a displasia do fundo da tróclea e a displasia do quadríceps. A soma dessas duas anomalias levaria às formas de instabilidade mais importantes e sua correção se faria de acordo com as alterações encontradas no exame clínico e confirmadas nos exames radiológico e tomográfico. Sobre um plano prático, a instabilidade femoropatelar é uma afecção multifatorial que necessita de um tratamento eclético.

A escolha da medula óssea como fonte para obtenção da fração de células mononucleares empregadas neste trabalho baseou-se em sua ampla disponibilidade e facilidade de obtenção (ZAGO e COVAS, 2006).

A coleta de medula óssea foi considerada um procedimento simples como fora relatado por Lucarelli et al. (2004), o que pode ser constatado durante a realização da mesma nos cães deste experimento, pois o tempo de coleta não passou dos trinta minutos, apesar de se escolher 4 sítios de coletas. Foi constatado que a mesma, realizada em dias frios, teve grau de dificuldade aumentado, isso provavelmente se deve ao fato de que o frio torna o sangue mais viscoso. Algumas amostras de medula coagularam, mesmo com a utilização de heparina, segundos após a colheita em dias extremamente frios como fora relatado por Oliveira (2008). Outra possibilidade foi sugerida por Alves (2009) o qual correlaciona este fato à grande quantidade de substâncias tromboplásticas presentes na medula óssea.

A quantidade de medula óssea colhida de 5mL kg^{-1} por animal foi estabelecida com base na pesquisa de Salbego (2010) em que citou que esta foi suficiente para fornecer a concentração celular adequada para emprego na terapia celular e ressalta as vantagens de diminuir o trauma e a espoliação do paciente, a colheita de volume reduzido de medula óssea, a vantagem de reduzir o tempo necessário para o processamento das células para isolamento da fração mononuclear e não necessitar de autotransfusão pré ou trans-operatória, fato este preconizado por Tognoli et al. (2009) e Olsson (2009), que foi considerada prática dispendiosa e desnecessária em doadores de pequenos volumes de medula óssea segundo Salbego (2010). Discordando do volume Pizzo e Poplack (2005) em humanos e Olsson (2009) em cães preconizam que 10mL kg^{-1} é a quantidade de medula ideal a ser colhida para que um número adequado de CTM seja alcançado.

Os locais de coleta escolhidos das regiões epifisiárias bilaterais do fêmur e úmero estão de acordo com Raskin (1998) e Müller et al. (2009), que são diferentes dos utilizados na espécie humana onde se prefere a crista ilíaca posterior ou menos frequente a anterior (RIUL e AGUILLAR, 1997), e se mostraram de fácil acesso e não apresentaram nenhuma dificuldade de se obter o volume total de medula desejado. O osso esterno também se constitui área doadora principalmente na espécie eqüina (ALVES et al., 2009).

Diferentemente de Alves (2009) e Olsson (2009) que realizaram toda coleta de medula em apenas um local, optou-se por mais locais de punção baseados no trabalho de Sutter (2007) que afirmou que as células progenitoras concentravam-se nos primeiros mililitros de sangue medular, citando como desvantagem a obtenção de grandes volumes de um único sitio doador.

Antes da aspiração da medula óssea as seringas foram lavadas com solução salina a 0,9%, adicionada com Liquemine® (heparina 10000 UI), essa combinação impediu a coagulação e evitou a formação de bolhas permanentes dentro da bolsa de armazenamento desenvolvida no momento da colheita. Se utilizarmos coagulantes com menor concentração, ocorre coagulação da MO em tempos muito curtos impedindo o uso terapêutico (BACIPALUGO et al., 1992).

Apesar da agulha para coleta de medula óssea apresentar diâmetro elevado o que facilitou e acelerou a coleta da medula, não se obteve complicações referentes ao mesmo. Sabe-se que através dos métodos de estabilização de fraturas, que o canal medular pode ser preenchido em 60 a 70% com pinos de Steinmann, sem que isso acarretasse prejuízo vascular ao córtex ósseo, corroborando assim com o diâmetro escolhido da agulha de coleta (EL-WARRAK e SCHOSSLER, 1998). Complicações como fraturas de ossos longos ou lesão de tecidos moles por penetração acidental não foram encontradas neste trabalho, assim como o potencial risco de contaminação do canal medular e osteomielite citados por JUNIOR et al. (2008).

Para este trabalho foi escolhido o *Kit bone marrow collection*, que é um produto hospitalar utilizado para colheita de medula óssea e acondicionamento sangüíneo em tratamento de leucemia em humanos. O equipamento de colheita de MO que foi utilizado é provido de um recipiente que armazena a medula e possui um filtro de 850 microns acoplada a bolsa e dois outros filtros externos, de 500 e 200 microns respectivamente que tem a finalidade de reter espículas ósseas (DENNEHEY et al., 2008). Admitindo-se que um numero mínimo de $2,5x10^6$ células hematopoiéticas kg^{-1} do paciente ou $2,0\text{-}4,0x10^8$ células totais nucleadas ou ainda $2x10^6$ células mononucleares (GUARITA-SOUZA et al., 2005) é necessária para obter uma recuperação eficaz e sustentada da hematopoese, esses valores

são obtidos quando colhidos entre 10-15 ml/kg^{-1} da MO do doador (MASSUMOTO e MIZUKAMI, 2000).

Neste experimento os Kits foram reutilizados e sofreram esterilização em autoclave, a 120° Celsius por período de 10 minutos como foi aconselhado por Olsson (2009) que comprovou a ausência de contaminação por testes microbiológicos.

O processamento da medula óssea foi realizado de acordo com técnica descrita por Olsson (2009), modificada de Boyum (BOYUM, 1968), diferindo apenas no volume final do botão celular, o qual foi padronizado em 500µl a fim de facilitar sua colocação no *scaffold* proposto.

Conforme Aquino et al. (2002), o mielograma é um exame direto das células da medula óssea, e permite averiguar a hematopoese, as alterações no aspecto celular e a presença de células neoplásicas, assim como o grau de atividade das células medulares (DIELBOLD et al., 2000), sendo geralmente solicitado conforme forem encontradas alterações no hemograma (GOSSET, 2000). Embora os animais selecionados para este estudo não tenham apresentado alterações hematológicas que sugerissem a realização de um mielograma, todos eles foram submetidos ao exame, para descartar quaisquer alterações que pudessem interferir com os resultados, como a mielofibrose e mieloesclerose (DIELBOLD et al., 2000). Por este motivo, adotou-se, na atual pesquisa, a realização deste exame, em que uma pequena alíquota de medula óssea, representada pelos primeiros mililitros obtidos durante o procedimento de colheita, que era submetida ao mielograma, não tendo sido verificada, em nenhum dos animais, alterações que os desqualificassem ou comprometessem o desenvolvimento da pesquisa.

O volume da fração mononuclear como visto na Tabela 1, após o isolamento variou de 2,2 a 5,6 mL. Por meio do teste de viabilidade celular por exclusão do corante azul de Tripan (0,2%), observou-se uma média de 96,42 % de células viáveis.

Tabela 1 – Valores individuais e medias das porcentagens da viabilidade celular de amostras obtidas por punção de medula óssea e submetidas ao teste por exclusão do corante azul de tripan (0,2%) em 12 caninos pertencentes ao grupo contendo *scaffold* e fração total de células mononucleares

Canino	Células Mononucleares Totais ($x10^8$/mL)	Viabilidade (%)
3	4,5	96
7	3,0	91
10	3,8	98
11	5,4	96
14	4,3	96
16	2,9	99
17	4,9	100
19	2,3	91
20	5,6	96
21	3,8	98
22	2,2	99
23	2,5	97

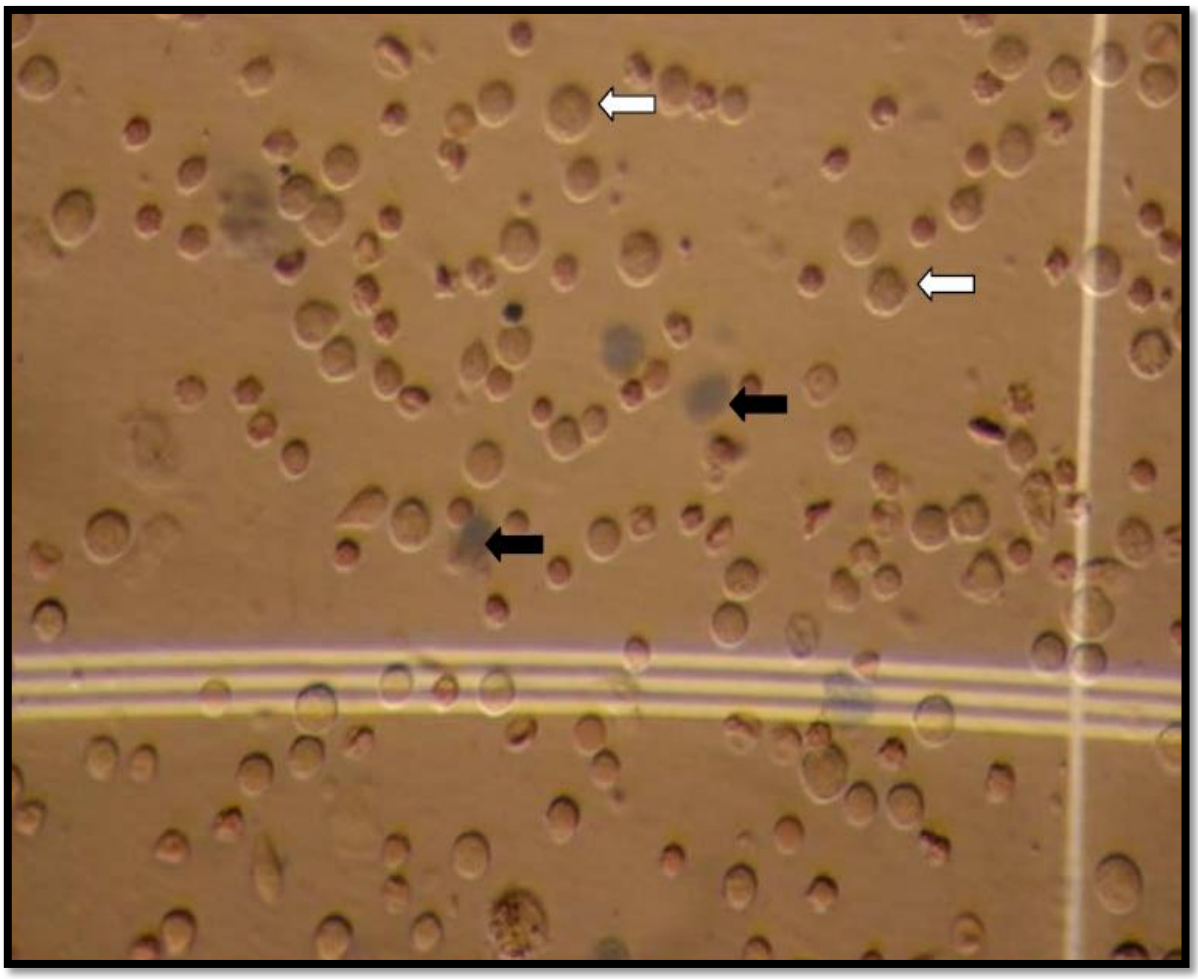

Figura 16 – Lâmina de Neubauer com a leitura da viabilidade celular da MO com corante azul de Trypan, observada em microscopia de luz. Células claras – viáveis (seta branca). Células escuras – inviáveis (seta preta). (Ampliação da objetiva 40X).

Kadiyala et al. (1997) afirmam que muitos trabalhos confirmam a superioridade da terapia com CTM expandidas em cultura em relação à utilização de aspirados de medula óssea. Essa afirmação não se refere à utilização de medula óssea processada, como foi procedido no atual experimento, uma vez que o número de células presente no botão celular é que vai determinar o sucesso da terapia. A vantagem em se utilizar células não expandidas, segundo Lucarelli et al. (2004) é que este tipo de procedimento além de ter um menor custo, é mais facilmente realizável, requer menor tempo de espera, menos instrumentação, não requer imunossupressão, uma vez que o doador é o receptor e sofre mínima invasão.

A colheita da medula óssea nos animais dos grupos controle e esponja, seguiu os mesmos moldes daquela realizada nos animais dos grupos tratados com a FTCM, e teve por objetivo, padronizar o trauma e o grau de espoliação à que os animais eram submetidos nesta pesquisa. O excedente de medula óssea destes animais, uma vez concluído o procedimento de colheita, era desprezado em lixo apropriado (SALBEGO, 2010).

Neste trabalho, semelhante ao relatado por Iamaguti et al. (2008), a abordagem parapatelar utilizada para acesso a articulação do joelho foi de 4 a 6 centímetros de comprimento em todos os cães do experimento e a mesma foi suficiente para expor adequadamente a tróclea femoral, realizar o aprofundamento do sulco e instalar enxertia com esponja de colágeno de maneira adaptada. Segundo PIERMATTEI e JOHNSON (2004), o acesso medial é preferível, quando possível, por permitir adequada exposição articular e possuir menor trauma a estruturas articulares. Concordando com Chamané (2000) ainda se verificou o pouco sangramento e a fácil reconstituição do acesso.

A técnica cirurgia foi de fácil execução e não se obteve nenhuma complicação, apenas exigindo treinamento e instrumentais apropriados e delicados para evitar ruptura do *scaffold,* fato este que ocorreu em três animais o que obrigou a colocação de um novo bloco de Gelfoam® no local de enxertia aumentando o tempo operatório.

O carreador escolhido foi a esponja de colágeno (Gelfoam®) que apesar de não possuir todas as características de um *scaffold* ideal (POTIER e PETITE, 2005; ROHANIZADEH et al., 2008), mostrou-se maleável, biocompatível, poroso, radiotransparente, não fluorescente, reabsorvível e se acomoda com facilidade nos defeitos criados. Por ser uma esponja, este carreador pode-se embeber com o botão celular, mantendo-o no local desejado por mais tempo, uma vez que o tempo de absorção deste material é em torno de 14 dias. Pode-se então considerar que este carreador se mostrou apropriado para o objetivo esperado neste trabalho. Alguns outros *scaffold*s são citados para crescimento de tecido cartilaginoso como o ácido poli-láctico-glicólico (UEMATSU et al., 2005), aglomerado de partículas de quitosana (MALAFAYA et al., 2005) e o polímero de alginato (GHIDONI et al., 2008), entre outros.

A esponja de colágeno foi posicionada perpendicularmente à superfície cartilaginosa e mesmo não ocorrendo um perfeito assentamento do enxerto no leito receptor e adequado nivelamento por causa da elasticidade do material utilizado como *scaffold* não representasse uma incongruência e assim não se observou nenhuma luxação de patela no pós-operatório assim como o ocorrido nos trabalhos de Meyers e Herron (1984) e Van Dyc et al. (1988).

O fio de poliglactina 910 (Vicryl®) foi escolhido como método de fixação para o enxerto, tendo sido utilizado de forma semelhante ao trabalho de Iamaguti (2008) que não obteve complicações do mesmo no ambiente intra-articular. Na artrotomia realizada no sétimo dia pós-operatório todos os pontos estavam presentes, embora alguns nós (25% do total) se encontrassem desfeitos e, diferentemente do relatado pelo mesmo autor, não foram observados resquícios deste fio nos períodos de biópsias (30, 60 e 90 dias). Fato este provavelmente devido a absorção do fio ocorrer por hidrólise no máximo em 70 dias e que em ambiente intra-articular este processo tenha sido acelerado.

A avaliação dos resultados cirúrgicos foi baseada na melhora clínica, na qualidade da locomoção e aspecto radiográfico (ROUSH, 1993).

A avaliação de novos procedimentos ortopédicos ou estudos em longo prazo através da análise clínica por graus de claudicação, mensuração do perímetro da coxa, exame radiográfico, é amplamente disseminada e utilizada em vários trabalhos recentes. Evers et al. (1997), Matera et al. (2003), Pooya et al. (2003), Bergh et al. (2004), Jerram et al. (2005), Sturion et al. (2006), Buquera et al. (2007), Selmi et al. (2007) e Runge et al. (2008) são exemplos destes trabalhos.

Quanto à claudicação todos os 36 animais apresentavam grau V, ou seja, perfeita utilização do membro ao término do seu período de acompanhamento. O grupo onde foi adicionada fração total de células mononucleares ao tratamento teve melhores escores de claudicação como vemos no gráfico 1, principalmente na primeira semana. Isto ocorreu provavelmente ao efeito observado nos estudos *in vitro* e *in vivo* demonstrando que as células tronco limitam a resposta inflamatória assim como promovem uma via anti-inflamatória. Quando as células tronco são introduzidas em um ambiente onde há uma

inflamação elas podem alterar o padrão de secreção de citocinas pelas células dendríticas e células T, resultando em uma alteração de um ambiente pro-inflamatório para um anti-inflamatório ou tolerante. As células-tronco não expressam antígenos MHC classe II ou moléculas co-estimulatórias além de suprimir a proliferação de células T. As células tronco suprimem as reações imunológicas mediadas por linfócitos além de induzir a inibição da proliferação das células T por um terceiro tipo celular ou fatores mitogênicos. As células-tronco são capazes de modular a aceitação de enxertos por parte do paciente após o transplante (JIANG et al., 2002).

Gráfico 1 – Escores médios dos animais submetidos a trocleoplastia experimental expostos por grupos submetidos ao exame de deambulação pela escala de Tudury e Raiser 2000.

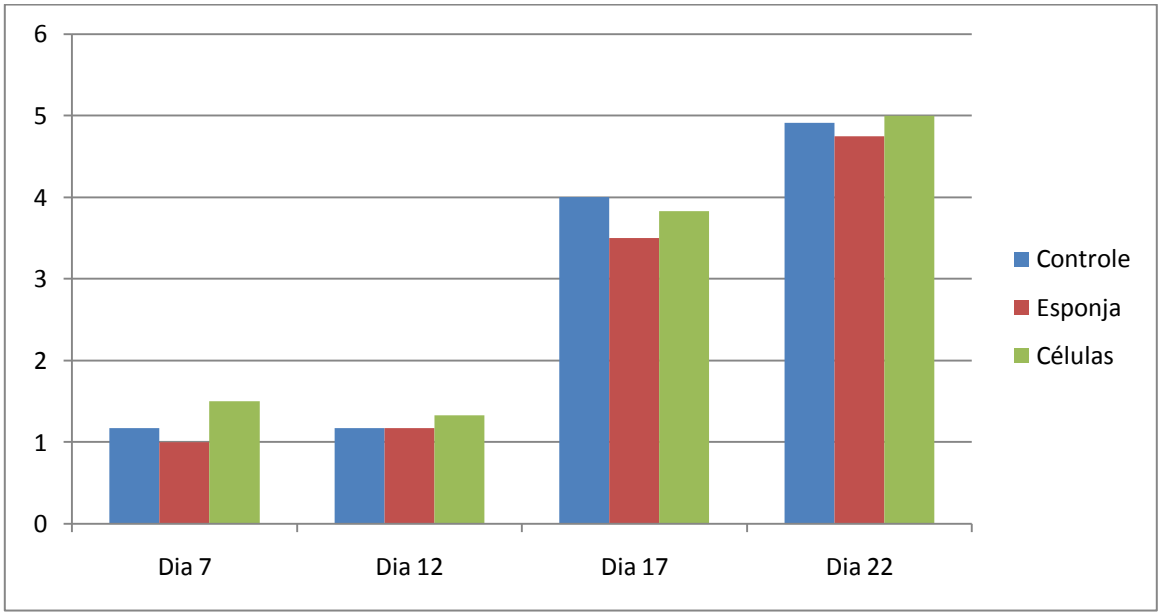

Nas avaliações os grupos apresentaram-se de maneira semelhante e observa-se progressiva melhora com o passar do período pós-operatório. As avaliações aos 7 e aos 12 dias são muito semelhantes, fato este devido à segunda artrotomia para coleta de material de fluorescência.

Tabela 2 – Escore médios de claudicação dos animais submetidos a trocleoplastia experimental pertencentes ao grupo controle.

Escore Claudicação	7 dias	12 dias	17 dias	22 dias
I	10	10	0	0
II	2	2	0	0
III	0	0	2	0
IV	0	0	8	1
V	0	0	2	11

Tabela 3 – Escore médios de claudicação dos animais submetidos a trocleoplastia experimental pertencentes ao grupo *scaffold*. (Grupo Esponja)

Escore Claudicação	7 dias	12 dias	17 dias	22 dias
I	12	10	0	0
II	0	2	0	0
III	0	0	6	1
IV	0	0	6	1
V	0	0	0	10

Tabela 4 – Escore médios de claudicação dos animais submetidos a trocleoplastia experimental pertencentes ao grupo *scaffold* adicionado de fração total de células mononucleares (Grupo Células).

Escore Claudicação	7 dias	12 dias	17 dias	22 dias
I	6	8	0	0
II	6	4	0	0
III	0	0	2	0
IV	0	0	10	1
V	0	0	0	11

Com relação ao aspecto da ferida operatória houve cicatrização satisfatória em quase todos os animais, sem sinais de infecção ou deiscência de sutura, e diferente do encontrado por Chanamé (2000) e semelhante ao relatado por Iamaguti (2007). Dois animais, um do grupo controle e outro do grupo contendo somente *scaffold* que necessitaram tratamento com cicatrização por segunda intenção e colocação de colar elisabetano.

A completa cicatrização da ferida cirúrgica foi notada no décimo quarto dia do pós-operatório em todos os animais do experimento. O resultado estético após a retirada dos pontos no sétimo dia e crescimento dos pêlos ao final do período de acompanhamento foi equivalente ao observado antes da cirurgia.

Vários são os protocolos descritos sobre mensuração do perímetro da coxa para avaliação de atrofia. Johnson et al. (1997) mensuraram o perímetro da coxa bilateralmente em três pontos eqüidistantes: proximal a patela, e em locais identificados como um terço de dois terços de distância da patela ao trocânter maior. Os autores compararam as medidas realizadas no mesmo animal em tempos diferentes no pré-cirúrgico e no pós-cirúrgico.

Buquera et al. (2007) e Selmi et al. (2007), em seus estudos sobre estabilização articular na articulação fêmoro-tibio-patelar, realizaram a mensuração do perímetro da coxa com o auxílio de fita maleável de escala métrica, graduada em centímetros, na altura da prega inguinal, no mesmo animal nos tempos pré e pós-operatórios. Marcellin-Little et al. (1999) avaliaram em longo prazo a adaptação do implante *Porous-Coated Anatomic* (PCA) na artroplastia total da articulação coxo-femoral e realizaram a perimetria no ponto médio entre o trocânter maior e a patela, no membro operado e não operado do mesmo animal, comparando as medidas para delimitar a atrofia.

A partir de quatro a seis dias de imobilização ou inutilização de um membro, ocorre a perda de proteínas musculares, porém a quantidade de mioglobina permanece inalterada (BOOTH, 1977). Após o sétimo dia, há perda de tecido conjuntivo e também de fibras musculares por área de secção do músculo, promovendo alterações como atrofia muscular e redução da atividade contrátil. Essas alterações ocorrem também durante longos períodos

de inatividade muscular (WILLIAMS et al., 1988). Ocorre ainda substituição de miofibras atróficas por células de gordura (McGAVIN, 1998).

O método utilizado para medir o perímetro da coxa foi de aferir a medida pré e pós-operatória na região central da diáfise do fêmur, com animal em estação com o membro apoiado a cada semana.

Alguns protocolos indicam a sedação ou anestesia para a realização da mensuração do perímetro da coxa, porém o estudo realizado por Jaegger et al. (2002) comprovaram que não há diferença entre a medida de atrofia em pacientes anestesiados ou sem anestesia. Portanto, o relaxamento muscular não influencia nos resultados do exame clínico fato este que foi comprovado em estudos preliminares do presente trabalho.

Relativamente ao perímetro da coxa, todos os cães por serem animais hígidos não apresentavam nenhum grau de atrofia com relação ao membro contralateral. Ao considerar que a medida obtida no período pré-operatório fosse 100%, as realizadas nos períodos subseqüentes obtiveram os seguintes resultados:

Gráfico 2 – Médias da mensuração dos perímetros da coxas dos animais submetidos a trocleoplastia experimental expostos por grupos.

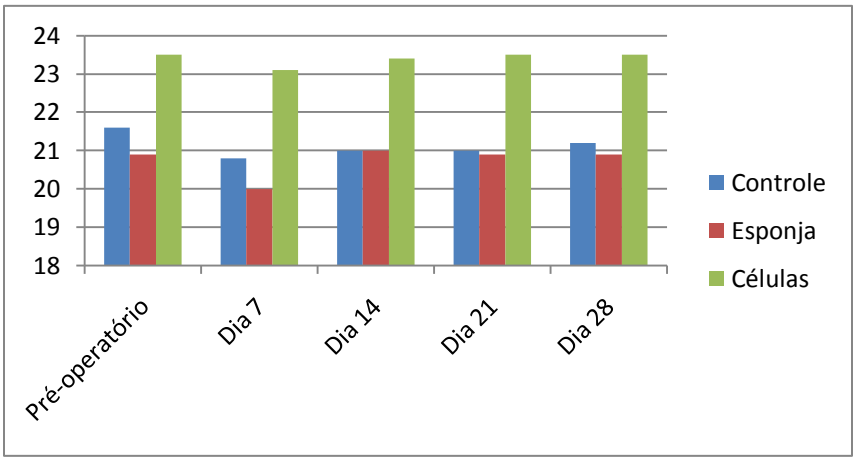

O gráfico 2 acima relata a diminuição da perimetria das estruturas da coxa durante o tratamento. Na primeira avaliação o grupo controle apresentava uma media de perimetria de 21,6 cm, na avaliação posterior ocorreu uma diminuição de 0,8 cm finalizando o

acompanhamento com um aumento mínimo 0,4 cm. O grupo contendo esponja de colágeno tinha 20,9 cm de perimetria pré-operatória terminando sem nenhuma diferença. O grupo contendo células teve comportamento semelhante com valores médios de 23,5 e sem nenhuma diferença aos 28 dias.

De acordo com Innes e Barr (1998) e Selmi et al. (2007), a musculatura da coxa é o melhor indicador do sucesso, a longo prazo, das técnicas que visam restabelecer a estabilidade articular. De acordo com os resultados deste estudo, permite-se acreditar que a medida do valor absoluto do perímetro da coxa ou, preferencialmente, do volume muscular, fornecem dados objetivos que permitem uma avaliação mais exata da recuperação do membro operado e constitui-se em parâmetro mais fidedigno para comparação de técnicas de estabilização do joelho. A medida do perímetro da coxa com fita métrica, conforme utilizada por Buquera et al. (2002) e Selmi (2002), demonstrou ser um método sujeito a variações, podendo levar a resultados imprecisos. Neste método, a despeito da padronização do local de mensuração, verificou-se que na colocação da fita métrica o examinador pode aplicar diferentes pressões sobre a mesma, obtendo resultados variáveis. É necessário o desenvolvimento de métodos mais precisos para aferir a massa muscular da coxa.

Todos grupos apresentaram comportamento semelhante, sendo observado uma diminuição na perimetria principalmente nas primeiras semanas, provavelmente pelo desuso do membro o que gerou atrofia que correlacionando com os escores de claudicação e com posterior trabalho e uso do mesmo as medidas finais ficaram muito próximas das iniciais.

Neste estudo, diferentemente ao relatado por Buquera et al. (2002) que ao analisar a atrofia dos músculos da coxa, observaram-se resultados irregulares, por meio dos quais não foi possível estabelecer qualquer padrão de resposta deste fator ao tratamento cirúrgico, independentemente, do período de avaliação em seu trabalho, justificados devido ao comportamento ser decorrente das variações proporcionadas pelo método empregado para mensuração que foram semelhantes as nossas.

É valido salientar que foram utilizados animais hígidos no estudo sendo assim nenhuma alteração radiográfica foi presenciada no pré-operatório sendo este um fator importante na inclusão dos animais nos grupos.

O exame radiográfico, realizado nas projeções craniocaudal, lateral e "*skyline*", não são necessários para se firmar um diagnóstico de luxação de patela, prevalecendo exame clínico, mas é importante para determinar as deformidades ósseas, a profundidade do sulco troclear e o grau de degeneração articular (TOMLINSON e CONSTANTINESCU, 1994; READ, 1999).

Para avaliação radiológica foram utilizadas várias projeções, mas a técnica que melhor serviu para a avaliação radiográfica foi a posição conhecida como "Skyline" ou linha do horizonte (Figura 17), onde se incide o raio tangengial a tróclea femoral distal, permitindo avaliação da articulação (ROY et al., 1992; Fossum, 2002). Igualmente ao encontrado por Iamaguti (2008) este posicionamento foi considerado difícil mas que serviu para observar aprofundamento do sulco troclear, manutenção do espaço articular e reações locais.

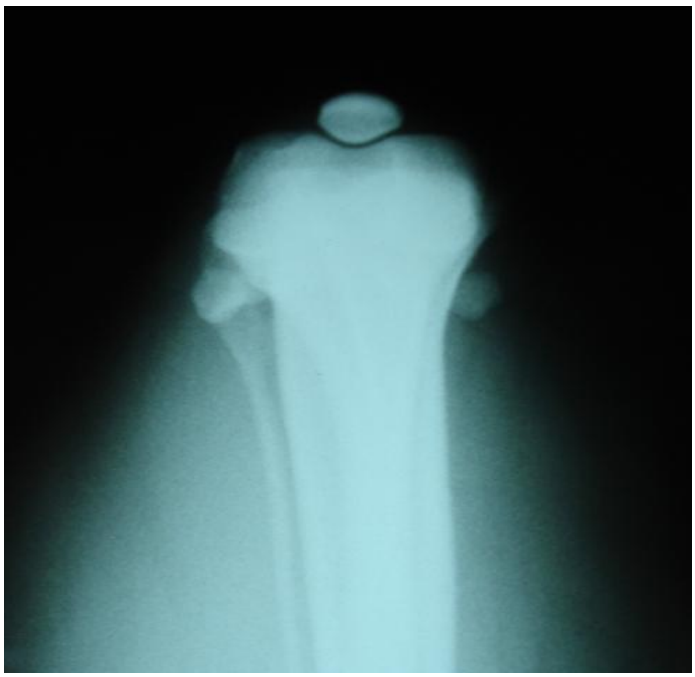

Figura 17 – Imagem radiográfica *skyline* da articulação do joelho operado, com ausência de alterações.

A cartilagem não pode ser vista em radiografias comuns, pois apresenta de 1 a 7 mm dependendo da articulação. Conseqüentemente, o denominado "espaço articular radiológico" é mais amplo do que o verdadeiro espaço articular (GARDNER et al., 1998). No presente trabalho se obteve a manutenção do espaço articular em todos os animais e em todos os períodos de acompanhamento (Tabela 5). Considera-se este um fato positivo pois elimina a presença de fatores inflamatórios ou degenerativos, mesmo com esponja de colágeno e fios de sutura para fixação da mesma que se encontravam no ambiente intra-articular (MULLER, 2006).

Tabela 5 - Avaliação radiográfica da articulação do joelho submetido a trocleoplastia experimental quanto à manutenção do espaço articular nos diferentes momentos de avaliação.

	Espaço articular											
	GC				GE				GCel			
Animal	POI	M30	M60	M90	POI	M30	M60	M90	POI	M30	M60	M90
A	+	+			+	+			+	+		
B	+	+			+	+			+	+		
C	+	+			+	+			+	+		
D	+	+			+	+			+	+		
E	+	+	+		+	+	+		+	+	+	
F	+	+	+		+	+	+		+	+	+	
G	+	+	+		+	+	+		+	+	+	
H	+	+	+		+	+	+		+	+	+	
I	+	+	+	+	+	+	+	+	+	+	+	+
J	+	+	+	+	+	+	+	+	+	+	+	+
K	+	+	+	+	+	+	+	+	+	+	+	+
L	+	+	+	+	+	+	+	+	+	+	+	+

Legenda: (-) diminuído; (+) Normal;
POI- pós-operatório imediato; M- momentos em dias; GC- Grupo controle; GE- Grupo esponja; GCel- Grupo células.

Quanto aos parâmetros de aprofundamento do sulco troclear e manutenção do espaço articular, os grupos controle, esponja e esponja mais células tiveram comportamento semelhante. Sendo o aprofundamento observado em todos os animais do estudo em todos os momentos de avaliação semelhante ao encontrado por Farias (1995) e diferente do

encontrado por Iamaguti (2008), que em ambos os grupos estudados obteve animais com esta alteração.

Dois animais (5,6%) apresentaram proliferação de osteófitos discretos (Tabela 6). Um pertencia ao grupo contendo esponja que aos 30 dias fora visualizada tal alteração e outro pertencia ao grupo com adição de células que a alteração estava presente aos 30 dias se acentuando aos 60 (Figura 18).

Tabela 6 - Avaliação radiográfica da articulação do joelho submetido a trocleoplastia experimental quanto à presença de osteófitos nos diferentes momentos de avaliação.

	Osteófitos											
	GC				GE				GCel			
Animal	POI	M30	M60	M90	POI	M30	M60	M90	POI	M30	M60	M90
A	-	-			-	-			-	-		
B	-	-			-	+			-	-		
C	-	-			-	-			-	-		
D	-	-			-	-			-	-		
E	-	-	-		-	-	-		-	-	-	
F	-	-	-		-	-	-		-	-	-	
G	-	-	-		-	-	-		-	+	+	
H	-	-	-		-	-	-		-	-	-	
I	-	-	-	-	-	-	-	-	-	-	-	-
J	-	-	-	-	-	-	-	-	-	-	-	-
K	-	-	-	-	-	-	-	-	-	-	-	-
L	-	-	-	-	-	-	-	-	-	-	-	-

Legenda: (-) ausente; (+) leve; (++) moderada; (+++) intensa;
POI- pós-operatório imediato; M- momentos em dias; GC- Grupo controle; GE- Grupo esponja; GCel- Grupo células.

A característica radiológica mais comum da osteoartrite são os osteófitos, que ocasionalmente surgem nas espinhas tibiais ou na incisura intercondilar, também na patela e margens articulares da tíbia e fêmur (ALBUQUERQUE, 2000). Reações periostais essas que provavelmente estariam presentes neste estudo por não apresentarem um padrão, creditadas a variabilidade individual e possíveis interferências com relação ao procedimento cirúrgico (IAMAGUTI, 2008).

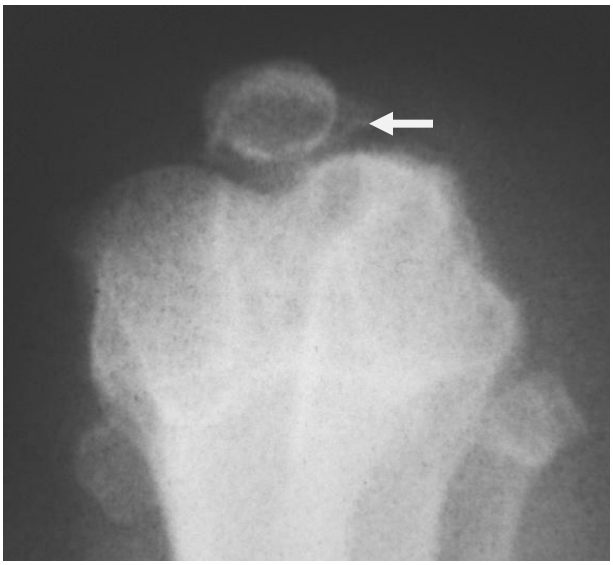

Figura 18 – Imagem radiográfica *skyline* da articulação do joelho operado, com discreta proliferação de osteófitos (seta).

Quanto à reabsorção do osso subcondral, como demonstrado na tabela 7, esta foi diagnosticada em quatro animais (11,11%) sendo um pertencente ao grupo controle (8,3%) que somente se manifestou aos 90 dias (Figura 19), dois do grupo com esponja (16,67%) onde se visualizou aos 60 dias e em um foi acompanhado até os 90 dias acentuando a alteração pertencente ao grupo com células (8,3%) que foi detectado aos 60 dias de pós-operatório.

Tabela 7 - Avaliação radiográfica da articulação do joelho submetido a trocleoplastia experimental quanto à reabsorção do osso subcondral nos diferentes momentos de avaliação.

	Reabsorção do osso subcondral											
	GC				GE				GCel			
Animal	POI	M30	M60	M90	POI	M30	M60	M90	POI	M30	M60	M90
A	-	-			-	-			-	-		
B	-	-			-	-			-	-		
C	-	-			-	-			-	-		
D	-	-			-	-			-	-		
E	-	-	-		-	-	-		-	-	+	
F	-	-	-		-	-	+		-	-	-	
G	-	-	-		-	-	-		-	-	-	
H	-	-	-		-	-	-		-	-	-	
I	-	-	-	-	-	-	-	-	-	-	-	-
J	-	-	-	-	-	-	+	+	-	-	-	-
K	-	-	-	+	-	-	-	-	-	-	-	-
L	-	-	-	-	-	-	-	-	-	-	-	-

Legenda: (-) ausente; (+) leve; (++) moderada; (+++) intensa;
POI- pós-operatório imediato; M- momentos em dias; GC- Grupo controle; GE- Grupo esponja; GCel- Grupo células.

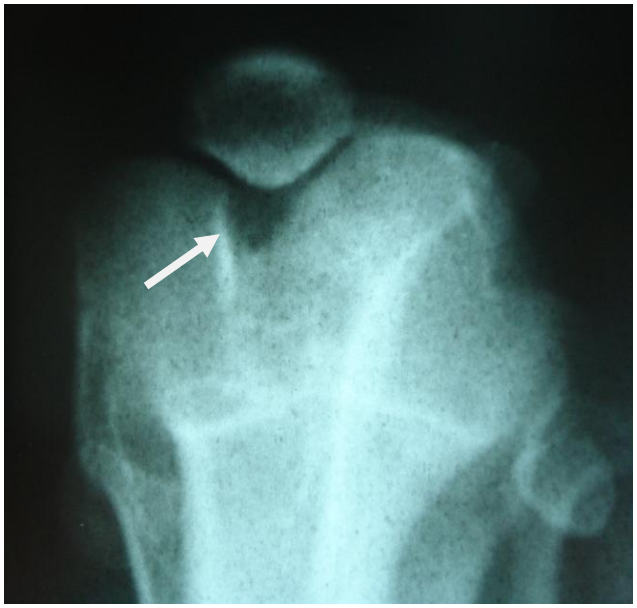

Figura 19 – Imagem radiográfica *skyline* da articulação do joelho operado, com reabsorção de osso subcondral (seta).

A região de osso subcondral consiste de uma fina placa de osso localizada diretamente sob a cartilagem articular, juntamente com o osso esponjoso que dá sustentação a esta placa óssea. Esta região de osso subcondral é normalmente deformável, e sua capacidade de deformação contribui bastante para o papel do osso subcondral de absorver cargas transmitidas sobre a articulação (SIMKIM et al., 1991). Isto é importante porque a cartilagem articular é um mau amortecedor e atua mais na distribuição da carga para o osso subcondral subjacente do que proporcionando um efeito amortecedor (RADIN e PAUL, 1970). Como resultado da crescente rigidez do osso subcondral, a cartilagem articular está exposta a uma força maior que pode danificar a matriz da cartilagem e lesar os condrócitos (MANSELL e BAILEY, 1998).

O comportamento elástico da cartilagem, dos meniscos e do osso subcondral ajuda a distribuir as cargas compressivas, mas este mecanismo pode rapidamente vir a falhar se os músculos não absorverem a maioria das forças compressivas aplicadas às articulações, contribuindo para a degeneração articular.

No presente estudo, o curto período de avaliação radiográfica impede que os resultados relativos à presença de alterações articulares constituam, isoladamente, um meio seguro para determinação da técnica cirúrgica mais adequada. Desse modo, a utilização de indicadores como o grau de claudicação e exame clínico das patelas em associação à avaliação radiográfica, continua sendo indispensável.

A flexo-extensão é o principal movimento do joelho (HALL, 2000; KAPANDJI, 2000). A extensão se define como o movimento que afasta a face posterior da perna da face posterior da coxa. Não existe extensão absoluta, pois na posição de referencia o membro inferior esta no seu estado de alongamento máximo. Porém, é possível realizar, principalmente passivamente, um movimento de extensão de 5º a 10º a partir da posição de referência, esse movimento recebe o nome de hiperextesão (KAPANDJI, 2000). A flexão é o movimento que aproxima a face posterior da perna á posterior da coxa. A amplitude de flexão é diferente dependendo da posição do quadril. A flexão ativa atinge os 140º se o quadril estiver previamente flexionado e somente chega a 120º se o quadril estiver em extensão (KAPANDJI, 2000). Durante a flexão o fêmur terá que deslizar para diante sobre

a tíbia a fim de prevenir rolamento dos platôs tibiais. Outrossim, o fêmur terá que deslizar para trás sobre a tíbia durante a extensão (HALL, 2000).

A mensuração goniométrica da flexão e da extensão de uma articulação é uma técnica simples que fornece informações adicionais aos clínicos ou aos pesquisadores quanto ao grau de alteração articular e quanto à evolução pós-operatória de pacientes ortopédicos (ALIEVI et al., 2004).

Foram avaliados semanalmente com uso de goniômetro a flexão, a extensão e a amplitude articulação femoro-tibio patelar. Esse procedimento foi efetuado por todo o período de acompanhamento dos grupos e tendo como valores de referência os da avaliação pré-operatória.

A goniometria (do grego *gonia*, ângulo e *metron*, medida) é uma aplicação do sistema de cordenadas a uma articulação para medir os graus de movimento presentes em cada plano dessa articulação. O goniômetro é um transferidor com dois braços articulados na origem, que representa o plano. Ele é colocado paralelo aos dois segmentos corporais a serem medidos, com os eixos da articulação e do goniômetro superpostos. Desta forma a posição dos segmentos no plano pode ser registrada. Quando as articulações possuem movimentos em mais de um plano, como no carpo (flexão, extensão, adução e abdução), o goniômetro é movido para cada plano e eixo para medição (NORKIN e WHITE, 1997).

A goniometria é uma ferramenta de mensuração objetiva e deve fazer parte do exame ortopédico Canapp Junior (2007) e Hesbach (2007). O instrumento mais utilizado é o goniômetro universal, de plástico ou metal, que é composto de um corpo semelhante a um transferidor e duas extensões denominadas de braços, sendo um estacionário e um que se move no momento da aferição (NORKIN e WHITE, 1997). Diversos estudos, tanto em pacientes humanos como animais, comprovaram a confiabilidade, precisão e a validade desse método de aferição, porém alguns fatores podem influenciar nos resultados e devem ser considerados (GAJDOSIK et al., 1987, JAEGGER et al. 2002, CLEFFKEN et al. 2007).

O método permite medir a máxima flexão e a máxima extensão de uma articulação, assim como a amplitude do movimento (NORKIN e WHITE, 1997; MILLIS, 2004; CANAPP JUNIOR et al. 2007). Além disso, a goniometria possibilita avaliar a evolução após procedimentos cirúrgicos ortopédicos e de reabilitação (ALIEVI et al., 2004; SOUZA et al., 2006), porém requer o estabelecimento de padrões de normalidade para a caracterização das articulações.

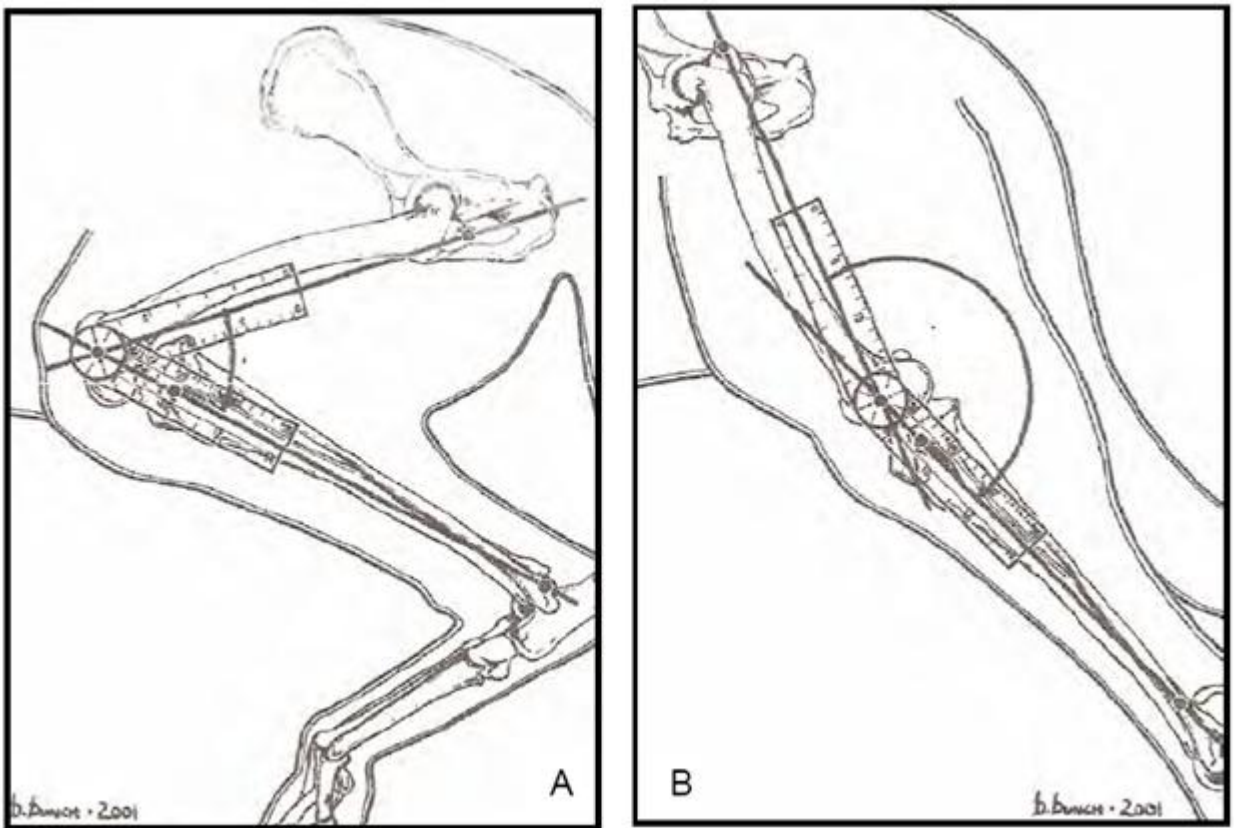

Figura 20 – Goniometria do joelho dos cães nas posições de flexão (A) e extensão (B) (Adaptado de JAEGGER et al., 2002).

Para o joelho o ponto de referência para a centralização do eixo do goniômetro foi o epicôndilo lateral do fêmur, sendo o braço proximal do instrumento direcionado para o trocânter maior e o braço distal para o maléolo lateral da tíbia, em consonância com o eixo longo da tíbia.

Gráfico 3 – Avaliação das médias das amplitudes de movimentos em graus dos cães submetidos a trocleoplastia.

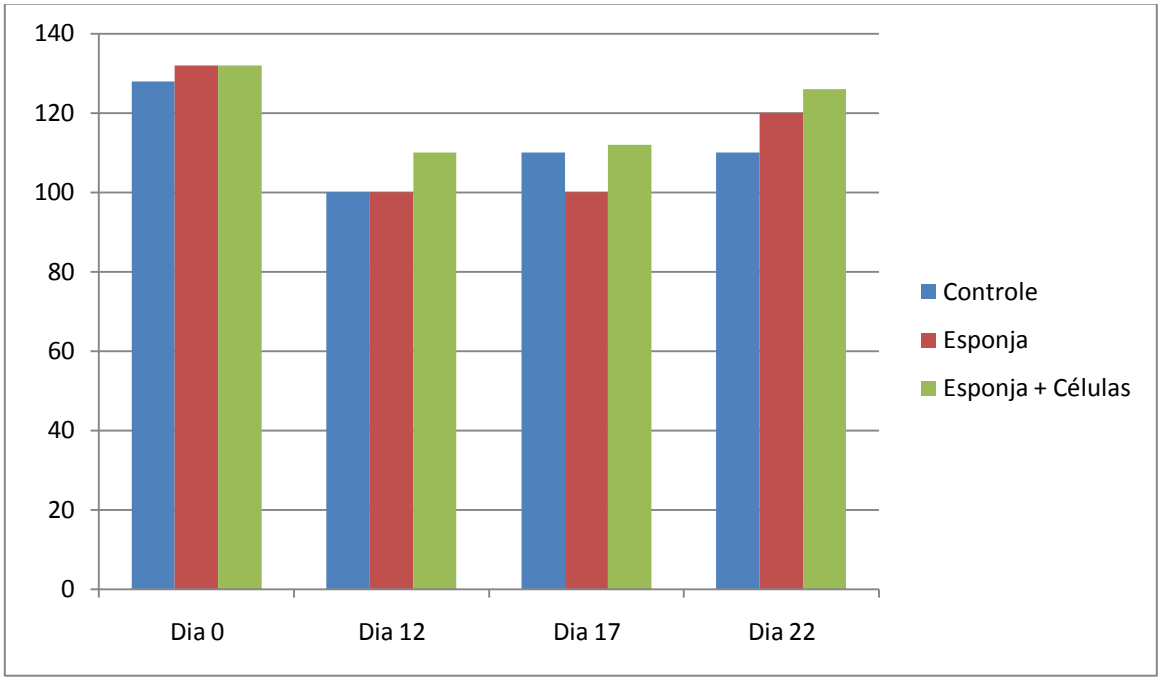

Como demonstrado acima os grupos expressam comportamento semelhante apresentando valores médios menores de goniometria nas primeiras avaliações e gradativamente melhora desta com a evolução do período de acompanhamento. O grupo contendo células se destaca dos demais provavelmente devido ao maior efeito anti-inflamatório das mesmas gerando menor algia e conseqüentemente uso precoce do membro com menor formação de aderências.

Neste experimento, o movimento articular foi passivo assim como sugeriu Alievi et al. (2004), ou seja, o limite máximo de movimentação foi aquele permitido pelo animal, que cita o estudo realizado por Mann et al. (1988) que obteve médias superiores de mensuração da amplitude articular máxima sob efeito anestésico, sem interferência do animal.

A não utilização de sedação para goniometria tem como base os trabalhos de Jaegger (2007) e Mendonça (2009) que não encontraram diferenças significativas na avaliação da articulação do joelho.

Neste estudo apesar de existir uma proporção desigual de animais estudados, sendo 86% fêmeas e 14% de machos não se notou diferenças na goniometria entre os sexo e corroborando assim com os estudos realizados em humanos por Cleffken et al. (2007) e Mendonça (2009) em cães.

Mendonça (2009) cita que articulações de fêmeas possuíam maiores amplitudes de movimento e trabalho. Lima et al. (2002) e Viana e Greve (2006) também reforçam esta afirmação não correlacionada neste estudo justificando que animais destes sexo possuiriam maior quantidade de elastina no organismo (GAJDOSIK et al., 1990; FARIAS JUNIOR e BARROS, 1998). Assim machos possuiriam menor amplitude de movimentos justificados pela maior quantidade de tecido conectivo (colágeno) na musculatura. Neste estudo ambos os sexos se mostraram semelhantes estatisticamente quanto a esses parâmetros.

O edema indica reação inflamatória tecidual, alteração na dinâmica normal dos capilares e funcionamento inadequado ou comprometido do mecanismo de bombeamento venoso e do sistema linfático (REISS et al., 2004).

Denota-se excesso de líquido no interstício ou em cavidades serosas; sendo um processo desencadeado pela histamina, pela bradicinina, pelos leucotrienos e por outras classes de mediadores químicos, pode corresponder a um exsudato ou a transudato. O exsudato é o líquido inflamatório extravascular com concentração protéica elevada e grande quantidade de restos celulares; em contraste, o transudato é um líquido com teor protéico baixo composto em sua maior parte de albumina (KITCHEN e BAZIN, 1998; LOW e REED, 2001).

Gabriel et al. (2001) relatam que, caso o edema não seja corrigido, acarretará estado de incapacidade funcional pela limitação da elasticidade muscular, diminuição dos arcos articulares, encurtamento de aponeuroses e, em certos casos, necrose tecidual.

Com associação de métodos de mensuração do edema, pode-se avaliar a gravidade da lesão e efetividade do tratamento; vários métodos são utilizados para mensurar o volume dos membros, sendo eles: medida de circunferência, volumetria, impedância bioeletrônica e modelo computacional (REISS et al. 2004).

Contrariando a expectativa de que maior distensão articular poderia desencadear mais dor, os pacientes do grupo células apresentaram dor menos intensa, como visto nos escores de claudicação e na goniometria, apesar de apresentar maior perimetria que o grupo controle que obteve menor variação de perimetria em pólo superior da patela semelhante ao relatado por Carvalho Junior et al. (2006).

Gráfico 4 – Avaliação das médias das perimetrias da região articular em centímetros dos cães submetidos a trocleoplastia

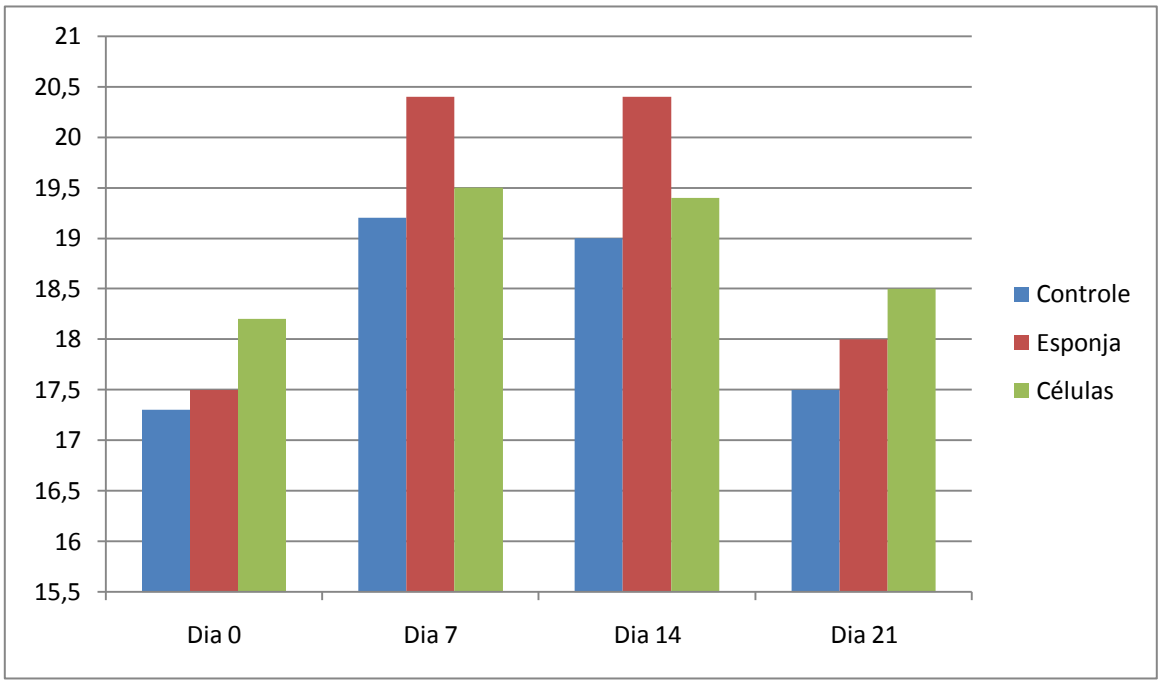

Conforme o gráfico acima vemos que em ambos grupos houve comportamento semelhante, apresentando um aumento na perimetria ao sétimo dia, que foi diminuindo ao passar do tempo com medida próxima da avaliação inicial ao vigésimo primeiro dia.

O potencial de célula-tronco ou progenitoras adultas em medicina regenerativa tem gerado muita controvérsia nos últimos dez anos (WAGERS e WEISSMAN, 2004). Umas

das principais causas de tanto debate são as técnicas utilizadas para rastrear essas células *in vivo*. Problemas com a marcação de células transplantadas, como utilização de marcadores fluorescentes como GFP, gerou uma série de trabalhos científicos. Estes sugeriam que diversas células adultas tinham grande capacidade de se diferenciar em múltiplos tipos celulares, quando transplantadas *in vivo,* fenômeno conhecido como plasticidade celular (JACKSON et al., 2004). Esta propriedade de células-tronco adultas tem sido refutada em trabalhos mais recentes, os quais utilizaram abordagens experimentais mais cuidadosas como marcação genética e controles mais rigorosos (SWENSON et al., 2007).

Neste trabalho, testou-se a eficiência de um novo tipo de marcação, com nanocristais fluorescentes (QD), para o rastreamento de células enxertadas após o transplante celular. Os atrativos dessa tecnologia são a simplicidade da marcação e a fácil e indiscutível detecção do sinal fluorescente emitido, que não se confundiu com autofluorescência característica dos demais tecidos.

Na avaliação por microscópio de epifluorescência nenhum animal teve fluorescência positiva para células não marcadas como os presentes no grupo controle e no grupo contendo somente esponja como enxertia. Isso demonstra a ausência de fluorescência do material utilizado como *scaffold*. Nos animais marcados todos os preparados (botões celulares) para inoculação obtiveram fluorescência positiva com diferentes graus de intensidade.

Tabela 8 - Resultados da avaliação por imunofluorescência para identificação das células marcadas com nanocristais Q-tracker.

Canino	Botão celular	Cápsula Articular	Defeito	Esponja
3	+++	+	+	++
7	+	-	-	+
10	+++	-	+	++
11	+	+	-	+
14	+	-	+	+
16	++	-	+	+
17	++	-	-	+
19	+	+	-	+
20	++	+	+	+
21	+	-	-	+
22	++	-	-	+
23	++	-	-	+

-: não foram encontradas células fluorescentes.
+: poucas células positivas (raras células positivas, inferior a 5% do total); ++ número médio de células positivas para IFA (aprox. 10-20%); +++: grande número de células fluorescentes (aprox. 30-50%).

O tempo de uma semana definido para obter a amostra para identificação de células marcadas com nanocristais foi determinado com base no comportamento dos mesmos que perdem sua fluorescência ao longo do tempo (OLIVEIRA, 2008). Este tempo se mostrou

satisfatório, pois as células ainda estavam fluorescentes (Figura 21) e, além disso, foram encontradas células marcadas que eram da linhagem ósseo-cartilaginosa.

A esponja de colágeno se mostrou eficiente como *scaffold*, ou seja um arcabouço, pois se notou células marcadas previamente em todos os 12 animais do grupo tratado com fração total de células mononucleares que estariam atuando na cicatrização local (HENSON e VICENT, 2007).

Deve-se ressaltar que há necessidade da identificação futura dessas células por meio de ensaios imunoistoquímicos para excluir, por exemplo, a possibilidade de visualização de macrófagos que fagocitaram células marcadas. Em experimentos *in vitro* não foi observado nenhum efeito tóxico de QD na função e viabilidade das células mesenquimais, o que indica que QD podem ser utilizados para avaliar o comportamento (migração, proliferação e diferenciação) dessas células *in vivo* em estudos de curto e médio prazo (OLIVEIRA, 2009).

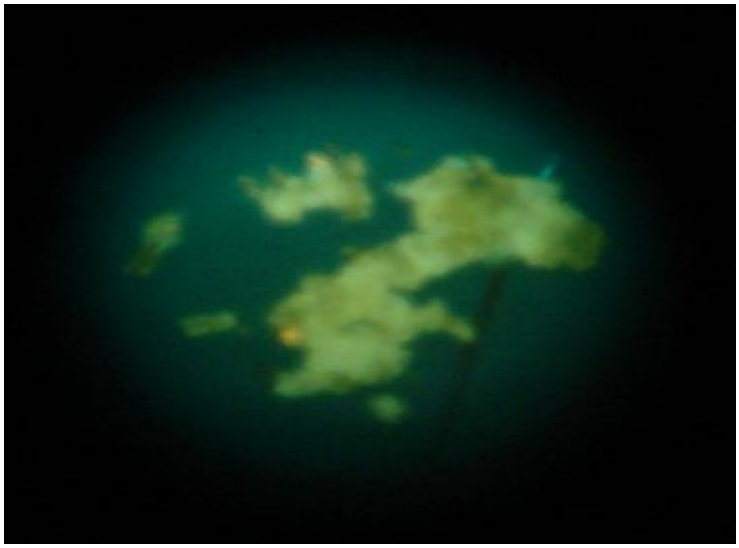

Figura 21 – Identificação de células mononucleares por meio de marcador biocelular fluorescente nanocristal Qtracker 655. Células fluorescentes à observação de microscopia de luz fluorecente em amostra do botão celular pré-transplante (ampliação da objetiva 40X).

Na avaliação macroscópica, se observou espessamento de cápsula articular no local da incisão cirúrgica como conseqüência do processo cicatricial por proliferação fibrosa independente do grupo experimentado, dado este semelhante ao encontrado por Iamaguti (2008), sendo esta mais evidente nos períodos de 7 e 30 dias. Nos demais observou-se um processo de reparação em fase mais avançada.

A região da superfície articular submetida à trocleoplastia foi avaliada quanto ao aspecto do tecido de reparação, continuidade, superfície e brilho. Um tecido de reparação de aspecto esbranquiçado foi observado em todos os joelhos do grupo tratado com células e em metade dos animais do grupo contendo somente esponja, sendo que com a evolução do pós-operatório este se tornava mais evidente. No grupo controle, aos 30 dias de pós-operatório, o aspecto esbranquiçado não foi observado, entretanto após os 60 dias, essa característica já começava a ser notada em todos animais.

Quanto à continuidade do tecido de reparação a mesma estava ausente nos quatro animais do grupo controle nos primeiros 30 dias, aparecendo em 50% dos animais aos 60 dias e presente em todos animais do grupo controle aos 90 dias. Nos grupos esponja e células a reparação estava presente em todos os animais (100%) nas etapas avaliadas.

A presença de superfície articular irregular na região de trocleoplastia não foi verificada em nenhum dos animais aos 30 dias independente do grupo, mas em 60 dias dois animais (50%) do grupo controle e igualmente no grupo esponja e três animais (75%) com superfície irregular no grupo células. Aos 90 dias todos animais (100%) de seus grupos apresentavam superfície irregular.

O brilho estava presente na maioria dos animais, exceto em dois animais (50%) do grupo controle aos 30 dias.

Figura 22 – Aspecto macroscópico da região da trocleoplastia aos 30 dias de pós-operatório do grupo controle.

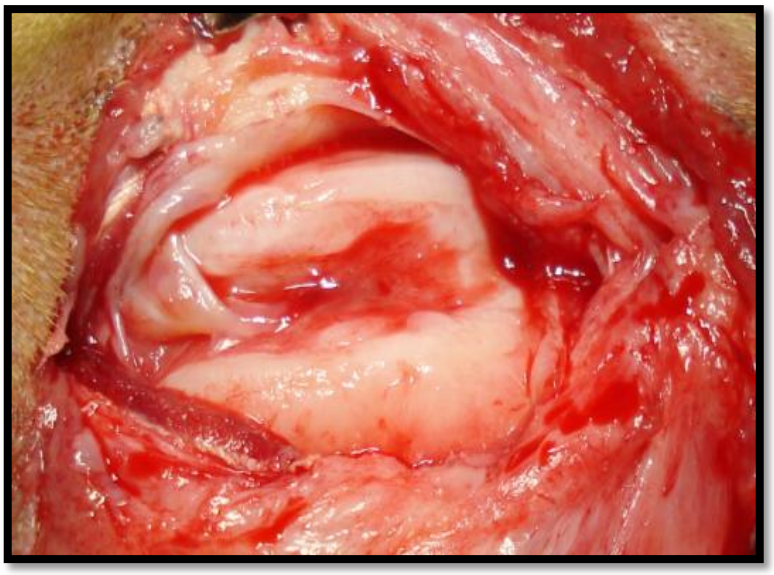

Figura 23 – Aspecto macroscópico da região da trocleoplastia aos 30 dias de pós-operatório do grupo esponja.

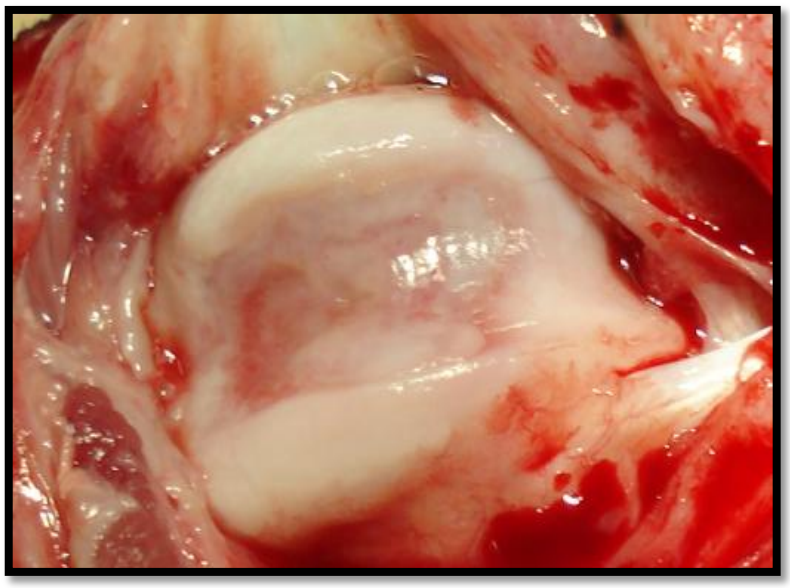

Figura 24 – Aspecto macroscópico da região da trocleoplastia aos 30 dias de pós-operatório do grupo células.

Figura 25 – Aspecto macroscópico da região da trocleoplastia aos 60 dias de pós-operatório do grupo controle.

Figura 26 – Aspecto macroscópico da região da trocleoplastia aos 60 dias de pós-operatório do grupo esponja.

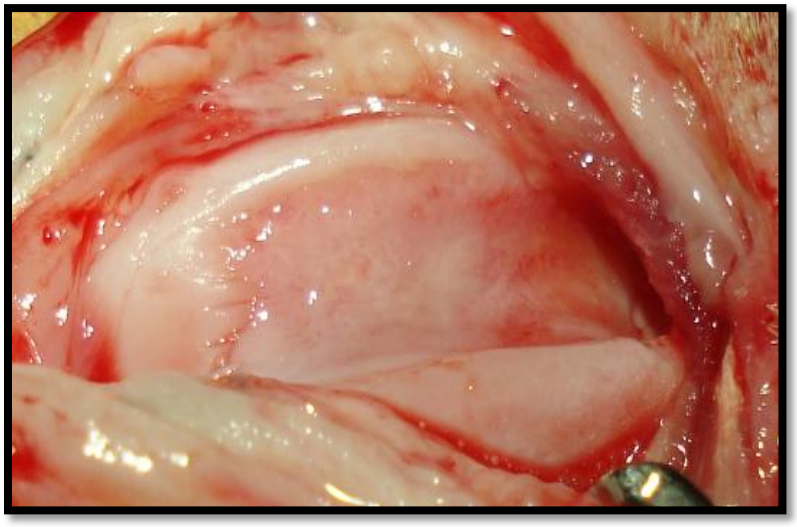

Figura 27 – Aspecto macroscópico da região da trocleoplastia aos 60 dias de pós-operatório do grupo células.

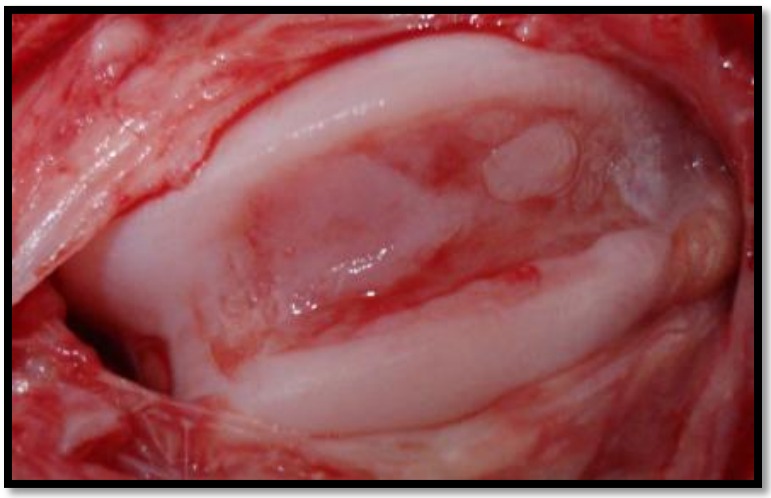

Figura 28 – Aspecto macroscópico da região da trocleoplastia aos 90 dias de pós-operatório do grupo controle.

Figura 29 – Aspecto macroscópico da região da trocleoplastia aos 90 dias de pós-operatório do grupo esponja.

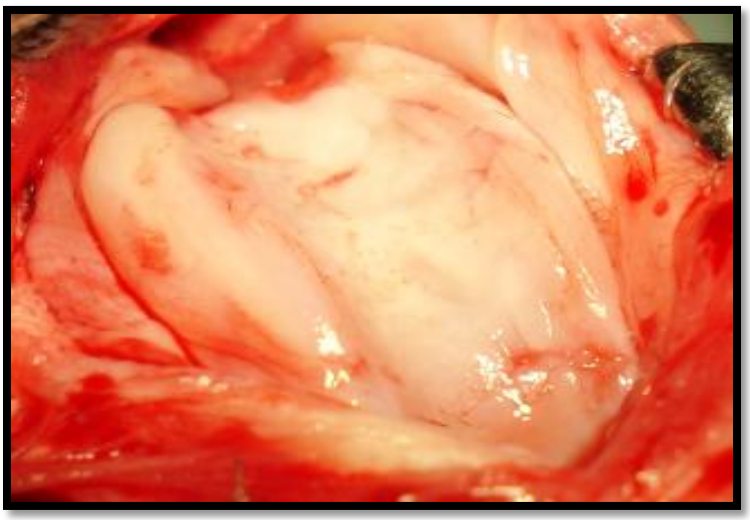

Figura 30 – Aspecto macroscópico da região da trocleoplastia aos 90 dias de pós-operatório do grupo células.

Tabela 9 – Avaliação macroscópica dos animais submetidos a trocleoplastia experimental aos 30 dias de pós-operatório.

Parâmetros	Grupo Controle n = 4		Grupo Esponja n = 4		Grupo Células n = 4	
	n	%	n	%	n	%
Reparação defeito						
Presente	0	0	2	50	4	100
Ausente	4	100	2	50	0	0
Continuidade						
Presente	0	0	4	100	4	100
Ausente	4	100	0	0	0	0
Superfície						
Regular	4	100	4	100	4	100
Irregular	0	0	0	0	0	0
Brilho						
Presente	2	50	4	100	4	100
Ausente	2	50	0	0	0	0

Tabela 10 – Avaliação macroscópica dos animais submetidos a trocleoplastia experimental aos 60 dias de pós-operatório.

Parâmetros	Grupo Controle n = 4		Grupo Esponja n = 4		Grupo Células n = 4	
	n	%	n	%	n	%
Reparação defeito						
Presente	4	100	4	100	4	100
Ausente	0	0	0	0	0	0
Continuidade						
Presente	2	50	4	100	4	100
Ausente	2	50	0	0	0	0
Superfície						
Regular	2	50	2	50	1	25
Irregular	2	50	2	50	3	75
Brilho						
Presente	4	100	4	100	4	100
Ausente	0	0	0	0	0	0

Tabela 11 – Avaliação macroscópica dos animais submetidos a trocleoplastia experimental aos 90 dias de pós-operatório.

Parâmetros	Grupo Controle n = 4		Grupo Esponja n = 4		Grupo Células n = 4	
	n	%	n	%	n	%
Reparação defeito						
Presente	4	100	4	100	4	100
Ausente	0	0	0	0	0	0
Continuidade						
Presente	4	100	4	100	4	100
Ausente	0	0	0	0	0	0
Superfície						
Regular	0	0	0	0	0	0
Irregular	4	100	4	100	4	100
Brilho						
Presente	4	100	4	100	4	100
Ausente	0	0	0	0	0	0

Farias (1995) observou macroscopicamente a presença de um delgado tecido cicatricial de aspecto translúcido, liso e brilhante no defeito articular induzido no sulco troclear, que se tornou mais denso e esbranquiçado aos 90 dias do pós-operatório. Ribeiro et al. (2004) também observaram tecido de reparo, que foi classificado como biologicamente aceitável, em defeitos tratados com cartilagem autóloga e, não tratados, na cartilagem articular do côndilo femoral de coelhos aos 90 dias do pós-operatório. Este tipo de tecido também foi encontrado em todos os momentos do GT e, a partir dos 30 dias no GC. Dessa forma, macroscopicamente, o emprego da esponja de colágeno e a mesma adicionada da fração total de células mononucleares parece ter possibilitado formação precoce de tecido de reparação de melhor qualidade.

Com relação ao líquido sinovial, não foram verificadas alterações macroscópicas dignas de nota, quanto ao aspecto e quantidade, em nenhum grupo ou momento de avaliação. Na face articular da patela não foram notadas alterações inflamatórias ou degenerativas, apesar de sua estreita relação com o sulco troclear, havendo manutenção da superfície articular com características normais e deslizamento adequado da patela sobre a tróclea femoral em todos animais do estudo semelhante ao relatado por Iamaguti (2007).

Como visto nos animais do estudo a presença de células desdiferenciadas em alta densidade na lesão condral simula a formação embriológica da cartilagem (BRITTBERG et al., 1994; COHEN et al., 2008). Estudos publicados demonstram a formação de cartilagem hialina no local tratado, justificando a retomada de atividade dos pacientes e o alívio da sintomatologia, resultados considerados permanentes (BRITTBERG et al., 2001; PETERSON et al., 2002; GIANNINI et al., 2005; KOULALIS et al., 2005; BROWNE et al., 2005; MITHÖFER et al., 2005).

A análise do líquido sinovial pode ser utilizada na diferenciação de inflamação aguda e crônica, bem como na detecção e exclusão de processos infecciosos e imunomediados (JOHNSON e JOHNSON, 1993). Para Pedersen (1978), o maior valor do exame deste material está em determinar se a causa da lesão é inflamatória ou não.

O líquido sinovial normal é claro, viscoso, de cor amarelo-palha (FERNANDEZ et al., 1983; HOULTON, 1994), com pH entre 7 e 7,8 (SAWYER, 1963) e não contém fibrinogênio (VAN PELT, 1974). O teste do coágulo da mucina baseia-se na precipitação do sal protéico do ácido hialurônico após a acidificação do líquido sinovial (Altman e GRAY, 1984), formando um coágulo que reflete o grau de polimerização do ácido hialurônico (ALTMAN e GRAY, 1984), o qual pode ser graduado, segundo Parry (1996), em bom (formação de coágulo compacto e grande em solução límpida), regular (formação de coágulo amolecido em solução discretamente turva), ruim (coágulo friável em solução turva) ou péssimo (não formação de coágulo, mas alguns flocos em solução turva). Em condições normais o líquido sinovial possui bom coágulo de mucina e teste de fibrina negativo (FERNANDEZ et al., 1983; HOULTON, 1994). A quantidade de células nucleadas varia entre 250 e 3000, com 94 a 100% de mononucleares e 0 a 6% de neutrófilos (BRINKER et al., 1986), e a concentração de proteínas é de 2 a 2,5g/dl (PERMAN, 1980; LIPOWITZ, 1985). Lozier e Menard (1998) relataram volume médio de 0,24ml do líquido sinovial na articulação fêmoro-tíbio-patelar normal do cão. BORGES et al. (1999) constataram volume entre 0,1 e 1ml na articulação contralateral de cães de vários tamanhos, com ruptura do ligamento cruzado cranial.

Semelhante ao relatado por De Biasi et al. (2001) o líquido sinovial para a análise pré-operatória obteve volume insuficiente, se colheu pequenas amostras de 0,1 a 0,4ml em apenas seis animais, o que inviabilizou obter valores como controle. No período pós-operatório com a artrocentese se obteve volumes um pouco maiores que teve como média geral 1ml, e diferindo um pouco do mesmo autor, que cita a mesma punção como produtiva, encontrando volumes maiores, de 1 a 4 ml. Sendo a quantidade obtida fator limitante para a realização de todas as provas, se priorizou a citologia e a contagem total de células nucleadas (TARTARUNAS et al., 2004).

A aparência do líquido sinovial foi avaliada macroscopicamente no momento da punção articular. As características macroscópicas consideradas fisiológicas, de acordo com McILWRAITH & TROTTER (1996) não estavam presentes. No presente trabalho em todos os 36 animais, igualmente ao citado por Wilkins (1993), o aumento da turbidez, que coincidiu com o aumento na contagem de células e a maior coloração que a fisiológica,

provavelmente pela hemorragia e a reação inflamatória presente devido a exposição de osso subcondral e presença de material estranho no interior da articulação.

A presença de sangue nas amostras, dando cor avermelhada ao líquido sinovial e aumento da turbidez que ocorreram em todos os grupos aos 30, 60 e aos 90 dias foram também encontradas por Griffin & Vasseur (1992) e Borges et al. (1999) na ruptura clínica do ligamento cruzado cranial, indicando uma possível inflamação (Wilkins, 1993), fato este que ganha força pois existe diferença estatística entre o grupo controle e os demais grupos, ou hemorragia causada por trauma devido à instabilidade articular, que neste trabalho provavelmente se devia por causa de lesão e exposição de superfície subcondral ou pinçamento da membrana sinovial por osteófitos (Altman & Gray, 1984), visto ter uma correlação positiva desta suposição neste estudo. A contaminação por sangue verificada em seis amostras pode ter ocorrido devido à ruptura de vasos durante a artrocentese, como citado por Griffin e Vasseur (1992) e De Biasi et al. (2001), visto terem sido observadas estrias de sangue não misturadas com o líquido sinovial.

Um método semi-quantitativo que avalia o grau de polimerização do ácido hialurônico no líquido sinovial é o teste da qualidade do precipitado da mucina e de viscosidade (MAHAFFEY, 1992). Quanto maior inflamação da articulação, menor será a coagulação da mucina. Fato este porque há diluição e redução na produção do ácido hialurônico, diminuindo a viscosidade do líquido sinovial e a lubrificação dos tecidos articulares. Quando o processo inflamatório aumenta, há diminuição da produção de ácido hialurônico e aumento de sua degradação pelas enzimas lisossomais (BERTONE, 2003). Mucina de qualidade boa ou razoável é associada com artrite traumática ou degenerativa, enquanto que mucina de qualidade baixa ou muito baixa geralmente é resultante de artrite séptica. Entretanto, a correlação não é muito forte, porque mucina de baixa qualidade tem sido observada na presença de inflamação moderada (McILWRAITH & TROTTER, 1996). Por esse motivo, o teste da qualidade do precipitado da mucina não é rotineiramente utilizado (MAHAFFEY, 1992; McILWRAITH & TROTTER, 1996). Sendo assim e por não obter volume suficiente para realização do teste, o que provavelmente se assemelha a uma articulação dentro da normalidade, o mesmo não foi realizado neste experimento.

O pH no estudo em todos os grupos se mostrou abaixo dos índices considerados normais, o mesmo foi encontrado por Sawyer (1963) e Eugênio et al. (2008) relacionando o dado a artrite séptica o que não era compatível com a condição clinica dos animais e que necessitaria de posterior cultura que não foi realizada neste estudo.

A quantidade relativa de albumina do líquido sinovial inflamado diminui, enquanto que as alfa 2 e gamaglobulinas aumentam (McILWRAITH & TROTTER, 1996). O líquido sinovial é considerado alterado quando a proteína total for superior a 2,5 g/dl o que foi visto na média de todos os grupos do experimento. Nestes a proteína se aproximou ou superou 4 g/dl, o que pode indicar inflamação grave (McILWRAITH & TROTTER, 1996) ou pode ser atribuído, em parte, à resposta inflamatória desencadeada pelas artrocenteses repetidas (CAMPBELL et al., 2004). Um aumento menor da proteína, porém estatisticamente significativo, foi observado no líquido sinovial das articulações controle, reforçando que as artrocenteses repetidas contribuíram para o aumento da concentração de proteínas no líquido sinovial.

Tabela 12 – Valores médios da analise das células do líquido sinovial da articulação fêmoro-tíbio-patelar após técnica de trocleoplastia experimental.

Característica	Grupo Controle	Grupo *Scaffold*	Grupo *Scaffold* + MSCs
Densidade	1022	1026	1031
pH	6.0	6.0	6.45
Proteínas	3.87	4.48	5.33
Glicose	1.0	2.0	2.78
Sangue oculto	0.34	1.25	2.67
Células totais	370	300	4500

Tabela 13 – Valores médios da analise das células do líquido sinovial da articulação fêmoro-tíbio-patelar após técnica de trocleoplastia experimental aos 30 dias de pós-operatório.

Característica	Grupo Controle	Grupo *Scaffold*	Grupo *Scaffold* + MSCs
Densidade	1022	1023	1028
pH	6.0	5.5	6.20
Proteínas	3.6	3.6	4.9
Glicose	1.0	2.0	2.8
Sangue oculto	0.0	3.0	2.5

Tabela 14 – Valores médios da analise das células do líquido sinovial da articulação fêmoro-tíbio-patelar após técnica de trocleoplastia experimental aos 60 dias de pós-operatório.

Característica	Grupo Controle	Grupo *Scaffold*	Grupo *Scaffold* + MSCs
Densidade	1022	1028	1028
pH	6.0	6.0	6.25
Proteínas	3.8	4.8	4.8
Glicose	1.0	1.0	3.0
Sangue oculto	0.0	0.0	2.5

Tabela 15 – Valores médios da analise das células do líquido sinovial da articulação fêmoro-tíbio-patelar após técnica de trocleoplastia experimental aos 90 dias de pós-operatório.

Característica	Grupo Controle	Grupo *Scaffold*	Grupo *Scaffold* + MSCs
Densidade	1024	1027	1034
pH	6.0	6.25	6.6
Proteínas	4.2	4.6	5.76
Glicose	1.0	2.5	2.6
Sangue oculto	1.0	1.0	2.8

Na avaliação macroscópica da cápsula articular do joelho de todos os animais, independente do grupo experimental, o local de incisão apresentava-se espesso em conseqüência da proliferação fibrosa cicatricial, sendo este mais evidente nos animais nos períodos de 30 e em alguns de 60 dias. Nos demais, observou-se processo de reparação em fase mais avançada. O fio de náilon monofilamentar empregado na sutura capsular promoveu discreta reação nos tecidos circundantes e, um completo envolvimento do mesmo, foi evidenciado durante a artrotomia exploratória.

Durante a realização da biópsia não foi observada nenhuma complicação nos 36 animais estudados e para a realização da mesma foi utilizado trefina de 8 milímetros semelhante à utilizada por Festugato (2008), dirigindo a mesma para o corpo do fêmur, evitando assim a fratura do côndilo medial ao se retirar o cilindro ósseo-cartilaginoso (AMIEL et al., 1985) o que gerou quantidade de material adequado para os exames histológicos segundo o patologista, semelhante ao relatado por Wei et al. (2009). Os resultados estão demonstrados nas tabelas 16 e 17. E com o auxílio da mesma não foi necessário realizar eutanásia nos animais que foram posteriormente doados.

Deve-se ressaltar que a técnica de coloração utilizada foi adequada para a observação da resposta biológica determinada pelo processo de reparação da cartilagem, alterações vasculares e presença de condrócitos, fibroblastos, osteoclastos e infiltrado inflamatório. A coloração permitiu a visualização adequada da celularização e da matriz cartilaginosa, sendo recomendadas por Behrmer et al. (1976). A coloração Hematoxilina e Eosina (HE) evidencia condroblastos e condrócitos com grande fidelidade e matriz cartilaginosa basófilica.

Tabela 16 – Avaliação histológica dos tecidos dos animais submetidos a trocleoplastia experimental avaliados individualmente.

Canino	Grupo	Dias	Osso trabecular	Sinovia	Fibroblastos	Cartilagem Madura	Cartilagem Imatura
1	Esponja	30	Normal	-	+	Foco	+
2	Esponja	30	Normal	-	+	-	-
3	Célula	30	-	-	+	Foco	+
4	Controle	60	-	+	+	-	-
5	Controle	30	Normal	-	+	-	+
6	Controle	30	Normal	+	+	-	+
7	Célula	30	Normal	+	+	-	-
8	Controle	30	Normal	+	+	-	-
9	Célula	30	Normal	+	+	+	+
10	Célula	30	Normal	-	+	-	+
11	Esponja	30	Normal	-	+	-	+
12	Esponja	30	Normal	+	+/-	-	-
13	Célula	60	Normal	-	-	+	+
14	Célula	60	Normal	-	-	+	+
15	Célula	60	Normal	-	+	-	+
16	Controle	90	Normal	+	+/-	-	-
17	Célula	90	Normal	+	+	-	+
18	Célula	90	Normal	+	-	+	+
19	Célula	60	Normal	-	-	+	+
20	Esponja	90	Normal	+	+	-	-
21	Esponja	90	Normal	+	-	+	+
22	Esponja	90	Normal	-	-	+	-
23	Controle	90	Normal	-	+	-	-
24	Esponja	90	Normal	-	-	+	-
25	Esponja	60	Normal	+	+	-	-
26	Controle	90	Normal	+	-	+	-
27	Esponja	60	Normal	+	+	-	-
28	Esponja	60	Normal	+	+/-	Foco	-
29	Esponja	60	Normal	-	+	-	+
30	Controle	60	Normal	-	-	+	-
31	Controle	30	Normal	-	+	-	+
32	Controle	60	Normal	-	+	-	+
33	Controle	60	Normal	+	+/-	-	-
34	Controle	90	Normal	+	+/-	-	-
35	Células	90	Normal	-	-	+	+
36	Células	90	Normal	-	-	+	+

Legenda: (+) Positivo (-) Negativo (+/-) Pequena quantidade (Foco) - Focos

A esponja de colágeno não foi visualizada em nenhuma lamina histológica nos animais em que a mesma foi utilizada provavelmente corroborando o fato em que sua absorção total se dá em 14 dias (VIOLA et al, 2007).

Normalmente o sulco troclear tem formato côncavo e arredondado com superfície regular, lisa e recoberta por tecido cartilaginoso do tipo hialino. A espessura dessa cartilagem é uniforme sobre toda a superfície da tróclea femoral. O tecido cartilaginoso que reveste o sulco troclear é constituído por condrócitos e matriz, possui camada superficial formada por condrócitos achatados, estando separados por matriz menos acidófila na coloração (HE) e menos intensamente corada pelo tricômio de Masson. A seguir, observam-se condrócitos isolados, com formato arredondado, com matriz cartilaginosa levemente mais corada. Na região mais profunda, há numerosos condrócitos arredondados, dispostos de forma isolada ou em grupos isógenos coronários. Pela técnica de HE, a matriz próxima do condrócito apresenta-se fortemente basófila, enquanto a interterritorial é fortemente acidófila. Na região da inserção óssea, o tecido cartilaginoso assume aspecto de fibrocartilagem.

Havendo fratura de uma peça cartilaginosa como proposto na trocleoplastia, células derivadas do pericôndrio invadem a área da fratura e dão origem a tecido cartilaginoso que repara a lesão como visto nas análises dos 30 dias. Quando a área destruída é extensa, ou mesmo, algumas vezes, em lesões pequenas, o pericôndrio, em vez de formar novo tecido cartilaginoso, forma uma cicatriz de tecido conjuntivo denso.

No presente estudo não se notou um padrão nas análises e diferenças estatísticas significativas não foram obtidas na comparação entre os grupos, mas, nota-se em todos os grupos uma maior quantidade de fibroblastos nos animais com menor tempo de cicatrização, tecido este que faz parte da cartilagem fibrosa que é um tecido com características intermediárias entre o tecido conjuntivo denso e a cartilagem hialina que esta presente nos reparos de dano em superfície articular (RIBEIRO et al., 2004). Posteriormente se observa um maior aparecimento de tecido semelhante a cartilagem madura com presença de material hialino em ambos os grupos mas com maior freqüência nos animais com adição de células. O que corrobora com o que se imagina sobre a dificuldade de regeneração do tecido condral que permanece até os dias de hoje.

A maior quantidade de material hialino provavelmente se deu porque os condrócitos são células que necessitam de cultivo tri-dimensional, para a manutenção do seu fenótipo original, pois em monocamadas estas células desdiferenciam, produzindo componentes da matriz como o colágeno tipo I característico da fibrocartilagem e não da cartilagem hialina, portanto, sendo conseqüência de alteração da expressão gênica. Sendo assim, quando se trabalha com cartilagem articular, o interesse é somente tecido cartilaginoso hialino, pois em um implante articular a produção de colágeno tipo I, indica fibrose, ou seja, a transformação do tecido hialino em fibroso.

Com o uso de Biotecnologia surgiram alternativas, como o uso de fatores de crescimento (TALHEDEN et al., 2005) ou biomateriais (BRODKIN et al., 2004). O avanço mais significativo na área de regeneração condral está relacionado à terapia celular (COHEN et al., 2008) como a utilizada no estudo. Desde 1987, tem sido proposto o reparo de lesões condrais com o uso de células autólogas (GRANDE et al., 1987). Os estudos experimentais demonstraram não apenas o reparo tecidual, mas a regeneração de cartilagem hialina originalmente presente na articulação (BRITTBERG et al., 1996). Esses dados foram comprovados posteriormente em estudos com humanos (BRITTBERG et al., 1994) e no presente trabalho.

Na rotina clínico-cirurgica de pequenos animais, a trocleoplastia é técnica aplicada freqüentemente, seja de maneira isolada ou associada, para correção cirúrgica de luxação de patela. Deste modo, procedimentos que possam ser utilizados para culminar em respostas mais favoráveis são importantes e devem ser sempre incentivados tanto na medicina humana quanto na medicina veterinária (IAMAGUTI et al., 2008).

Tabela 17 – Avaliação histológica dos tecidos dos animais submetidos a trocleoplastia experimental relativos a quantificação dos achados.

Caso	Sinovia	Cartilagem imatura	Cartilagem madura	Tecido conjuntivo	Matriz	Tecido de granulação
1	+	+	+	++	0	0
2	0	0	0	++	++	0
3	0	+	+	+++	+++	0
4	+	0	0	++	0	+
5	0	++	0	++	0	0
6	++	++	0	+	0	0
7	+	+	0	+	0	0
8	+	0	0	++	0	+
9	++	++	++	+	0	0
10	+	++	0	++	0	0
11	+	+++	0	+	0	0
12	++	0	0	++	+	0
13	0	+++	+++	0	0	0
14	0	+++	++	0	0	0
15	+	++	+	++	0	0
16	++	0	0	+	0	+
17	+	++	0	+++	++	+
18	+	++	++	0	0	++
19	0	+++	+	0	0	0
20	++	0	0	++	+	++
21	+	++	+	0	0	0
22	0	0	+++	0	0	0
23	+	0	0	++	0	+
24	0	+	+++	0	0	0
25	+	+	0	++	0	0

Caso	Sinovia	Cartilagem imatura	Cartilagem madura	Tecido conjuntivo	Matriz	Tecido de granulação
26	**+**	**++**	**++**	**0**	**0**	**0**
27	**++**	**0**	**0**	**+**	**+++**	**+**
28	**+**	**0**	**+**	**+**	**0**	**++**
29	**0**	**++**	**0**	**+**	**0**	**+**
30	**0**	**0**	**+++**	**0**	**0**	**0**
31	**0**	**+++**	**0**	**++**	**0**	**+**
32	**0**	**+**	**0**	**++**	**0**	**0**
33	**+**	**0**	**0**	**+++**	**0**	**0**
34	**+**	**+**	**0**	**+**	**0**	**+++**
35	**++**	**++**	**+**	**0**	**0**	**0**
36	**0**	**+++**	**+++**	**0**	**0**	**0**

Legenda: (**0**) Ausente (**+**) Discreto (**++**) Moderado (**+++**) Acentuado

8- CONCLUSÕES

A técnica de transplante da fração total de células mononucleares autógenas em cães se mostrou benéfica no tratamento de lesão cartilaginosa em superfície articular do sulco patelar quando da realização de trocleoplastia promovendo uma precoce recuperação do membro operado.

O modelo de lesão cartilaginosa através de trocleoplastia experimental em sulco patelar do fêmur de cães se mostrou eficiente como modelo de lesão em superfície cartilaginosa permitindo assim estudo de lesões profundas com perfuração ao osso subcondral.

A colheita de medula óssea se mostrou um método rápido e eficaz na obtenção de um botão celular pronto para uso clínico com alta viabilidade

A regeneração cartilaginosa não obteve diferença estatística significativa entre os grupos propostos.

O *scaffold* proposto de esponja de colágeno se mostrou eficiente como arcabouço na retenção de células inoculadas com potencial condrogênico e isoladamente não foi efetivo para promover reparação da cartilagem.

Os nanocristais coloidais Q-tracker 655 são eficientes como marcadores celulares para identificação de células mononucleares da medula óssea *in natura*. E para identificação das mesmas em processo cicatricial de lesão cartilaginosa em tróclea femoral no período de ate sete dias após a lesão criada experimentalmente.

Clinicamente o grupo adicionado de células teve recuperação precoce do uso do membro em relação aos demais grupos e os mesmos se mostraram semelhantes perante avaliação radiográfica.

Na macroscopia as células adicionadas e o *scaffold* aceleraram o processo de reparação inicial na região da trocleoplastia, gerando assim um tecido cicatricial de melhor qualidade que foi também confirmado ao exame histológico das amostras coletadas por biópsias.

Estudos experimentais com maior tempo de seguimento tornam-se necessários para verificar se a cartilagem enxertada mantém as suas características bioquímicas e histológicas com o decorrer do tempo impedindo o desgaste articular.

9- REFERÊNCIAS BIBLIOGRÁFICAS

ALBUQUERQUE, G. **Análise da eficácia de um protocolo e intervenção fisioterapêutica em pacientes acometidos por osteoartrite de joelho,** Monografia do Curso de Fisioterapia, UNIOESTE. 2004.

ALIEVI, M. et al. Goniometria da articulação tíbio-tarsal após imobilização temporária com fixador esquelético externo em cães. **Ciência Rural**, p. 425- 428. 2004.

ALIOTTA, J. M. et al. Stem cells and pulmonary metamorphosis: new concepts in repair and regeneration. **Journal of Cell Physiology,** v. 204, n. 3, p. 725-741, 2005.

ALTMAN, R. D.; GRAY, R. G. Laboratory findings in osteoarthritis. In: MOSKOWITZ, R. W. et al. (Ed.). **Osteoarthritis: diagnosis and management**, Philadelphia: Saunders, p. 185-197, 1984.

ALVES, A. L. G. et al. Protocolo de isolamento de células mononucleares da medula óssea de eqüinos. **Arquivo Brasileiro de Medicina Veterinária e Zootecnia**, v. 16, n. 4, p. 650-655, out., 2009.

AMIEL, D. et al. Rib perichondrial grafts for the repair of full-thickness articular-cartilage defects. **The Journal of Bone and Joint Surgery**, v. 67, p. 911-20, 1985.

AQUINO, L. P. C. T. et al. Hematological, biochemical and anatomopathological aspects of the experimental infection with Trypanosoma evansi in dogs. **Arquivo Brasileiro de Medicina Veterinária e Zootecnia**, v. 54, n. 1, p. 8-18, 2002.

ARNOCZKY, S. P. Reparo cirúrgico das luxações e fraturas patelares. In: BOJRAB, M. J; BIRCHARD, S.S., TOMLINSON, J. L. **Técnicas atuais em cirurgia de pequenos animais,** 3 ed., Roca, São Paulo, SP, p. 670, 1996.

ASAHARA, T. et al. Isolation of putative progenitor endothelial cells for angiogenesis. **Science**, v. 275, p. 964-967, 1997.

ASTAN, M.; SIMSEK, G.; DAYL, E. Guided bone regeneration (GBR) on healing bone defects: a histological study in rabbits. **The Journal of Contemporary Dental Practice**, v. 2, n. 5, p. 114-23, 2004.

BACIPALUGO, A. et al. Bone marrow harvest for marrow transplantation: effect of multiple small (2ml) or large (20) ml aspirates. **Bone marrow Transplantation**, v. 9, n. 1, p. 467-470, 1992.

BEL, A. et al. Transplantation of autologous fresh bone marrow into infarcted myocardium: a word of caution. **Circulation,** v. 108, n. 1, p. 247-252, 2003.

BERGH, M. S. et al. Femoral bone adaptation to stable long-term cemented total hip arthroplasty in dogs. **Veterinary Surgery,** Philadelphia, v. 33, p. 214-220, 2004.

BERTONE, A. L. Non-infectious arthritis. In: ROSS, M. W.; DYSON, S. J. **Diagnosis and management of lameness in the horse**, St. Louis: Saunders, p. 606-610, 2003.

BORM, P. J. A. The potential risks of nanomaterials: a review carried out for ECETOC. **Particle and Fibre Toxicology**, v. 3, n. 11, p. 1-35, Nov., 2006.

BOON, G. D. SynoviaI fluid analysis: a guide for small animal practitioners. **Veterinary Medicine**, v. 92, p. 443-451, 1997.

BOOTH, F.W. Time course of molecular atrophy during immobilization of hindlimbs in rats. **Journal of Aplied Physiology**, v. 43, n. 5, p. 656-661, 1977.

BORGES, A. P. B. et al. Composição do líquido sinovial de cães com ruptura do ligamento cruzado cranial. **Ciência Rural**, v.29, p.285-289, 1999.

BOROVOY, M.; ZIRKIN, R. M.; ELSON, L. M. et al. Healing of laser-induced defects of articular cartilage: preliminary studies. **Journal of Foot Surgery,** v. 28, p. 95-98, 1989.

BOYUM, A. Separation of leukocytes rom blood and bone marrow. Introduction. Scand. **Journal Clinical Laboratory Investigation Supplement**, v. 97, p. 7, Jan., 1968.

BRINKER, W.O. et al. **Manual de ortopedia e tratamento das fraturas dos pequenos animais**, São Paulo: Manole, 1986. p.307-323.

BRITTBERG, M. et al. Rabbit articular cartilage defects treated with autologous cultured chondrocytes. **Clinical Orthopaedics and Related Research,** v. 326, p. 270-283, 1996.

BRITTBERG, M. et al. Treatment of deep cartilage defects in the knee with autologous chondrocytes transplantation. **The New England Journal of Medicine,** v. 331, p. 889-895, 1994.

BRITTBERG, M et al. Autologous chondrocytes used for articular cartilage repair: an update. **Clinical Orthopaedics and Related Research,** v. 391, p. 337-348, 2001.

BRODKIN, K. R. et al. Chondrocyte phenotypes on different extracellular matrix monolayers. **Biomaterials**. v. 25, n. 28, p. 5929-5938, 2004.

BROWNE, J. E. et al. Clinical outcome of autologous chondrocyte implantation at 5 years in US subjects. **Clinical Orthopaedics and Related Research,** v. 436, p. 237-245, 2005.

BUCHALLA, A. P.; PASTORE, K. Células da Esperança. **Revista Veja**, São Paulo. Editora: Abril, 2004.

BUCKWALTER, J. A. Articular Cartilage Injuries. **Clinical Orthopaedics and Related Research,** 2002, 402:21-37.

BUCKWALTER, J.A.; MANKIN, H.J. Articular cartilage degeneration and osteoarthritis, repair, regeneration and transplantation**. American Academy Orthopaedic Surgeons - Inst Course Lect**., v. 47, p. 487-504, 1998.

BUHRO, W. E.; COLVIN, V. L. Semiconductor nanocrystals: Shape matters , **Nature Materials**, v. 2, p. 138-139, 2003.

BUJIA, J. et al. Synthesis of human cartilage using organotypic cell culture. **ORL,** v. 55, p. 347-351, 1993.

BUQUERA, L.E.C.; PADILHA, J.G.; TALIERI, I.C. et al. Avaliação clínica do joelho após estabilização extra-articular utilizando fáscia lata, fio de poliéster ou de náilon na ruptura do ligamento cruzado cranial em cães. **Veterinária Notícias,** v. 8, p. 27-34, 2002.

BUQUERA, L. E. C. et al. Estabilização extra-articular do joelho com fáscia lata autógena em cães de raças de grande porte. **Arquivo Brasileiro de Medicina Veterinária e Zootecnia,** Belo Horizonte, v. 59, n. 3, p. 685-694, 2007.

BUSATO, A. L. S. et al. Comparação de fluorescência entre resinas compostas restauradoras e a estrutura dental hígida - in vivo. **Revista Odontológica de Araçoiaba**, v. 2, n. 27, p. 142-147, 2006.

CAFALLI, F. A. S. et al. Estudo experimental dos efeitos da radiação laser de baixa energia na regeneração osteocartilagínea em joelhos de coelhos. **Revista Brasileira Ortopedia,** v. 28, p. 673-678, 1993.

CALANDRUCIO, R. A.; GILMER, W. S. Proliferation, regeneration, and repair of articular cartilage of immature animals. **The Journal of Bone and Joint Surgery,** v. 44, p. 431-455, 1962.

CAMANHO, G. L. Tratamento da Osteoartrose do Joelho, **Revista Brasileira de Ortopedia e Traumatologia,** v. 36, n. 5, p. 135-140, 2001.

CAMPBELL, C. J. et al. The transplantation of articular cartilage. An experimental study in dogs. **The Journal of Bone and Joint Surgery,** v 45-A, p 1579, 1963.

CAMPEBELL, R. C. et al. Effects of lidocaine on lipopolysaccharide-induced synovitis in horses. **Arquivo Brasileiro de Medicina Veterinária e Zootenica**, v. 56, n. 3, p. 281-291, 2004.

CANAPP JUNIOR, S. O. The canine stifle. **Clinical Techniques in Small Animal Practice**, Saint Louis, v. 22, n. 4, p. 195-205, 2007.

CARPENTER JR, D.H.; COOPER, R.C. Mini Review of Canine Stifle Joint Anatomy. **Anatomia Histologia Embryologia,** v. 29, p. 321-329, 2000.

CARPENTER, M. K. et al. Properties of four human embryonic stem cell lines maintained in a feeder-free culture system. **Developmental Dynamics**, v. 229, n. 2, p. 243-258, 2004.

CARVALHO JUNIOR, L. H et al. Uso do dreno de sucção após a reconstrução do ligamento cruzado anterior. **Revista Brasileira de Ortopedia**, Jun., 2006.

CHANAMÉ, L. A. S. R. **Enxerto autólogo de cartilagem em defeitos osteocondrais do côndilo femoral: estudo experimental em cães,** 2000. 48 f. Dissertação (Mestrado Clínica e Cirurgia) – Universidade Federal do Estado do Paraná – Curitiba.

CHU, T. M. G. et al. Segmental bone regeneration using a load-bearing biodegradable carrier of bone morphogenetic protein-2. **Biomaterials,** v.28, p.459-467, 2007.

CLAPP, A. R. et al. Fluorescence resonance energy transfer between quantum dot donors and dye-labeled protein acceptors. **Journal of the American Chemical Society**, Uthah, v. 126, p. 301-310, May., 2004.

CLEFFKEN, B. et al. Digital goniometric measurement of knee joint motion. Evaluation of usefulness for research settings and clinical practice. **The Knee**, Norwich, v. 14, n. 5, p. 385-389, 2007.

COHEN, M; CARVALHO, R. T. Ciências básicas nas lesões da cartilagem articular. **Revista do Joelho,** v. 2, p. 25-28, 2002a.

COHEN, M.; CARVALHO, R. T. Tratamento não cirúrgico das lesões condrais do joelho. **Revista do Joelho,** v. 2, p. 33-6, 2002b.

COHEN, M. et al. Implante autólogo de condrócitos para o tratamento de lesão do côndilo femoral e talo. **Einstein**, v. 6, n. 1, p. 37-41, 2008.

COSTA, J. L. O.; PADILHA FILHO, J. G.; COSTA, C. M. B. et al. Desmoplastia lateral estabilizadora e anti-rotacional com fáscia lata para correção de luxação medial de patela em cães. **Revista Eletrônica de Medicina Veterinária**, n. 3, 2004.

COUTTS, R. D. et al. Effect of growth factors on cartilage repair. **American Academy Orthopaedic Surgeons - Inst Course Lect**, v. 46, p. 487-494, 1997.

CURTISS, P. H. Changes produced in the synovial membrane and synovial fluid disease. **Journal of Bone and Joint Surgery**, V. 46, n. 4, p. 873-888, 1964.

DAHLIN, C. et al. Healing of bone defects by guided tissue regeneration. **Plastic and Reconstructive Surgery,** v. 81, p. 672-6, 1988.

DANESHVAR, H. et al. Imaging characteristics of zinc sulfide shell, cadmium, telluride core quantum dots. **Nanomedicine**, New York, v. 3, p. 21-29, 2008.

DEB, A. et al. Bone marrow-derived cardiomyocytes are present in adult human heart: a study of gender-mismatched bone marrow transplantation patients. **Circulation**, v. 107, n. 9, p. 1247-1249, 2003.

DE BIASI, F. et al. Alterações no líquido sinovial do joelho de cães com osteoartrite induzida pelo modelo Pond e Nuki. **Arquivo Brasileiro de Medicina Veterinária e Zootecnia**, Belo Horizonte, v. 53, n. 5, p. 563-567, Out., 2001.

DENNEHEY, T. et al. **Bone marrow kit**, Capturado em 10 de dezembro 2008. On line. Disponível na internet http://www.freepatentsonline.com/6523698.html.

DENNY, H.R.; BUTTERWORTH, S.J. The stifle. In:____. **A guide to canine and feline orthopaedic surgery,** 4.ed. Oxford: Blackwell Science. p.512-553, 2000.

DIELBOLD, J. M. et al. Bone marrow manifestations of infections and systemic diseases observed in bone marrow trephine biopsy. **Histopathology,** v. 37, p. 199-211. 2000.

DONALDSON, K et al. Nanotoxicology. **Journal of Occupational and Environmental Medicine**, Chicago, v. 61, n. 9, p. 727-728, Jun., 2007.

ELLISON, R. S. The cytologic examination of synovial fluid Seminars in Veterinary Medicine and Surgery: **Small Animal**, v. 3, p. 133-139, 1988.

EL-WARRACK, A. O; SCHOSSLER, J. E. Osteossíntese diafisária de tíbia em cães mediante inserção intramedular de pinos de Steinmann pela crista tibial. **Ciência Rural**, Santa Maria, v. 28, n. 1, p. 77-82, Jan/Mar., 1998.

EUGENIO et al. Estudo Clinico-laboratorial das articulações na leishmaniose experimental em cães. **Veterinária e Zootecnia**, v. 15, n. 2, p. 278-287, ago, 2008.

EVERS, P. et al. Long terms results of treatment of traumatic coxofemoral joint dislocation in dogs: 64 cases. **Journal American Veterinary Medical Association,** v. 210, p. 59-64, jan., 1997.

FAGOT-LARGEAULT, A. Embryos, stem cells and cellular therapies – philosophical and anthropological problems. **Nature**, v. 430, n. 125, jul., 2004.

FARIAS, L. L. **Aprofundamento experimental do sulco troclear no tratamento da luxação da patela no cão: avaliação clínica, histológica e radiográfica,** Botucatu, 1995. 63p. Dissertação (mestrado). – Faculdade de Medicina Veterinária e Zootecnia. Universidade Estadual Paulista.

FARIAS JUNIOR, J. C.; BARROS, M. V. G. Flexibilidade e aptidão física relacionada à saúde. **Corporis – Revista da Escola Superior de Educação Física da Universidade de Pernambuco**, Recife, v. 2, n. 1, p. 39-46, 1998.

FERNANDEZ, F. R. et al. Synovial fluid analysis: Preparation of smears for cytologic examination of canine synovial fluid. **Journal of the American Animal Hospital Association**, v.19, p.727-734, 1983.

FESTUGATO, R. **Osso esponjoso autógeno ou homógeno conservado em glicerina a 98% na artrodese atlantoaxial em cães**. 2008. 67 f., Dissertação (Mestrado em Cirurgia Experimental) – Universidade Federal de Santa Maria – Santa Maria – RS.

FOSSUM, T. W. **Cirurgia de Pequenos Animais**, 1.ª ed., Ed. Roca, São Paulo, 2002, 1335p.

GABRIEL, M. R. S. et al. **Fisioterapia em traumatologia, ortopedia e reumatologia**, Rio de Janeiro: Revinter, 2001.

GAJDOSIK, R. L. et al. Passive compliance and length of the hamstring muscles of healthy men and women. **Clinical Biomechanics**, Huddersfield, v. 5, n. 1, p. 23-29, 1990.

GARDNER, E. et al. **Anatomia**, 4 ed. Rio de Janeiro: Guanabara Koogan,1998.

GARETH, I. A., SORREL, J. L. H. Complications associated with corrective surgery for patellar luxation in 109 dogs. **Veterinary Surgery,** v. 35, p. 559-566, 2006.

GARON, E. B. et al. Quantum dot labeling and tracking of human leukemic, bone marrow and cord blood cells. **Leukemia Research**, v. 31, p. 643-651, 2007.

GIANNINI, S. et al. The detached osteochondral fragment as a source of cells for autologous chondrocyte implantation (ACI) in the ankle joint. **Osteoarthritis Cartilage**, v. 13, n. 7, p. 601-607, 2005.

GHIDONI, I. et al. Alginate cell encapsulation: new advances in reproduction and cartilage regenerative. **Cytotechnology**, 2008 September; 58(1): 49–56.

GOSSET, K. A. Anemias associated with drugs and chemicals. In: FELDMAN, B. F. et al. **Schalm's veterinary hematology**, Philadelphia: Lippincott Williams & Wilkins, 2000. p. 185.

GRANDE, D. A. et al. Healing of experimentally produced lesions in articular cartilage follow chondrocyte implantation. **The Anatomical Records**. v. 218, n. 2, p. 142- 8, 1987.

GRAY, M. **Anatomia**, 37ed. Rio de Janeiro: Guanabara Koogan, 1995. cap. 3, 4, 5, 6; v.1.

GRIFFITHS, M. J. et al. Stem cells of the alveolar epithelium. **The Lancet**, v. 366, n. 9481, p. 249-260, 2005.

GRIFFIN, D. W.; VASSEUR, P. B. Synovial fluid analysis in dogs with cranial cruciate ligament rupture. **Journal of the American Animal Hospital Association,** v.28, p.277-281, 1992.

GROVE, J. E. et al. Plasticity of bone marrow-derived stem cells. **Stem Cells**, v. 22, n. 4, p. 487-500. Review, 2004.

GUARITA-SOUZA, L. C. et al. Comparision of mononuclear and mesenchymal stem cell transplantation in myocardium infaction. **Brazilian Journal Cardiovascular Surgery**, São José do Rio Preto, v. 20, n. 3, p. 270-278, 2005.

GUTIERREZ, T. et al . Terapia com células-tronco na síndrome do desconforto respiratório agudo. **Revista Brasileira de Terapia Intensiva**, São Paulo, v. 21, n. 1, Mar., 2009 .

HALL, S. J. **Biomecânica básica**, 3 ed. Rio de Janeiro: Guanabara Koogan, 2000.

HAMMER, D. L. Surgical treatment of grade IV patellar luxation in the neoambulatory dog. **Journal of the American Veterinary Medical Association**, n. 174, v. 8, 815-818, 1979.

HANGODY, L. et al. Autogenous osteochondral graft technique for replacing knee cartilage defects In dogs **Orthopaedic International Education,** v. 5, n 3, p.175-181, May./Jun,1997.

HASSAN, M. E. et al. Nanodiagnostics: A new frontier for clinical laboratory medicine. **Clinical Chemistry**, Boston, v. 52, p. 1238-1246, 2006.

HESBACH, A. L. Techniques for objective outcome assessment. **Clinical Techniques in Small Animal Practice**, Saint Louis, v. 22, n. 4, p. 146-154, 2007

HENSON, F. M. D.; VICENT, T. Chondrocyte outgrowth into a gelatin scaffold in a single impact load model of damage/repair – effect of BMP-2. **BMC Musculoskeletal Disorders,** v. 8, n. 120, doi:10.1186/1471-2474-8-120, 2007.

HOLTZER, H. Cell lineages, stem cells and the "quantal" cell cycle concept. In: LORD, B. I. et al. **Stem cells and tissue homeostasis**, p. 1-28. Cambridge University Press, Cambridge, 1978.

HORNE, R. D. Canine patellar luxation (a review). **Veterinary Medicine Small Animal. Clinical**, v.66, p.211-218, 1971.

HOULTON, J. Ancillary aids to the diagnosis of joint disease. In: HOULTON, J., COLLINSON, R. (Ed.). **Manual of small animal arthrology**, Iowa: BSAVA, p. 22-38, 2004.

HULSE, D. A. Pathophysiology and management of medial patellar luxation in the dog. **Veterinary Medicine Small Animal Clinical**, v.76, n.1, p.43-51, 1981.

HULSE, D. A. Medial patellar luxation in the Dog. In: BOJRAB, M. J. **Disease mechanisms in small animal surgery**, 2 ed., Philadelphia: Lea & Febeger, p. 808-817, 1993.

HULSE, D. A; JOHNSON, A. L. Luxação patelar lateral. In: FOSSUM, T. W. **Cirurgia de pequenos animais,** Roca, São Paulo-SP, p. 1086, 2003.

HUNZIKER, E. B. et al. Structural barrier principle for growth factor-based articular cartilage repair. **Association of bone and joint surgeon's workshop supplement: Articular cartilage repair: Experimental models of cartilage repair,** v. 391, p. S182-9, 2001.

IAMAGUTI, P. et al. Patelectomia e aprofundamento do sulco troclear no tratamento de luxação de patela. Estudo experimental em coelhos. **Veterinária e Zootecnia,** n. 7, p. 85-99, 1995.

IAMAGUTI, L. S **Utilização de Membrana Biosintética de Celulose em Trocleoplastia Experimental em Cães**, 2007. 90 f. Dissertação (Mestrado em Cirurgia) – Universidade Estadual Paulista – Botucatu.

IAMAGUTI, L. S. et al. Utilização de membrana biosintética de celulose na trocleoplastia experimental em cães. Avaliações clínicas, radiográfica e macroscópica. **Veterinária e Zootecnia**, v. 15, n. 1, abr., p.160-168, 2008.

INNES, J. F.; BARR, A. R. S. Clinical natural history of the postsurgical cruciate deficient canine stifle joint: 1 year. **Journal of Small Animal Practice**, v. 39, p. 325-332, 1998.

INVITROGEN. Molecular probes. **Qdtot® nanocrystal technology**, Catálogo de produto. Disponível em: probes invitrogen.com. Acesso em 10 de março de 2009.

JACKSON, K. A. et al. Skeletal muscle fiber-specific green autofluorescence: potential for stem cell engraftment artifacts. **Stem Cells,** v. 22, n. 2, p. 180-187, 2004.

JAIN, N. C. **Essentials of veterinary hematology**, Philadelphia: Lea & Febinger, 1993. 417p.

JAEGGER, G. et al. Reliability of goniometry in labrador retrievers. **American Journal of Veterinary Research**, Schaumburg, v.63, n.7, p.979-986, 2002.

JAEGGER, G. H. et al. Validity of goniometric joint mensurements in cats. **American Journal of Veterinary Research,** Schaumburg, v. 68, n. 8, p. 822-826, 2007.

JARES-ERIJIMAN, E. A.; JOVIN, T. Magnetic imaging molecular interactions in living cells by FRET microscopy. **Current Opinion in Chemical Biology**, v. 10, p. 409-416, 2006.

JERRAM, R. M. et al. Proximal tibial intra-articular ostectomy for treatment of canine cranial cruciate ligament injury. **Veterinary Surgery,** Philadelphia, v. 34, p. 196-205, 2005.

JIANG, Y. et al. Pluripotency of mesenchymal stem cells derived from adult marrow. **Nature**, v. 418, p. 41-49, jul., 2002.

JOHNSON, J. M. et al. Rehabilitation of dogs with surgically treated cranial cruciate ligament-deficient stifles by use of electrical stimulation of muscles. **American Journal of Veterinary Research,** Chicago, v.58, n.12, p.1473-1478, dez., 1997.

JOHNSON, A.L.; HULSE, D.A. Diseases of the Joints In: FOSSUM, T.W. **Small Animal Surgery**, 2ª ed., St. Louis: Mosby, p. 1110-1122, 1133-1143, 2002.

JOHNSON, J. M., JOHNSON, A. L. Cranial cruciate ligament rupture. Pathogenesis, diagnosis and postoperative rehabilitation. **Veterinary Clinics of North America: Small Animal Practice,** v.23, p.717-733, 1993.

JUNIOR, I. F. et al. **Punção e infusão intra-óssea,** Disponível em:< www.uff.br/ph/artigos/ intraossea.pdf >. Acesso em: 20 junho 2008.

KADIYALA, S. et al. Culture-expanded, bone marrow-derived mesenchymal stem cells can regenerate a critical-sized segmental bone defect. **Tissue Engineering,** v. 3, n. 2, p. 173-185, 1997.

KAPANDJI, A.I. **Fisiologia articular**, 5 ed. Rio de Janeiro: Guanabara Koogan, 2000.

KIDD, J. A. et al. Osteoarthritis in the horse. **Equine Veterinary Education,** v.3; n.3, 2001.

KIRSCHSTEIN, R. Stem cells: scientific progress and future research directions. [S.l.]: **Department of Health and Human Services,** 2001. Disponível em: <http://stemcells.nih.gov/info/scireport/2001report>. Acesso em: 05 março 2009.

KITCHEN, S.; BAZIN, S. **Eletroterapia de Clayton**, São Paulo: Manole, 1998.

KRAUSE, D. S. Bone marrow-derived cells and stem cells in lung repair. **Proceedings of the American Thoracic Society,** v. 5, n. 3, p. 323-327, 2008.

KOTTON, D. N et al. Bone marrow-derived cells as progenitors of lung alveolar epithelium. **Development**, v. 128, n. 24, p. 5181-5188, 2001.

KOULALIS, D. et al. Autologous chondrocyte transplantation for osteochondritis dissecans of the talus. **Clinical Orthopaedic Related Research,** v. 395, p. 186-192, 2005.

LATIMER, F. G. et al. Stifle diseases in horse. **Compendium Continuing Education Practicing Veterinarian**, v. 22, n. 4, p.381-390, 2000.

LAUREAU, L. F. The evolving roles of alternative splicing. **Current Opinion in Structural Biology.** v. 14, p.273–282, 2005.

LEITE, M. Stem Cell Research in Brazil: A Difficult Launch. **Cell**. v. 124, n. 6, p.1107-1109, 2006.

LEHMKUML, L. D; SMITH, L. K. **Cinesiologia clinica de Brunnstron**, 4ed. São Paulo: Manole, cap. 9, 1989.

LIMA, M. F. et al. Estudos dos movimentos ativos do punho na população normal. **Revista Brasileira de Ortopedia,** São Paulo, v. 37, n. 3, p. 67-72, 2002.

LIPPERT, L. **Cinesiologia clinica para fisioterapeutas,** 2ed. Rio de Janeiro: Revinter, cap. 12, 1996.

LIPOWITZ, A. J. Synovial fluid In: NEWTON, C. D.; NUNAMAKER, D. M. **Textbook of small animal orthopaedics,** Philadelphia: Lippincott, p. 1015-1028, 1985.

LOI, R. et al. Limited restoration of cystic fibrosis lung epithelium in vivo with adult bone marrow-derived cells. **American Journal of Respiratory and Critical Care Medicals,** v. 173, n. 2, p.171-179, 2006.

LOMBELLO, C.; REIS JUNIOR, G. M.; COHEN, M. Estudo da viabilidade da cultura de condrócitos humanos visando aplicação clínica para o transplante autólogo**. Einstein**, v. 1, p. 84-88, 2003.

LOZIER, S. M., MENARD, M. Arthocentesis and synovial fluid analysis. In: BOJRAB, M. J., ELLISON, G. W., SLOCUM, B. (Ed.). **Current techniques in small animal surgery**, 4.ed. Baltimore: Williams & Wilkins, c. 56, p. 1057-1062, 1998.

LOW, J.; REED, A. **Eletroterapia explicada: princípios e prática,** 3ª ed. Barueri: Manole, 2001.

LUCARELLI, E. et al. Bone reconstruction of large defects using bone marrow derived autologous stem cells. **Transfusion and apheresis science,** v. 30, p. 169-174, 2004.

MACEDO, N. L. et al. Evaluation of two membranes in guided bone tissue regeneration: histological study in rabbits. **Brazilian Journal of Oral Sciences.** v. 3, n. 8, p. 395-400, 2004.

MAcWILLIAMS, P. S.; FRIEDRICHS, K. R. Laboratory evaluation and interpretation of synovial Fluid. **Veterinary Clinics of North America: Small Animal Practice,** v.33, p. 153-178,2003.

MAHAFFEY, E. A. Synovial fluid. In: COWELL, R. L.; TYLER, D. R. **Cytology and hematology of the horse**, California: American Veterinary Publications, p.153-161, 1992.

McGAVIN, R. Músculos. In: CARLTON, W. W.; McGAVIN, R. **Patologia veterinária especial de Thompson,** 2.ed. Porto Alegre: ArtMed, 1998. 426p.

McILWRAITH, C. W.; TROTTER, G. W. Clinical features and diagnosis of equine joint disease. In: _____. **Joint disease in the horse,** Philadelphia: Saunders, p. 120-144, 1996.

MAJKA, M. et al. Stem cell biology - a never ending quest for understanding. **Acta Biochimica Polonica,** v. 52, n. 2, p.353-358, 2005.

MALAFAYA, P. B. et al. Chitosan particles agglomerated scaffolds for cartilage and osteochondral tissue engineering approaches with adipose tissue derived stem cells. **Journal of Materials Science: Materials in Medicine**, v. 16, p. 1077 – 1085, 2005.

MANDELBAUM, B. R. et al. Articular cartilage lesions of the knee. **American Journal of Sports Medicine,** v. 26, p. 853-861, 1998.

MANKIN, H. J. The response of articular cartilage to mechanical injury. **The Journal of the Bone and Joint Surgery,** v. 64, p. 460-466, 1982.

MANN, F. A. et al. Manual goniometric measurement of the canine pelvic limb. **Journal of the American Animal Hospital Association**, v.24, n.2, p.189-194, 1988.

MANSELL, J. E.; BAILEY, A. J. Abnormal cancelous bone collagen metabolism in osteoarthritis. **The Journal of Clinical Investigation**, v. 101, p. 1596-1603, 1998.

MARIA, P. P. et al. Luxação medial de Patela em Cães- Revisão. **Clínica Veterinária,** n. 34, p.25-32, 2001.

MARON-GUTIERREZ, T. et al . Terapia com células-tronco na síndrome do desconforto respiratório agudo. **Revista Brasileira de Terapia Intensiva**, São Paulo, v. 21, n. 1, Mar. 2009.

MARTINS, E. A. N. et al. Líquido sinovial da articulação femuropatelar após desmotomia patelar medial experimental em equinos. **Ciência Rural**, mai.-jun., v. 37, n. 3, p. 784-788, 2007.

MARSH, J. N. et al. Molecular imaging with targeted perfluorocarbon nanoparticles: Quantification of the concentration dependence of contrast enhancement for binding to sparse cellular epitopes. **Ultrasound Medicine Biological**, New York, v. 33, n. 6, p. 950-958, Oct., 2007.

McDEVITT, C. A.; MUIR, H. Biochemical changes in the cartilage of the knee in experimental and natural osteoarthritis in the dog. **The Journal of the Bone and Joint Surgery,** v. 58, p. 94-101, 1974.

MCLLWRAITH, C.W.; TROTTER, G.W. **Joint Disease in the horse**, Saunders, p. 1-28, 1996.

MARCELLIN-LITTLE, D. J. et al. Canine Uncemented porous-coated anatomic total hip arthroplasty: Results of a long-term prospective evaluation of 50 consecutive cases. **Veterinary Surgery,** Philadelphia, v.28, p.10-20, 1999.

MASSUMOTO, C.; MIZUKAMI, S. Autologous bone marrow transplantation and posttransplant immunotheraphy. **Medicina,** Ribeirão Preto, v. 33, p. 405-414, May., 2000.

MATERA, J. M. et al. Uso do laser arseneto de gálio (904nm) após excisão artroplástica da cabeça do fêmur em cães. **Acta Cirúrgica Brasileira,** São Paulo, v. 18, n. 2, p. 102-106, abr./jun., 2003.

MELENDEZ, M. E. **Terapia celular autóloga para lesões osteo-condrais : estudo em um modelo animal em coelhos.** 2006, 65 f., Dissertação – mestrado (Programa de pós-graduação em genética e biologia molecular) – Universidade Federal do Rio Grande do Sul, Porto Alegre – RS..

MENDONÇA, G. B. N. **Goniometria em cães da raça Rotweiller,** 2009. 89 f. Dissertação (Mestrado) – Universidade Federal de Goiás, Goiânia.

MEYERS, M. H.; HERRON, M. A. fibrin adhesive seal for the repair of osteochondral fracture fragments. **Clinical Orthopaedics,** n. 182, p. 258-263, Jan./Feb.,1984.

MESSNER, K.; GILLQUIST, J. Synthetic implants for the repair of osteochondral defects of the medial femoral condyle: a biomechanical and histological evaluation in the rabbit knee. **Biomaterials**, v. 14, n. 7, p. 513-21, 1993.

MICHALET, X. et al. Quantum Dots for Live Cells, in Vivo Imaging, and Diagnostics. **Science,** New York, v. 307, n. 5709, p. 538-544, Jan., 2005.

MILLER, M. E.; CHRISTENSEN, G. C.; EVANS, H.E. **Anatomy of the dog**, 1.ª ed., Saunders, 1964, 941 p.

MILLIS, D. L. Assessing and mensuring outcomes. In: MILLIS, D. L et al. **Canine rehabilitation e physical therapy**, St. Louis: Elsevier, 2004. P. 211-227.

MITCHELL, N.; SHEPARD, N. The resurfacing of adult articular cartilage by multiple perforations through the sub-chondral bone. **The Journal of the Bone and Joint Surgery,** v. 58, p. 230-233, 1975.

MITCHELL, N.,SHEPARD, N. The resurfacing of adult rabbit articular cartilage by multiples perforations through the subcondral bone. **The Journal of the Bone and Joint Surgery,** v 58-A, n. 2, p. 230-233, Mar., 1976.

MITHÖFER, K et al. Articular cartilage repair in soccer players with autologous chondrocyte transplantation: functional outcome and return to competition. **The American Journal of Sports Medicine**, v. 33, n. 11, p. 1639-1646, 2005.

MONTENEGRO, M. R.; FRANCO, M. **Patologia – Processos Gerais,** 3 ed. Rio de Janeiro: Atheneu 1995. p. 263

MOTA, A. C. A. et al. Uso de terapia regenerativa com células-tronco da medula óssea em doenças cardiovasculares – perspectiva do hematologista. **Revista Brasileira de Hematologia e Hemoterapia**, v. 27**,** n. 2, p. 126-132, 2005.

MOW, V. C. et al. Experimental studies on repair of large osteochondral defects at a high weight bearing area of the knee joint: a tissue engineering study. **Transactions of the ASME**, v. 113, p. 198-206, 1991.

MUIR III, W. W.; HUBBEL, J. A. E. Anestesia Local em Cães e Gatos In: MUIR III, W. W.; HUBBEL, J. A. E. **Manual de Anestesia Veterinária,** 3ª ed., São Paulo, Artmed, 2000, p.99.)

MUIR, H. Proteoglycans as organizers of the extracelular matrix, **Biochemical Society Transactions,** v. 11, p. 613-22, 1983.

MULLER, U. et al. Funtional role of type I and type II interferons in antiviral defense. **Science,** 264, p. 1918-1921, 1986.

MULLER, T. M. **Estudo da eficácia da hidrocinesioterapia no tratamento da artrose de joelho,** 2006. 110 f. Dissertação (Mestrado em Fisioterapia) – Faculdade Assis Gurgacz – Cascavel, PR.

MÜLLER, D. C. M. et al. Técnicas e sítios de coleta de medula óssea em cães e gatos. **Ciência Rural**, v. 39, n. 7, p. 2243-2251, 2009.

MUZZI, L. A. L. et al. Ruptura do ligamento cruzado cranial em cães: fisiopatogenia e diagnóstico. **Clínica Veterinária**, Ano VII, n. 46, setembro/outubro, 2003 p. 32-42.

NEURINGER, I. P.; RANDELL, S. H. Stem cells and repair of lung injuries. **Respiratory Research**, v. 5, n. 6, 2004.

NOGUEIRA, S. R.; TUDURY, E. A. Exame Clínico e Ortopédico em Cães e Gatos- Parte 1. **Clínica Veterinária,** n. 36, p.34-58, 2002.

NORKIN, C. C.; WHITE, D. J. **Medida do movimento articular: manual de goniometria,** 2 ed. Porto Alegre: Artes Médicas, 1997. 260 p.

OLIVEIRA, G. K. **Células-tronco mononucleares autólogas na cicatrização de defeitos tibiais agudos experimentais de cão.** 2008. 50 f. Dissertação (Mestrado em Cirurgia Experimental) – Universidade federal de Santa Maria – Santa Maria.

OLSSON, D. C. **Transplante de células-tronco com a fração total de células mononucleares autógenas da medula óssea na lesão iatrogênica aguda de tendão calcâneo de cães.** 2009. 106 f. Tese (Doutorado Cirurgia Experimental) – Universidade Federal de Santa Maria – Santa Maria.

PARAK, W. J. et al. Labelling of cells with quantum dots. **Nanotechnology,** New Haven, v. 16, p. 9-25, Jun., 2005.

PARRY, B. W. Miscellaneous laboratory techniques. In: PRATT, P.W. (Ed.). **Laboratory procedures for veterinary technicians,** Mosby, c. 12, p.561-626, 1996.

PEDERSEN, N. C. Synovial fluid collection and analysis. **Veterinary Clinics of North America: Small Animal Practice**, v.8, p.495-499, 1978.

PEDERSEN, N. C. et al. Joint diseases of dogs and cats. In: ETTlNGER, S. J. **Textbook of Veterinary Internal Medicine,** 3. ed. Philadelphia: Saunders, p. 2329-2377, 1989.

PERMAN, V. Synovial f1uid. In: Kaneko, J. J. **Clinical Biochemistry of Domestic Animals**, 3. ed. New York: Academic Press, p.749-783, 1980.

PETERSON, L. et al. Autologous chondrocyte transplantation. Biomechanics and long-term durability. **The American Journal of Sports Medicine**, v. 30, n. 1, p. 2-12, 2002.

PIERMATTEI, D.L.; FLO, G.L. Fractures and Orthopedics Conditions of the Hindlimb In: PIERMATTEI, D.L.; FLO, G.L. **Small animal orthopedics fracture repair**, 3ª ed., Philadelphia, WB Saunders Company, p.516-555, 1997.

PIERMATTEI, D.L.; FLO, G.L. The stifle joint. In:___. **Handbook of small animal orthopedics and fracture repair,** Philadelphia: Saunders, c. 17, p. 516-580, 1997.

PIERMATTEI, D.L.; JOHNSON, K.A. The Hindlimb In: PIERMATTEI, D.L.; JOHNSON, K.A. **Surgical aproaches to the bones and joints of the dog and cat,** 4ª ed., Philadelphia, WB Saunders Company, p.346-349, 2004.

PRIDIE, K. H. A method of resurfacing osteoarthritis knee joints. **The Journal of Bone and Joint Surgery,** v. 41, p. 618-619, 1959.

PITTENGER, M. F. et al. Multilineage potential of adult human mesenchymal stem cells. **Science**, v. 284, n. 5411, p. 143-147, 1999.

PIZZO, P. A.; POPLACK, D. G. **Principles and practice of pediatric oncology,** Filadelfia: Lippincott Williams & Wilkins. 2005. 1780 p.

POOYA, H. A. et al. Short-term evaluation of dorsal acetabular augmentation in 10 canine total hip replacements. **Veterinary Surgery,** v.32, p.142-152, 2003.

POPOVITCH, C. A.; NANNOS, A. Emergency management of open fractures and luxations. **Small Animal Practice,** v. 3, n. 3, 2000.

POTIER, E.; PETITE, H. Utilization thérapeutique des cellules souches en orthopédie. **Pathologie Biologie,** v.53, p.142-148, 2005.

POZZOBON, R. et al. Características físico-químicas e citológicas do líquido sinovial de pôneis com modelo de sinovite induzida. **Ciência Animal Brasileira,** v. 10, n. 4, p. 1303-1309, out./dez., 2009.

PROCKOP, D. J. Marrow stromal cells as stem cells for nonhematopoietic tissues. **Science**, v. 276, n. 5309, p. 71-74. Review, 1997.

PROCKOP, D. J. "Stemness" does not explain the repair of many tissues by mesenchymal stem/multipotent stromal cells (MSCs). **Clinical Pharmacology and Therapeutics**, v. 82, n. 3, p. 241-243, 2007.

RADIN, E. L.; PAUL, I. L. Does cartilage compliance reduce skeletal impact loads? The relative force attenuaring properties of articular cartilage, synovial fluid, periarticular soft tissues and bone. **Arthritis and Rheumatism,** v. 13, p.139-144, 1970.

RASKIN, R. Medula óssea. In: SLATTER, D. **Manual de cirurgia de pequenos animais**, São Paulo: Manole, c. 64, p. 1135-1142, 1998.

READ, R. A. Opciones racionales de tratamiento de la luxation interna de rótula. **Waltham Focus**. v. 9, n. 4, p. 25-31, 1999.

REIS, F. A. et al . Análise da confiabilidade do método Figura Oito e da volumetria para mensuração do edema de tornozelo. **Revista Brasileira de Medicina do Esporte,** Niterói, v. 10, n. 6, Dec., 2004 .

REZENDE, M. U. et al. Cartilagem articular e osteoartrose. **Acta Ortopédica Brasileira,** v. 8, p. 100-104, 2000.

RIBEIRO, J. L. et al. Estudo macroscópico e histológico de reparos osteocondrais biologicamente aceitáveis. **Acta Ortopédica Brasileira,** v. 12, n. 2, 2004.

RIPPON, H. J. et al. Derivation of distal lung epithelial progenitors from murine embryonic stem cells using a novel three-step differentiation protocol. **Stem Cells**, v. 24, n. 5, p. 1389-98, 2006.

RIUL, S.; AGUILLAR, O. M. Contribuição à organização de serviços de transplante de medula óssea e a atuação do enfermeiro. **Revista Latino-Americana Enfermagem** - Ribeirão Preto - v. 5 - n. 1 - p. 49-58 - janeiro 1997.

RODRIGO, J. J. et al. Osteocartilaginous allografts as compared with autografts In the treatment of knee joint osteocartilaginous defects in dogs. **Clinical Orthopaedics,** n. 134, p.342-349, Jul./ Aug, 1978.

ROHANIZADEH, R. et al. Gelatin sponges (Gelfoam) as a scaffold for osteoblasts. **Journal of Materials Science. Materials in Medicine**, v. 19, n. 3, p. 1173-1182, 2008.

ROCCO, M. C. Environmentally responsible development of nanotechnology. **Environment Science Technology**, Iowa, v. 39, n. 5, p. 106-112, Mar., 2005.

ROJAS, M. et al. Bone marrow-derived mesenchymal stem cells in repair of the injured lung. **American Journal of Respiratory Cell and Molecular Biology**, v. 33, n. 2, p. 145-152, 2005.

ROY, R. G. et al. A retrospective evaluation of stifle osteoarthritis in dog with bilateral medial patellar luxation and unilateral surgical repair. **Veterinary Surgery**, v. 21, n. 6, p. 475-479, 1992.

ROUGHLY, P.J.; WHITE, R.J. Age-related changes in the structure of the proteoglycan subunits from human articular cartilage. **The Journal of Biological Chemistry,** v. 255, p. 217-23, 1980.

ROUSH, J. K. Canine patellar luxation. **Veterinary Clinics of North America: Small Animal Practice**, v. 23, n. 4, p. 855-856, 1993.

RUNGE, J. J. et al. The effects of lifetime food restriction on the development of osteoarthritis in the canine shoulder. **Veterinary Surgery,** Philadelphia, v.37, p.102-107, 2008.

SALBEGO, F. Z. **Enxerto ou implante homólogo na correção de defeito ósseo segmentar femoral em cães associado à inoculação da fração de células mononucleares da medula óssea**. 2010. 211 f. Tese (Doutorado Cirurgia Experimental) – Universidade Federal de Santa Maria – Santa Maria.

SALTER, R. B. et al. The effects of continuous passive motion on the healing of articular cartilage defects. An experimental investigation in rabbits. **The Journal of Bone and Joint Surgery,** v.57, p. 570-571, 1975.

SALTER, R. B. et al. The biological effects of continuous passive motion on the healing of full-thickness defects in articular cartilage. **The Journal of Bone and Joint Surgery,** v. 62, p. 1232-1251, 1980.

SAWYER, D. C. Synovial Fluid Analysis of Canine Joints**. Journal of the American Veterinary Medical Association**. v 143, p. 609-612, 1963.

SCHÖTTLE, P. B. et al. Trochleoplasty for patellar instability due to trochlear dysplasia. A minimum 2-year clinical and radiological follow-up of 19 knees. **Acta Orthopaedica,** v. 76, n. 5, p. 693-8, 2005.

SCHULZ, M. Medial patellar luxation. In: HEDLUND, C.S et al. **Small animal surgery,** St. Louis: Mosby, p.1289-1297, 2007.

SELLERS, R. S. et al. The effect or recombinant human bone morphogenetic protein-2 (rhBMP-2) on the healing of full-thickness defects of articular cartilage. **The Journal of Bone and Joint Surgery,** v. 79-A, n. 10, p. 1452-63, 1997.

SELMI, A. L. **A incisuroplastia troclear na estabilização articular com retalho de fáscia lata, após transecção do ligamento cruzado cranial em cães**. 2002. 107f. Tese (Doutorado) – Faculdade de Ciências Agrárias e Veterinárias, Universidade Estadual Paulista, Jaboticabal,SP.

SELMI, A. L. et al. Incisuroplastia troclear e estabilização articular após transecção do ligamento cruzado cranial. Estudo clínico e radiográfico em cães. **Ciência Rural,** Santa Maria, v.37, n.5, p.1360-1366, set./out., 2007.

SERAKINCI, N.; KEITH, W. N. Therapeutic potential of adult stem cell. **European Journal of Cancer**, v. 42, cap. 9, p. 1243-1246, 2006.

SIMKIN, P. A. et al. Subchondral architecture in bones of the canine shoulder. **Journal of Anatomy**, v. 175, p. 213-227, 1991.

SIMON, T. M.; JACKSON, D. W. Articular cartilage: injury pathways and treatment option. **Sports Medicine and Arthroscopic Review,** v. 14, n. 3, p. 146-54, 2006.

SOARES, M. B. P.; SANTOS, R. R. Ética das manipulações genéticas:proposta para um código de conduta. **Parcerias Estratégicas,** n. 16, p. 153-161, out., 2002.

SOUZA, S. F. et al. Estimulação elétrica neuromuscular em cães submetidos à imobilização rígida temporária da articulação fêmoro-tíbio-patelar, **Ciência Rural**, Santa Maria, v.37, n.1, p.165-170, jan-fev, 2007.

SOUZA, M. M. D. et al . Luxação de patela em cães: estudo retrospectivo. **Arquivo Brasileiro de Medicina Veterinária e Zootecnia,** Belo Horizonte, v. 61, n. 2, Apr., 2009.

STOCKWELL, R.A. Chondrocytes. **Journal of Clinical Pathology,** suppl. 7-13, 1978.

STURION, D. J. et al. Artroplastia excisional pelo acesso dorso-caudal em 16 cães com necrose asséptica da cabeça do fêmur. **Arquivos de Ciências Veterinárias e Zoologia da Unipar,** Cascavel, v.9, n.2. p.111-115, jun./dez., 2006.

SUKHANOVA, A. et al. Hogly stable fluorescent nanocrystals as a novel class of labels for immunohistochemical analysis of paraffin-embebed tissue sections. **Laboratory Investigation**, Hagerstown. v. 82, n. 9, p. 1259-1261, Sept., 2002.

SVENSSON, A. et al. Bacterial cellulose as a potential scaffold for tissue engineering of cartilage. **Biomaterials**, v. 26, p. 419-31, 2005.

SWENSON, E. S. et al. Limitations of green fluorescent protein as a cell lineage marker. **Stem Cells**, v. 25, n. 10, p. 2593-2600, 2007.

TAKAHASHI, M. et al. Cytokines produced by bone marrow cells can contribute to functional improvement of the infarcted heart by protecting cardiomyocytes from ischemic injury. **American Journal Physiology – Heart and Circulatory Physiology**, v. 291, n. 2, p. 886-893, 2006.

TALLHEDEN, T. et al. Human serum for culture of articular chondrocytes. **Cell Transplant**. v. 14, n. 7, p. 469-479, 2005.

TATARUNAS, A. C.; MATERA, J. M.; FRANCHINI, M. L. Análise de líquido sinovial em cães: revisão de literatura. **Revista de Educação Continuada - CRMV-SP,** São Paulo, v. 7, n. 1/3, p. 7-14, 2004.

TATARUNAS, A. C.; MATERA, J. M. Possibilidades de tratamento da ruptura do ligamento cruzado cranial no cão. **Revista de Educação Continuada - CRMV-SP,** São Paulo, v. 8, n.1,p. 26-37, 2005.

TOGNOLI, G.K. et al. Transplante autólogo de células mononucleares da medula óssea em úlcera de córnea experimental em cães. **Ciência Rural**, Santa Maria, v. 39, n. 1, p. 148-155, 2009.

TOMLINSON, J.; CONSTANTINESCU, G. M. Repair of medial patella luxation**. Veterinary Medicine,** v. 89, n. 1, p. 48-56, 1994.

TUDURY, E. A.; RAISER, A. G. Redução de fraturas distais do fêmur de cães, empregando dois pinos de Steinmann em substituição aos de Rush. **Revista Centro de Ciências Rurais,** Santa Maria, v. 15, n. 2, p. 141-155, Abr/Jun., 2000.

UEMATSU, K. et al. Cartilage regeneration using mesenchymal stem cells and a three-dimensional poly-lactic-glycolic acid (PLGA) scaffold, **Biomaterial,** v.26, p. 4273-4279, Jul., 2005.

VACHON, A. et al. Evaluation of the repair of cartilage defects of the equine third carpal bone with or without sub-chondral bone perforation. **American Journal of Veterinary Research,** v. 47, p. 2637-2645, 1986.

VAN DER KRAAN, P. M. et al. Interaction of chondrocytes, extracellular matrix and growth factors: relevance for articular cartilage tissue engineering. **Osteoarthritis and Cartilage.** v. 10, n. 8, p. 631-637, 2002.

VAN DYK, G. et al. Cancelous bone grafting of large osteochondral defects. An experimental study in dogs. **Arthroscopy,** v. 14, n. 3, p. 311-320, Apr., 1998.

VAN HAAFTEN, T.; THÉBAUD, B. Adult bone marrow-derived stem cells for the lung: implications for pediatric lung diseases. **Pediatric Research,** v. 59, p. 94-99, 2006.

VAN PELT, P. W. Interpretation of synovial fluid findings in the horse. **Journal of the. American Veterinary Medical Association**, v. 165, p. 91-95, 1974.

VIANNA, D. L.; GREVE, J. M. D. Relação entre a mobilidade do tornozelo e pé e a magnitude da força vertical de reação do solo. **Revista Brasileira de Fisioterapia,** São Carlos, v. 10, n. 3, p. 339-345, 2006.

VIOLA, N. V. et al. Estudo comparativo dos efeitos de selantes hemostáticos no reparo ósseo de tíbia de ratos. **Revista Brasileira de Ortopedia**, Abr., 2007.

WAGERS, A. J.; WEISSMAN, I. L. Plasticity of adult stem cells. **Cell**, v. 116, n. 5, p. 639-648, 2004.

WANG, J. A. et al. Human bone marrow-derived mesenchymal stem cells transplanted into damaged rabbit heart to improve heart function. **Journal of Zhejiang University Science B,** v. 6, n. 4, p. 242-248, 2005.

WEI, N. et al. Arthroscopically guided Jamshidi needle biopsy of articular cartilage: Potential Utility in the Evaluation of Disease Modifying Osteoarthritis Drugs (DMOADS), **The Journal of Applied Research**, v. 10, n. 1, 2009.

WEISS, D. J. et al. Adult stem cells, lung biology, and lung disease. NHLBI/Cystic Fibrosis Foundation Workshop. **Proceedings of the American Thoracic Society,** v. 3, n. 3, p. 193-207, 2006.

WEISS, D. J. Stem cells and cell therapies for cystic fibrosis and other lung diseases. **Pulmonary Pharmacology and Therapeutics**, v. 21, n. 4, p. 588-594, 2008.

WERNER, L. L. Arthrocentesis and joint f1uid analysis: diagnostic applications in joint diseases of small animals. **Compendium on Continuing Education for the Practicing Veterinarian,** v. I, p. 855-862, 1979.

WILKINS, R. J. Joint fluid analysis. In: BOJRAB, M. J. (Ed.). **Disease mechanisms in small animal surgery**, 2.ed. Philadelphia: Lea & Febiger, p.705-710, 1993.

WILLIAMS, F.A. et al. The importance of stretch and contractile activity in the prevention of connective tissue accumulation in muscle. **Journal of Anatomy,** v. 158, p. 109-114, 1988.

WU, X.; BRUCHEZ, M. P. Labeling cellular targets with semiconductor quantum dot conjugates. **Methods in cell biology,** v. 75, p. 171-183, 2004.

ZAGO, M. A.; COVAS, D. T. **Células-tronco: a nova fronteira da medicina**. São Paulo: Atheneu, 2006. 245 p.

ANEXOS

ANEXO I - FRENTE

Gelfoam®
Gelatina absorvível

PHARMACIA

FORMA FARMACÊUTICA:
Esponja hemostática de gelatina.

APRESENTAÇÃO:
Envelope contendo esponja estéril de gelatina absorvível no tamanho 100 (80 x 125 x 10 mm).

COMPOSIÇÃO:
Esponja estéril de gelatina absorvível de pele de animais.

USO ADULTO E PEDIÁTRICO

Este produto é de uso restrito a hospitais, clínicas e casas de saúde. As informações ao paciente serão fornecidas pelo médico assistente, conforme necessário.
GELFOAM® (gelatina absorvível) deve ser armazenado à temperatura ambiente e não exige cuidados especiais de conservação, desde que a embalagem permaneça fechada. Uma vez aberta, o conteúdo está sujeito à contaminação. Recomenda-se que GELFOAM® (gelatina absorvível) seja usada logo depois de aberta a embalagem, desprezando-se a parte não utilizada.
ATENÇÃO: se o envelope estiver rasgado ou furado, a esponja não deve ser usada, pois não se pode assegurar sua esterilidade. O produto não deverá ser reesterilizado.
O prazo de validade do produto encontra-se na embalagem externa. Não use produtos com o prazo de validade vencido.

INFORMAÇÕES TÉCNICAS:
GELFOAM® (gelatina absorvível) é uma esponja cirúrgica, dobrável e esterilizada, capaz de absorver e de manter em suas malhas muitas vezes seu peso em sangue total. Quando implantada em tecidos é completamente absorvida dentro de quatro a seis semanas sem acarretar formação excessiva de tecido cicatricial. Quando aplicada em áreas hemorrágicas da mucosa vaginal, retal, nasal ou da pele, GELFOAM® (gelatina absorvível) se liqüefaz completamente dentro de dois a cinco dias. É preparada com uma solução de gelatina especialmente tratada e purificada, aquecida até alcançar a porosidade adequada, sendo depois seca, cortada, embalada, selada e esterilizada sob calor seco.

INDICAÇÕES:
GELFOAM® (gelatina absorvível) é indicado em procedimentos cirúrgicos, como auxiliar na obtenção de hemostasia. O gotejamento capilar ou a hemorragia venosa podem ser controlados instantaneamente, no caso de hemorragia arterial intensa, a pressão do fluxo impede a esponja de permanecer firmemente adaptada e a hemorragia pode continuar. GELFOAM® (gelatina absorvível) apresenta grande poder hemostático quando aplicada à superfície hemorrágica após saturação com solução fisiológica salina ou simplesmente comprimida e aplicada seca. O uso de GELFOAM® (gelatina absorvível) está indicado nos seguintes campos da cirurgia:
Neurocirurgia: GELFOAM® (gelatina absorvível) auxilia o estancamento do gotejamento da dura-máter sob os bordos do osso; na reconstituição de seios venosos durais aos quais não possam ou não devam ser aplicadas ligaduras; no controle de hemorragias epidurais incômodas na laminectomia ou em operações de discos herniados; no controle de hemorragias ósseas.
Otorrinolaringologia: para eliminar hemorragias pós-operatórias nas ressecções submucosas, a esponja pode ser umedecida com solução fisiológica salina. Para prevenir a hemorragia após remoção de pólipos nasais ou para o controle de epistaxes espontâneas, tiras da esponja seca podem ser colocadas no nariz e mantidas no lugar durante alguns segundos (o tampão desaparece em quatro ou cinco dias).
Cirurgia óssea: GELFOAM® (gelatina absorvível) umedecido com solução fisiológica salina pode ser empregado para controlar a hemorragia do tecido ósseo. Ao contrário da cera óssea, ela é facilmente absorvida e não interfere com o processo de cura.
Tumores malignos: a hemorragia pode ser estancada facilmente com GELFOAM® (gelatina absorvível) saturado com solução fisiológica salina e mantida no lugar.
Cirurgia abdominal: GELFOAM® (gelatina absorvível) seco ou saturado com solução fisiológica salina é eficaz para estancar a hemorragia de superfícies viscerais postas a nu, particularmente do leito da vesícula biliar, do baço e do fígado.
Cirurgia ginecológica: a tamponagem com GELFOAM® (gelatina absorvível) auxilia o controle da hemorragia provocada por carcinoma de cérvix, da hemorragia vaginal secundária após histerectomia abdominal, durante operações de plástica vaginal e dissecções pélvicas extensas.
Cirurgia ano-retal: GELFOAM® (gelatina absorvível) é bem tolerado e eficaz no controle da hemorragia anal quando aplicado como curativo hemostático.
Na cirurgia urológica: GELFOAM® (gelatina absorvível) implantado nas incisões da nefrotomia controla a hemorragia sem interferir com a cicatrização. É também eficaz para controlar a hemorragia na cavidade prostática, na prostatectomia suprapúbica e retropúbica.

CONTRA INDICAÇÕES:
GELFOAM® (gelatina absorvível) não deve ser usado no fechamento de incisões de pele, pois pode interferir na cicatrização.
GELFOAM® (gelatina absorvível) também não deve ser empregado para debelar hemorragias do pós-parto ou menorragias.

PRECAUÇÕES E ADVERTÊNCIAS:
Armazenar à temperatura ambiente. Manter a embalagem fechada; após a abertura da embalagem, o conteúdo está sujeito à contaminação. Utilizar GELFOAM® (gelatina absorvível) logo após a abertura da embalagem. Se a embalagem estiver rasgada ou furada, a esponja não deve ser usada, pois não se pode assegurar sua esterilidade. **Este produto não deve ser reesterilizado.**
Não é recomendado o uso de GELFOAM® (gelatina absorvível) na presença de infecções.
GELFOAM® (gelatina absorvível) não deve ser utilizado no compartimento intravascular devido ao risco de embolia. A segurança e eficácia da combinação de GELFOAM® (gelatina absorvível) com outros agentes, como a trombina tópica, não foram avaliadas em estudos clínicos controlados e, portanto, não pode ser recomendada. Se, a critério médico, o uso concomitante de trombina tópica ou outros agentes é clinicamente recomendado, a literatura do produto deve ser consultada para maiores informações.
GELFOAM® (gelatina absorvível) deve ser utilizada com cautela em áreas contaminadas do corpo. Relatou-se síndrome de choque tóxico quando do uso do produto em áreas contaminadas (ex.: cirurgia nasal e cirurgia da mastóide, em mastoidite). Se sinais de infecção ou abscesso se desenvolverem no local onde foi colocado o produto, pode ser necessária uma nova cirurgia, para remover o material infectado e permitir a drenagem.
Por absorver fluido, GELFOAM® (gelatina absorvível) pode se expandir em tamanho e comprimir estruturas vizinhas. Portanto, quando colocado em cavidades ou espaços tissulares fechados, recomenda-se uma compressão mínima preliminar do produto, além de cuidados para evitar a expansão excessiva.

20.2950-2

ANEXO II - VERSO

REAÇÕES ADVERSAS:
Foi relatada febre, sem infecção local evidente, associada com o uso de GELFOAM® (gelatina absorvível).
GELFOAM® (gelatina absorvível) pode formar núcleo de infecção e abscesso.
Relatou-se granuloma de célula-gigante no local da implantação de produtos à base de gelatina absorvível no cérebro.
Há relatos de compressão do cérebro e coluna vertebral como resultado de acúmulo de fluido estéril no local da implantação de produtos à base de gelatina absorvível.
Reações de corpo estranho, encapsulação de fluido e formação de hematoma foram relatadas em associação com o uso do produto.
Os seguintes tipos de eventos neurológicos foram relatados quando GELFOAM® (gelatina absorvível) foi utilizado durante cirurgias de laminectomia: paresia / paralisia (ex.: pé em gota, quadriplegia, dificuldade na marcha); parestesia / neuralgia (ex.: síndrome de cauda eqüina, ciática); inflamação (ex.: meningite, ventriculite, aracnoidite); disfunção neurológica autonômica (ex.: disfunção da bexiga e intestinal, disfunção sexual); falta de fluido cerebroespinal; estenose espinal.
Fibrose excessiva e fixação prolongada de tendão foram observadas quando produtos à base de gelatina absorvível foram usados em junção de tendão, no reparo de tendões rompidos.
Síndrome de choque tóxico foi observada em associação com o uso do produto durante cirurgia em áreas contaminadas (ex.: cirurgia nasal e cirurgia de mastóide, em mastoidite).
Febre, falha de absorção e perda de audição foram observadas em associação com o uso do produto durante a timpanoplastia.

POSOLOGIA E ADMINISTRAÇÃO (INSTRUÇÕES DE USO):
Utilize-se de técnica estéril.
GELFOAM® (gelatina absorvível) deve ser cortado no tamanho desejado (espessura, comprimento e largura) e utilizada a menor quantidade necessária para obtenção da hemostasia. Os fragmentos podem ser comprimidos e aplicados secos à superfície hemorrágica e mantidos no lugar com pressão moderada por 10 a 15 segundos, ou então podem ser saturados com solução fisiológica salina. O material é então retirado, espremido entre os dedos enluvados para remover as bolhas de ar presentes nas malhas, recolocado na solução e aí deixado até ser novamente necessário. A esponja deve readquirir imediatamente seu tamanho e formato originais. Caso ela não se distenda quando imersa na solução pela segunda vez, deve-se retirá-la e vigorosamente amassá-la até que todo o ar seja expelido e a esponja se distenda readquirindo sua forma original ao ser mergulhada na solução.
O pedaço de esponja é então deixado úmido ou apenas umedecido sobre gaze e aplicado no ponto hemorrágico. Deve ser mantido no lugar por um chumaço de algodão ou de gaze que pode ser removido em dez a quinze segundos. A remoção do chumaço de algodão ou gaze é facilitada umedecendo-se o mesmo com algumas gotas de água.
Pode-se empregar com vantagem a sucção sobre o chumaço de algodão ou gaze para aspirar o sangue para dentro de GELFOAM® (gelatina absorvível), onde ele prontamente coagula, levando a esponja a aderir rapidamente. Embora a sucção acelere a coagulação, não é essencial, pois GELFOAM® (gelatina absorvível) aspira o sangue por atração capilar e provoca uma coagulação satisfatória.
Em geral, a esponja de gelatina estanca a hemorragia na primeira tentativa, caso contrário deve-se fazer uma aplicação adicional usando-se novos pedaços de esponja preparados conforme descrito acima.
Estancada a hemorragia, os pedaços de GELFOAM® (gelatina absorvível) devem ser deixados no local, pois do contrário a hemorragia poderá recomeçar. Como a esponja de gelatina causa uma infiltração celular apenas um pouco maior do que a do coágulo sangüíneo, a ferida poderá ser fechada sobre ela.

INSTRUÇÕES PARA ABERTURA DO ENVELOPE:

1. Com as mãos em forma de punho, segura-se cada saliência entre o polegar e o indicador, deslocando-se os lados do envelope externo para que o envelope interno estéril fique descoberto.

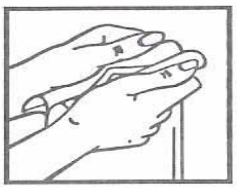

2. Empregando-se a técnica estéril, retira-se e abre-se o envelope interno, do qual se retira a esponja estéril.

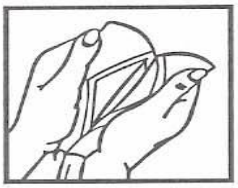

PACIENTES IDOSOS:
Aos pacientes idosos aplicam-se todas as recomendações acima descritas.

Registro nº MS 1.2389.0080

Responsável Técnica: Farm. Bioq. Dra. Marisa K. Sedo - CRF-SP 5601.

Fabricado por: Pharmacia & Upjohn Co – EUA

Importado e distribuído por: PHARMACIA BRASIL LTDA
Av. Dr. Chucri Zaidan, 940 - 7° Andar - São Paulo - SP
CNPJ 71.699.490/0001-04

CAP - Central de Atendimento Pharmacia
Fone: 0800 55-1800

Marca sob licença de:Pharmacia & Upjohn Co – EUA

VENDA EXCLUSIVA A HOSPITAIS, CLÍNICAS E CASAS DE SAÚDE. VENDA SOB PRESCRIÇÃO MÉDICA

Nº DE LOTE, DATA DE FABRICAÇÃO E VALIDADE: vide embalagem externa.

R-01

02950-2