UNIVERSIDADE FEDERAL DE SANTA MARIA
CENTRO DE CIÊNCIAS DA SAÚDE
PROGRAMA DE PÓS-GRADUAÇÃO EM CIÊNCIAS ODONTOLÓGICAS

AVALIAÇÃO DO DESGASTE DENTINÁRIO, NA ZONA DE RISCO DA RAIZ MESIAL DE PRIMEIROS MOLARES INFERIORES, ATRAVÉS DA TOMOGRAFIA COMPUTADORIZADA *CONE BEAM*

DISSERTAÇÃO DE MESTRADO

Cláudia Bohrer Flores

Santa Maria, RS, Brasil
2011

AVALIAÇÃO DO DESGASTE DENTINÁRIO, NA ZONA DE RISCO DA RAIZ MESIAL DE PRIMEIROS MOLARES INFERIORES, ATRAVÉS DA TOMOGRAFIA COMPUTADORIZADA *CONE BEAM*

Cláudia Bohrer Flores

Dissertação apresentada ao Curso de Mestrado do Programa de Pós-Graduação em Ciências Odontológicas, Área de Concentração em Odontologia com ênfase em Endodontia, da Universidade Federal de Santa Maria (UFSM, RS), como requisito parcial para a obtenção do grau de
Mestre em Ciências Odontológicas.

Orientadora: Profª. Dra. Marcia da Silva Schmitz

Santa Maria, RS, Brasil
2011

F634a Flores, Cláudia Bohrer
Avaliação do desgaste dentinário, na zona de risco da raiz mesial de primeiros molares inferiores, através da tomografia computadorizada cone beam / por Cláudia Bohrer Flores. – 2011.
71 f. ; il. ; 30 cm

Orientador: Marcia da Silva Schmitz
Dissertação (mestrado) – Universidade Federal de Santa Maria, Centro de Ciências da Saúde, Programa de Pós-Graduação em Ciências Odontológicas, RS, 2011

1. Preparo cervical 2. Zona de risco 3. Tomografia computadorizada cone beam 4. Primeiros molares inferiores I. Schmitz, Marcia da Silva II. Título.

CDU 616.314.5

Ficha catalográfica elaborada por Cláudia Terezinha Branco Gallotti – CRB 10/1109
Biblioteca Central UFSM

©2011
Todos os direitos autorais reservados a Cláudia Bohrer Flores. A reprodução de partes ou do todo deste trabalho só poderá ser feita mediante a citação da fonte.

Universidade Federal de Santa Maria
Centro de Ciências da Saúde
Programa de Pós-Graduação em Ciências Odontológicas

A Comissão Examinadora, abaixo assinada,
aprova a Dissertação de Mestrado

AVALIAÇÃO DO DESGASTE DENTINÁRIO, NA ZONA DE RISCO DA RAIZ MESIAL DE PRIMEIROS MOLARES INFERIORES ATRAVÉS DA TOMOGRAFIA COMPUTADORIZADA *CONE BEAM*

elaborada por
Cláudia Bohrer Flores

como requisito parcial para obtenção do grau de
Mestre em Ciências Odontológicas

COMISSÃO EXAMINADORA:

Marcia da Silva Schmitz, Dra.
(Presidente/Orientador)

Marcus Vinicius Reis Só, Dr. (UFRGS)

Francisco Montagner, Dr. (UFRGS)

Santa Maria, 05 de dezembro de 2011.

Dedicatória

Aos meus pais ***André*** e ***Beatriz*** pelo carinho, apoio e exemplo. Por estarem sempre me proporcionando amparo em todos os momentos de minha vida e me ajudarem na busca constante e correta do meu caminho.

Aos meus irmãos ***André*** e ***Eduardo*** por compartilharem todos os momentos ao meu lado.

Ao ***Fábio*** pelo incentivo constante e apoio incondicional.

AMO VOCÊS!

Agradecimentos

Ao ***Universo*** que é tudo em tudo!

À ***Universidade Federal de Santa Maria*** pelo acolhimento durante o período do mestrado.

À minha orientadora ***Márcia da Silva Schmitz*** pelos ensinamentos e oportunidade a mim concedida no aperfeiçoamento da prática clínica e no ensejo para a realização desta dissertação.

Ao professor ***Gustavo Nogara Dotto*** pelos ensinamentos sobre tomografia computadorizada *cone beam* e por me auxiliar na realização da mesma. Agradeço também por todo auxílio na análise estatística.

À secretária do programa de Pós-Graduação em Ciências Odontológicas ***Jéssica Dalcin da Silva*** por toda a sua dedicação e carinho no auxílio de toda e qualquer situação.

À ***Coordenação de Aperfeiçoamento Pessoal de Nível Superior (CAPES)*** pela concessão da bolsa durante o mestrado.

À Comissão de professores responsáveis pela coordenação do PPGCO, ***Roselaine Terezinha Pozzobon, Luiz Felipe Valandro*** *e* ***Carlos Heitor Cunha Moreira*** pelo empenho e dedicação no crescimento do nosso programa.

À **Clínica Odonto Dimagem** (Ijuí, RS) pela realização das tomografias do projeto piloto.

À **Clínica COR Radiologia Odontológica** (Santa Maria, RS) pela realização das tomografias da etapa experimental.

Aos Professores que ministraram as disciplinas do mestrado: ***Beatriz Unfer, Bruno Lopes da Silveira, Carlos Alexandre Souza Bier, Carlos Heitor Cunha Moreira, Eliana Wendland, Juliana Rodrigues Praetzel, Luiz Felipe Valandro Soares, Maria Teresa Aquino de Campos Velho, Osvaldo Brazzan Kaizer, Rachel de Oliveira Rocha, Renésio Armindo Grehs, Roselaine Teresinha Pozzobon, Thiago Machado Ardenghi e Vilmar Antônio Ferrazzo*** por todos os ensinamentos preciosos para a construção da pesquisa.

À colega de mestrado ***Lisandra Mozzaquatro*** pelo auxílio estatístico.

Aos colegas de mestrado ***Aline Otani, Ana Carolina Ferreira, Bruna Buzatti, Débora Palma, Deise Osmari, Gisele Franciscatto, Héllen Oliveira, Juliana Broch, Lisandra Mozzaquatro, Manuela Santini, Maristela Lago, Regina Miranda, Renata Guedes, Rodrigo Ardais, Stefanie Werle, Tatiana Perrone, Vinícius Wandscher*** pelo convívio e troca de experiências.

À bibliotecária ***Maria Alice de Brito Nagel*** pela contribuição dos ensinamentos sobre o Portal Periódicos Capes.

Aos professores do curso de especialização em endodontia: ***Carlos Alexandre Bier, Carlos Frederico Wolle, Charles Pereira, Cláudia Pagliarin, Clacir Zenkner e Janice Marin*** por todo o ensinamento teórico e técnico. Por todo o apoio e confiança em mim!

Às colegas ***Gabrielle Ruat*** e ***Letícia Monteiro*** pela parceria no desenvolvimento de casos clínicos e troca de experiências.

À amiga ***Patrícia Machado*** pelo convívio, pelas conversas de desabafo e troca de experiências.

À amiga ***Rafaela Trevisan Correia*** pela amizade e parceria.

Aos amigos ***Felipe Marconato e Thaís Foletto*** por fazerem parte da minha vida e me apoiarem em todos os momentos. Amizade longa e verdadeira!

Ao amigo ***Cláudio Ayres Peres*** por todo o apoio durante o desenvolvimento da minha pesquisa.

Aos funcionários da recepção e vigilantes do CCSH ***Ionara do Nascimento, Luana Nogueira, Daniela Marchi, Dilceu Soares, Divino da Silva, Pedro de Lima e Damião Natanael*** pelo bom humor ao nos receber na universidade mesmo aos domingos ou feriados chuvosos.

A Todos que fizeram parte desta etapa de minha vida,

MUITO OBRIGADA!!!

“Pensa com verdade e teus pensamentos matarão a fome do mundo;
Fala com verdade e cada palavra tua será a semente produtiva;
“Vive com verdade e tua vida será uma grande e nobre profissão de fé.”

Horatio Bonar (1808-1889)

RESUMO

Dissertação de Mestrado
Programa de Pós-Graduação em Ciências Odontológicas
Universidade Federal de Santa Maria

AVALIAÇÃO DO DESGASTE DENTINÁRIO, NA ZONA DE RISCO DA RAIZ MESIAL DE PRIMEIROS MOLARES INFERIORES, ATRAVÉS DA TOMOGRAFIA COMPUTADORIZADA *CONE BEAM*

Autora: Cláudia Bohrer Flores
Orientadora: Marcia da Silva Schmitz
Data e local da Defesa: Santa Maria, 05 de dezembro de 2011.

O preparo do terço cervical é imprescindível para lograr a correta limpeza e modelagem do canal radicular. Em molares inferiores, esse procedimento deve ser realizado com atenção, visto que, a concavidade presente na área de furca reduz a espessura dentinária. O presente estudo *"ex vivo"* avaliou o desgaste promovido na parede distal da raiz mesial de primeiros molares inferiores, através da tomografia computadorizada *cone beam,* após o uso de quatro brocas acionadas a motor. Um total de 40 canais radiculares foram utilizados e divididos, randomicamente, em quatro grupos: Grupo I – Gates-Glidden #2 e #3; Grupo II – Largo #1 e #2; Grupo III – LA-Axxess 20/0.06 e 35/0.06 e Grupo IV – CPdrill®. A espessura dentinária da parede distal dos canais mesiais, a 2mm da furca, foi mensurada antes e após o preparo cervical, através do *software I-CATvision*®. Os resultados do desgaste, produzido pelas brocas, foram submetidos à análise estatística (*one-way* ANOVA), na qual não demonstraram diferença entre os grupos testados (p=0.684). As brocas utilizadas foram consideradas seguras para o preparo cervical, na amostra analisada, e não apresentaram danos na parede dentinária distal.

Palavras-chave: Preparo cervical. Zona de risco. Brocas acionadas a motor. Tomografia computadorizada *Cone Beam*. Primeiros molares inferiores.

ABSTRACT

Dissertação de Mestrado
Programa de Pós-Graduação em Ciências Odontológicas
Universidade Federal de Santa Maria

EVALUATION OF THE CERVICAL REMAINING DENTIN THICKNESS OF MESIAL ROOTS FROM MANDIBULAR MOLARS, BY CONE BEAM COMPUTED TOMOGRAPHY

Autora: Cláudia Bohrer Flores
Orientadora: Marcia da Silva Schmitz
Data e local da Defesa: Santa Maria, 05 de dezembro de 2011.

The cervical preparation is essential to achieve the proper cleaning and shaping the root canal. In mandibular molars, this procedure must be performed carefully, since the concavity present in the furcation area reduces the thickness of dentin. The actual study *"ex vivo"* evaluation the effects of instruments on cervical preparation by cone beam computed tomography. A total of 40 canals from mandibular molars were divided into 4 groups: Group I – Gates-Glidden #2 e #3; Group II – Largo #1 e #2; Group III – LA-Axxess 20/.06, 35/.06 and Group IV – CPdrill®. The dentin thickness of the distal cervical wall of mesial canals was measured before and after the cervical preparation by *software I-CATvision*®. The result of the remain dentin thickness, were subjected to statistical analysis (*one-way* ANOVA), which showed no difference between the groups tested (p=0.684). This study, the drills used for cervical preparation were considered safe and did not damage the dentin structure of the distal wall of mesial root canals of mandibular molars.

Keywords: Cervical preparation. Risk zone. Computed tomography. First mandibular molars.

LISTA DE REDUÇÃO E ABREVIAÇÃO

CRT – Comprimento Real de Trabalho

DP – Desvio padrão

GG – Gates-Glidden

IAI – Instrumento apical inicial

Limite CDC- Limite canal/dentina/cemento

M – mesial

MI – molar inferior

M-D – mésio-distal

M-L – mésio-lingual

M-V – mésio-vestibular

TCCB – Tomografia Computadorizada *Cone Beam*

V-L – vestíbulo-lingual

LISTA DE TABELA

Tabela 1 – Média (± DP) da espessura dentinária da parede distal de raízes mesiais de molares inferiores sem preparo, a 2mm da furca 27

Tabela 2 – Média (± DP) da espessura dentinária da parede distal de raízes mesiais de molares inferiores sem preparo, a 3mm da furca 27

Tabela 3 – Média (± DP) da espessura dentinária em raízes mesiais de molares inferiores na zona de risco, após o preparo cervical 28

Tabela 4 – Desgaste produzido na parede distal da raiz mesial de molares inferiores, pelos diferentes instrumentos e técnicas 29

Tabela 5 – Materiais utilizados na metodologia e suas marcas correspondentes 69

Tabela 6 – Métodos de alargamento cervical utilizado em cada grupo de estudo e a movimentação dada à broca durante o preparo 46

Tabela 7 – Média (± DP) das mensurações antes e após o preparo cervical em cada grupo (mm) 52

Tabela 8 – Valor máximo e mínimo da espessura dentinária após a utilização das brocas (mm) 52

Tabela 9 – Média (± DP) da redução dentinária promovida pelos instrumentos acionados a motor (mm) 52

LISTA DE FIGURA

Figura 1 – Radiografia de dois elementos dentais da pesquisa. (A) Classificação de Weine Tipo II. (B) Classificação de Weine Tipo III 40

Figura 2 – Mensuração da furca a uma cúspide de referência, através do paquímetro digital..... 42

Figura 3 – Molde quadrangular 1.5X1.5X1.5cm para a confecção dos corpos de prova 42

Figura 4 – Espécime embutido na resina acrílica com toda a coroa visualizada..... 43

Figura 5 – Numeração do espécime na área de resina acrílica correspondente a face vestibular 43

Figura 6 – Molde de madeira para a confecção da guia de gesso 44

Figura 7 – Posicionamento dos espécimes em fileira no gesso 44

Figura 8 – Depressão deixada no gesso pelos corpos de prova..... 45

Figura 9 – Brocas utilizadas para preparo do terço cervical. (A) Gates-Glidden #2 e #3. (B) Largo #1 e #2. (C) LA-Axxess 20/0.06 e 35/0.06. (D) CPdrill®..... 45

Figura 10 – Alinhamento da guia de gesso com a grade da seção axial..... 47

Figura 11 – Tela MRP. (A) Seção axial. (B) Seção coronal..... 47

Figura 12 – Mensuração do ponto mais alto da furca a 2mm apical 48

Figura 13 – Imagens axiais de um mesmo elemento dental a 2mm da furca. (A) Topograma pré-preparo cervical. (B) Topograma pós-preparo cervical 49

LISTA DE ANEXO

Anexo A – Carta de aprovação do Comitê de Ética e Pesquisa..... 68

Anexo B – Materiais utilizados na metodologia e marcas correspondentes..... 69

Anexo C – Planilha para registro do comprimento pré preparo cervical e comprimento mínimo de penetração da broca..... 70

Anexo D – Planilha para registro das mensurações dentinárias antes e após o preparo cervical e a broca utilizada..... 71

SUMÁRIO

1 INTRODUÇÃO **16**
2 REVISÃO BIBLIOGRÁFICA **20**
2.1 Projeções dentinárias em molares inferiores **21**
2.2 Preparo cervical **22**
2.3 Considerações anatômicas sobre os molares inferiores **25**
2.4 Métodos de avaliação do preparo do canal radicular **32**
2.4.1 Tomografia computadorizada *Cone Beam* **33**
3 OBJETIVOS **36**
3.1 Objetivos Gerais **37**
3.2 Objetivos Específicos **37**
4 MATERIAIS E MÉTODOS **38**
4.1 Considerações gerais **39**
4.2 Cálculo amostral **39**
4.3 Amostragem **40**
4.4 Critérios de elegibilidade da amostra **40**
4.5 Delineamento experimental **41**
4.6 Instrumento de avaliação **46**
5 RESULTADOS **50**
6 DISCUSSÃO **53**
7 CONCLUSÃO **59**
8 REFERÊNCIAS BIBLIOGRÁFICAS **61**
9 ANEXOS **67**

Introdução

1 INTRODUÇÃO

O preparo do canal radicular, realizado através da instrumentação mecânica, objetiva a obtenção de uma forma cônica e afunilada em sentido apical, no interior do canal dentinário, mantendo sua forma original sem alterar a posição do forame apical (SCHILDER, 1974). Para alcançar esses objetivos, é imprescindível o conhecimento anatômico do elemento dental a ser tratado.

Philippas (1961) observou que a deposição dentinária na câmara pulpar e na entrada dos canais radiculares, de molares, era progressiva e aumentava nas paredes proximais com o aumento da idade dentária e do desgaste oclusal.

Leeb (1983); Paiva e Antoniazzi (1988); Swindle et al. (1991) verificaram que as projeções dentinárias, ao nível do orifício de entrada do canal radicular, forçavam o instrumento endodôntico contra determinada parede, desviando-o de seu trajeto normal. Esses instrumentos poderiam ser fraturados ou levar à perfuração radicular. Além disso, estudos mostram que quando as saliências dentinárias estão presentes, existem regiões do canal radicular que não sofrem a ação mecânica do instrumento endodôntico (MIZRAHI et al., 1975; MOODNIK et al., 1976; WALTON, 1976; LEEB, 1983).

Leeb (1983) ao introduzir uma lima no conduto radicular até as proximidades do limite canal-dentina-cemento (CDC), antes do preparo cervical, observou que o instrumento tocava apenas as paredes correspondentes aos terços cervical e médio. Após a remoção das saliências dentinárias, através das brocas Gates-Glidden, a lima passava a atuar na porção apical.

Assim, com o propósito de melhorar a limpeza, mantendo a forma original do canal radicular, a literatura preconiza o preparo prévio do terço cervical (COFFAE e BRILLIANT, 1975; GOERIG, MICHELICH e SCHULTZ, 1982; MONTGOMERY, 1985; FAIRBOURN, MCWALTER e MONTGOMERY, 1987; SWINDLE et al., 1991). Esse procedimento conduz a inúmeras vantagens, como a determinação do instrumento apical inicial de forma mais fidedigna (PÉCORA et al., 2005; VANNI et al., 2005; BARROSO et al., 2005; IBELLI et al., 2007; SCHMITZ et al., 2008); maior ação dos instrumentos endodônticos, da solução irrigadora e da medicação intra-

canal, além da maior facilidade de acomodação dos cones de guta percha, proporcionando uma obturação radicular mais hermética (ESTRELA, 2004).

Contudo, os instrumentos destinados ao preparo cervical devem ser utilizados com critérios especialmente em canais curvos e atrésicos, como os presentes na raiz mesial de molares inferiores. Isso se deve à morfologia radicular externa desta raiz, que se apresenta com uma concavidade profunda na parede distal relacionada à área de furca. Com frequência, os canais mésio-vestibular (M-V) e mésio-lingual (M-L) encontram-se mais próximos da parede distal do que representados radiograficamente (BOWER, 1979; ABOU-RASS, FRANK e GLICK, 1980; GOERIG, MICHELICH e SCHULTZ, 1982; FABRA-CAMPOS, 1989; INGLE e TAINTOR, 1989).

Desta forma, a espessura dentinária da parede distal, a 2mm da furca, de molares inferiores (MI) foi motivo de estudo de vários autores, onde as médias encontradas variavam de 0.78mm ± 0.18 a 1.52mm ± 0.23 (KESSLER, PETERS e LORTON, 1983; MONTGOMERY, 1985; ISOM, MARSHALL e BAUMGARTNER, 1995; GARALA et al., 2003; GARCIA, et al., 2003; WU, VAN DER SLUIS e WESSELINK, 2005).

Sauáia et al. (2010) correlacionou a espessura dentinária da parede distal da raiz mesial de primeiros molares inferiores com o comprimento radicular. Os autores observaram que, a 2mm da furca, o canal mésio-vestibular apresentava a concavidade mais acentuada nas raízes longas[1] quando comparadas às raízes médias[2] e curtas[3]. Esta correlação não ocorreu para o canal mésio-lingual.

A fim de prevenir um possível rasgo da parede distal de canais curvos e atrésicos, Abou-Rass, Frank e Glick (1980) introduziram o conceito de limagem anticurvatura. De acordo com estes autores, o preparo deveria ser controlado e direcionado para a zona de segurança, longe das porções delgadas ou de risco da estrutura radicular. Tal procedimento visa a prevenir possíveis perfurações e o enfraquecimento da raiz.

Tsesis et al. (2010) avaliaram a partir de um estudo retrospectivo, a prevalência de perfurações radiculares ocorridas na clínica odontológica de uma universidade. Para isso, analisaram radiografias periapicais do período de 1990 a 2008, sele-

---

[1] Para a determinação do comprimento radicular da raiz mesial de MI Sauáia et al. (2010) utilizaram como referência a distância da cúspide M-L até o extremo apical. Definiram como raízes longas um comprimento mínimo de 23.15mm e comprimento máximo 26.61mm.
[2] Raízes médias: 21.05mm – 23.12mm.
[3] Raízes curtas: 17.38mm – 21.02mm.

cionando aquelas que apresentavam tratamento endodôntico. A amostra constituiu-se de 5.048 canais radiculares tratados endodonticamente, os quais foram divididos conforme os grupos dentais[4]. O estudo encontrou 116 canais radiculares perfurados. Os molares inferiores constituíram 23% dos dentes tratados e foram os únicos que apresentaram níveis significativos de perfuração (54.31%).

Para a avaliação da zona de risco, antes e após o preparo do terço cervical, Sanfelice et al. (2010) sugeriram a tomografia Computadorizada C*one Beam* (TCCB). Este método diferencia-se dos demais por ser não destrutivo, no qual maior tecido dentário é preservado (MICHETTI et al., 2010), além disso, apresenta alta precisão e confiabilidade das imagens (PATEL, 2009).

Desta forma, o presente estudo comparou o desgaste produzido na parede distal da raiz mesial de primeiros molares inferiores após o uso de brocas acionadas a motor, já relatadas na literatura, com a broca CPdrill® recentemente lançada no mercado odontológico, através da TCCB.

[4]Grupos dentais: molares inferiores, molares superiores, pré-molares inferiores, pré-molares superiores, anteriores inferiores e anteriores superiores.

Revisão Bibliográfica

2 REVISÃO BIBLIOGRÁFICA

Para facilitar a leitura, esta revisão bibliográfica foi dividida em tópicos de interesse ao questionamento do estudo.

2.1 Projeções dentinárias em molares inferiores

Philippas (1961) observou que a formação de calcificações oriundas da polpa coronária aumentava em espessura com o aumento da idade e do desgaste oclusal. Além disso, constatou que estas deposições dentinárias, principalmente em nível de assoalho pulpar de molares inferiores, eram responsáveis pela redução no tamanho da câmara pulpar em altura e que o acréscimo de dentina nas paredes distal e mesial ocasionava a redução em largura. Vertucci (2005) ratifica a redução da câmara pulpar com o passar do tempo, porém ressalta que a formação de dentina não é uniforme e se dá com deposições mais rápidas no teto e assoalho pulpar de dentes posteriores.

As projeções dentinárias, ao nível do orifício de entrada do canal radicular, forçam o instrumento endodôntico contra determinada parede, desviando-o de seu trajeto normal (LEEB, 1983; PAIVA e ANTONIAZZI, 1988; SWINDLE et al., 1991). Dessa forma, o acesso cervical deve ser planificado para o lado oposto à curvatura, proporcionando ao instrumento endodôntico um percurso mais retilíneo até a região apical (GOERIG, MICHELICH e SCHULTZ, 1982).

Leeb (1983) após injetar tinta nanquim em canais radiculares de molares inferiores, introduziu uma lima até as proximidades do limite CDC e observou que após a remoção do instrumento, esse apresentava-se com tinta aderida apenas na região cervical. Após a remoção das saliências dentinárias, com a utilização das brocas Gates-Glidden (GG), a tinta passava a ser observada na porção apical da lima. O autor ressalta que em canais mésio-vestibulares de molares não instrumentados, a lima penetrava de distal para mesial, portanto, uma pressão era exercida no instrumento com o objetivo de abrir o orifício em direção mesial, criando-se, assim, uma área de fulcro. Logo, o canal era instrumentado de forma desigual, com maior quantidade de dentina removida da parede distal do conduto radicular.

Abou-Rass, Frank e Glick (1980) sugeriram a realização de desgaste anticurvatura para canais curvos e atrésicos, ou seja, os instrumentos deveriam ser tracionados para a área de maior volume dentinário (zona de segurança), evitando-se, assim, a área de concavidade radicular onde a dentina é delgada (zona de risco).

É consenso na literatura que durante o preparo de canais curvos e atrésicos os principais objetivos são evitar a formação de degraus, zip, transportação do forame e perfuração na região apical. A manobra que visa a dirimir estes acidentes é o preparo do terço cervical do canal radicular tornando-se, dessa forma, uma etapa de fundamental importância.

2.2 Preparo cervical

O preparo prévio do terço cervical objetiva evitar deformações durante a modelagem do conduto radicular, além de intensificar o processo de sanificação. Vários autores ressaltam as vantagens desse procedimento: o instrumento endodôntico atua de maneira livre e direta em todo o comprimento de trabalho (MONTGOMERY, 1985; FAIRBOURN, MCWALTER e MONTGOMERY, 1987); há maior remoção do conteúdo e contaminação do terço cervical, maior penetração e efetividade da solução irrigadora (COFFAE e BRILLIANT, 1975; MONTGOMERY, 1985; FAIRBOURN, MCWALTER e MONTGOMERY, 1987); menor possibilidade de formação de degrau, perfuração e fratura do instrumento endodôntico (FAIRBOURN, MCWALTER e MONTGOMERY, 1987); maior facilidade para colocação da medicação intra-canal e acomodação dos cones de guta percha (ESTRELA, 2004); menor prevalência de dor pós operatória decorrente de menor extrusão de restos necróticos e microorganismos para o ápice (COFFAE e BRILLIANT, 1975; MONTGOMERY, 1985; FAIRBOURN, MCWALTER e MONTGOMERY, 1987); redução do ângulo de curvatura dos canais radiculares (CUNNINGHAM e SENIA, 1992; AUN et al., 1997) e determinação do instrumento apical inicial (IAI) de forma mais fidedigna (WEST et al., 1998; PÉCORA et al., 2005; VANNI et al., 2005; BARROSO et al., 2005; IBELLI et al., 2007; SCHMITZ et al., 2008).

Abou-Rass e Jastrab (1982) relataram que a instrumentação manual além de consumir mais tempo foi insuficiente na remoção das saliências dentinárias. Houve maior efetividade quando as brocas GG 1 ou Peeso 1 foram empregadas.

As brocas Gates-Glidden foram sugeridas para facilitar a abertura dos canais radiculares por Otollengui (1892) e Callahan (1894) (ESTRELA, 2004). Estes instrumentos endodônticos rotatórios possuem sua parte ativa em forma de chama e são encontrados com seis diâmetros: 0.50mm (#1), 0.70mm (#2), 0.90mm (#3), 1.10mm (#4), 1.30mm (#5) e 1.50mm (#6) (ESTRELA, 2004).

Coffae e Brilliant (1975) descreveram que a broca Gates-Glidden deveria ser utilizada com movimentos de penetração e tração, uma vez que, diante da configuração deste instrumento, os movimentos de lateralidade poderiam conduzir à fratura do mesmo. Entretanto, Isom, Marshall e Baumgartner (1995) utilizaram a broca em lateralidade com o movimento de pressão anticurvatura e demonstraram que maior quantidade de dentina foi removida na zona de risco comparada com outros métodos[5].

Wu, Van Der Sluis e Wesselink (2005) avaliaram o risco de perfuração em molares inferiores ao utilizar a broca Gates-Glidden com e sem pressão anticurvatura. Constataram que a utilização de pressão anticurvatura na broca não reduz o risco de perfuração, mas, sim, aumenta a possibilidade de fratura da broca.

Estrela (1990) avaliou o risco de perfuração radicular e o risco de criar uma parede distal muito fina no canal mésio-vestibular de primeiros molares inferiores durante o preparo biomecânico. Nesse trabalho, foram comparadas as Técnicas de instrumentação Anticurvatura, Telescópica e Convencional juntamente com a utilização de brocas Gates-Glidden #2 e #3. O autor, entre outras observações, verificou que, nas três técnicas de instrumentação, ao nível de 2 e 3mm da bifurcação estava o local de maior susceptibilidade da ocorrência de perfuração. Além disso, os canais instrumentados pela técnica convencional auxiliada pelas brocas GG #2 e #3 apresentaram as paredes mais finas. Assim, o autor não recomenda o uso da broca GG #3 na região de risco da raiz mesial de molares inferiores.

Zuckerman et al. (2003) e Sanfelice et al. (2010) consideraram a broca Gates-Glidden #2 segura para o preparo cervical de molares inferiores, pois esta preservaria a integridade e estrutura mecânica da raiz. Contudo, salienta-se, através do estudo de Busquim e dos Santos (2002), que as brocas GG #1 e #2 não foram suficientes para remover completamente as interferências dentinárias, principalmente abaixo da junção cemento-esmalte na raiz mesial de molares inferiores. Assim, em geral, os

[5] GG vai e vem, Canal openers vai e vem e Canal openers anticurvatura.

trabalhos avaliam do desgaste produzido na zona de risco de molares inferiores após a utilização da broca Gates-Glidden #3 (KESSLER, PETERS e LORTON, 1983; McCANN, 1990; ISOM, MARSHALL e BAUMGARTNER, 1995; COUTINHO-FILHO et al., 2002; WU, VAN der SLUIS e WESSELINK, 2005; MAHRAN e ABOEL-FOTOUB, 2008; COUTINHO-FILHO et al., 2008; DUARTE et al., 2011).

A broca Largo possui sua parte ativa em forma cilíndrica e é encontrada com os seguintes diâmetros: 0.70mm (#1), 0.90mm (#2), 1.10mm (#3), 1.30mm (#4), 1.50mm (#5) e 1.70mm (#6). Ao contrário da Gates-Glidden, a broca Largo pode ser utilizada com movimentos de lateralidade (ESTRELA, 2004).

Os alargadores de aço inoxidável Line-Angle Axxess constituem-se de três instrumentos: #1 LASS (pequeno: ponta 0.20/conicidade 0.06), #2 LASS (médio: ponta 0.35/conicidade 0.06) e #3 LASS (grande: ponta 0.45/conicidade 0.06). Apresentam alta capacidade de corte e têm sua dureza aumentada por serem cobertos por uma camada de nitreto de titânio (ESTRELA, 2004).

Sanfelice et al. (2010) avaliaram a quantidade de dentina removida da parede distal dos canais mesiais durante o preparo cervical, a 2mm da furca, de primeiros molares inferiores, quando os instrumentos ProTaper (S1, SX, e S2), K3 (25/0.08 e 25/0.10) Gates-Glidden (#1 e #2) e LA-Axxess (20/0.06 e 35/0.06) foram comparados. A broca Gates-Glidden gerou a menor média de espessura dentinária comparada com as demais brocas. Entretanto, essa broca apresentou a menor redução percentual, seguida dos instrumentos K3, LA-Axxess e ProTaper. O estudo não mostrou diferença estatística entre os grupos comparados e todos os instrumentos foram considerados seguros para o preparo cervical.

Duarte et al. (2011) avaliaram o aumento da área instrumentada e a espessura de dentina nas paredes distal e mesial dos canais mesiais de molares inferiores. O efeito do preparo cervical, a 3mm abaixo da junção cemento-esmalte, foi observado após o uso dos instrumentos Gates-Glidden #2 e #3, LA-Axxess 20/0.06 e 35/0.06 e Orifice Shaper 30/0.06 e 40/0.06. Os autores observaram que todos os instrumentos aumentaram significantemente a área do canal radicular e removeram dentina tanto da parede mesial quanto da parede distal. Entretanto, a broca LA-Axxess promoveu a maior área de desgaste, ao passo que a broca Gates-Glidden #3 proporcionou as menores espessuras dentinárias nas paredes mesial e distal.

Dessa forma, os autores recomendam cautela na utilização das brocas Gates-Glidden #3 e LA-Axxess 35/0.06.

A broca CPdrill®, idealizada pelo Doutor Alexandre Capelli, não apresenta estudos literários no que tange a efetividade do preparo do terço cervical, bem como no que se refere ao desgaste promovido na zona de risco em canais radiculares curvos e atrésicos. Esta broca um aumento de diâmetro na parte ativa (7mm) da ponta da broca à extremidade: 0.30, 0.50, 0.70, 0.90, 1.10, 1.30 e 1.50 nesta ordem. Suas vantagens, segundo Capelli, são: rapidez e menor custo, uma vez que uma única broca substitui as brocas tradicionais como Gates-Glidden, Largo e Peeso sem a necessidade das trocas frequentes durante o tratamento endodôntico; segurança, devido ao seu dimensionamento, evitando as regiões críticas de furca do canal radicular, trabalhando somente no terço cervical do canal radicular; adaptabilidade, pois pode ser utilizada nos diversos tipos de anatomias radiculares e, por fim, pode ser utilizada no micro-motor padrão do consultório odontológico.

2.3 Considerações anatômicas sobre os molares inferiores

Embora o preparo do terço cervical traga inúmeros benefícios à terapia endodôntica, deve-se ter cautela no preparo de canais curvos e atrésicos como os da raiz mesial de molares inferiores, uma vez que a parede distal desta raiz é delgada e o desgaste excessivo, nessa área, poderia resultar na perfuração radicular lateral ou rasgo (ABOU-RASS, FRANK e GLICK, 1980; GOERIG, MICHELICH e SCHULTZ, 1982; LIM e STOCK, 1987; MONTGOMERY, 1985; WEINE, KELLY e LIO, 1975).

Sendo assim, para a realização do preparo radicular, o conhecimento dos aspectos anatômicos é critério fundamental, uma vez que o sítio de atuação do endodontista, o canal dentinário, não é passível de visualização direta durante os procedimentos técnicos. Além disso, os molares inferiores apresentam uma grande variabilidade na configuração do sistema de canais radiculares (BARKER et al., 1974; KEREKES e TRONSTAD, 1977)

Com o propósito de determinar a frequência, grau de curvatura e a configuração dos canais radiculares mésio-vestibular e mésio-lingual de molares inferiores, bem como o efeito do preparo cervical na curvatura radicular, Cunningham e Senia (1992) utilizaram 100 raiz mesiais que apresentavam dupla curvatura. Após coloca-

rem uma lima #08 no interior dos condutos radiculares e radiografarem nos sentidos M-D e V-L, constataram que a maior frenquência de curvatura apresentava-se no canal M-V. A configuração do canal Weine tipo II[6] foi mais prevalente do que Weine tipo III[7]. O grau de curvatura para Weine tipo II foi significantemente maior do que para Weine tipo III. Além disso, uma redução na curvatura foi alcançada após o preparo cervical.

Bower (1979) ao examinar, através de uma lupa estereoscópica a morfologia externa da furca em raízes mesiais de 103 primeiros molares inferiores, após a confecção de cortes transversais, 2mm abaixo da área da furca, verificou que estas raízes apresentavam uma profundidade côncava na superfície distal com média de 0.7mm (DP 0.19). Verificou ainda que a distribuição de cemento foi irregular nesta raiz. Sugeriu que a superfície distal ficava vulnerável a perfurações, se instrumentos de grande calibre fossem utilizados.

Kessler, Peters e Lorton (1983) demonstraram que durante a instrumentação de raízes mesiais de molares inferiores a parede distal é a área de maior preocupação em função de sua menor espessura e, portanto, passível de perfuração acidental. A esta parede pouco espessa, voltada para a furca e vulnerável ao enfraquecimento após o preparo endodôntico de canais curvos e atrésicos, Abou-Rass, Frank e Glick (1980) denominaram de zona de risco.

Ao avaliar primeiros molares inferiores, Sauáia et al. (2010) mesuraram o comprimento da raiz mesial e correlacionaram com a espessura dentinária da parede distal (zona de risco). Para tal, utilizaram 92 molares que foram divididos em 3 grupos de acordo com o comprimento radicular. O estudo sugere que, na área analisada (2mm abaixo da furca), o canal mésio-vestibular pode apresentar maior risco de perfuração durante o preparo cervical quando a raiz mesial é longa, uma vez que, a raiz nesta condição apresenta menor espessura dentinária em relação à raiz curta. Para o canal mésio-lingual não houve diferença estatística significante na relação do comprimento radicular com a espessura dentinária na zona de risco.

A espessura dentinária da parede distal de molares inferiores, antes do preparo radicular, foi pesquisada por vários autores e diferentes médias foram encontradas, conforme discutido nas tabelas 1 e 2.

---

[6] Weine Tipo II: dois canais com saída no assoalho da câmara e que se unem em um canal principal próximo ao ápice.

[7] Weine Tipo III: dois canais separados e distintos partem do assoalho da câmara separados e alcançam o ápice separados.

Tabela 1 – Média (± DP) da espessura dentinária da parede distal de raízes mesiais de molares inferiores sem preparo, a 2mm da furca.

Estudos	Espessuras médias (mm) ±DP
Kessler, Peters e Lorton, 1983	1.52 ± 0.23
Montgomery, 1985	0.97 ± 0.24
Isom, Marshall e Baumgartner, 1995	1.17 ± 0.31
Garala et al., 2003	1.27 ± 0.29
Garcia Filho et al., 2003	0.78 ± 0.18
Wu, van der Sluis e Wesselink, 2005	0.92 ± 0.26

Tabela 2 – Média (± DP) da espessura dentinária da parede distal de raízes mesiais de molares inferiores sem preparo, a 3mm da furca.

Estudos	Espessuras médias (mm) ±DP
Kessler, Peters e Lorton, 1983	1.11 ± 0.27
McCann et al., 1990	0.8 ± 0.2
Berutti e Fedon, 1992	1.7 (mediana = 1.6)
Garala et al., 2003	1.2 ± 0.27
Coutinho Filho et al., 2008	Canal M-V: 0.83 ± 0.17 Canal M-L: 0.80 ± 0.15
Duarte et al., 2011	1.2 ± 0.26

A redução, em espessura, da parede distal (zona de risco) da raiz mesial de molares inferiores após o uso da broca Gates-Glidden com ou sem aplicação de pressão anticurvatura foi motivo de estudo de Wu et al. (2005). Com esta finalidade, os autores utilizaram o modelo da mufla para que as medidas antes e após o preparo cervical pudessem ser registradas. Em quatro dos cinco grupos avaliados o re-

manescente mínimo da parede distal foi entre 0.07mm-0.14mm (2mm abaixo da furca). Ressaltaram ainda que o valor mínimo de espessura dentinária antes do preparo foi 0.43 enquanto que a redução máxima da parede distal foi ≥ 0.72mm, deixando claro que o risco de perfuração existe.

Assim, vários autores avaliaram a espessura dentinária remanescente após a utilização de diferentes técnicas de instrumentação e brocas, de molares inferiores. A tabela 3 apresenta as médias e desvio-padrão das mensurações após o preparo cervical de diferentes estudos. A tabela 4 apresenta os estudos que avaliaram a desgaste na zona de risco bem como sua metodologia, intervenções e resultados.

Tabela 3 – Média (± DP) da espessura dentinária em raízes mesiais de molares inferiores na zona de risco, após o preparo cervical.

Estudos	Espessuras médias (mm) ±DP
Kessler, Peters e Lorton, 1983*	0.53 ± 0.22
Montgomery, 1985**	0.85 ± 0.33
McCann et al., 1990	0.5 ± 0.2
Isom, Marshall e Baumgartner, 1995*	0.62 ± 0.36
Zuckerman et al., 2003	0.97 ± 0.19
Wu et al., 2005*	0.72 ± 1.89
Coutinho Filho et al., 2008*	0.66 ± 0.19 (MV) 0.39 ± 0.13 (ML)
Duarte et al., 2011*	0.83 ± 0.29

*Quando os autores não estabeleciam a média geral dos instrumentos avaliados, foram considerados os valores da broca Gates-Glidden em seu maior diâmetro, para a confecção da tabela.
** Broca Peeso #1.

Tabela 4 - Desgaste produzido na parede distal da raiz mesial de molares inferiores, pelos diferentes instrumentos e técnicas.

(continua)

Autor /Ano	Metodologia	Amostra	Intervenções	Resultados
Kessler, Peters e Lorton, 1983	Estudo experimental, *in vitro*, com 3 grupos de comparação sendo 1 controle. Após as intervenções, os $^{2}/_{3}$ linguais de cada dente era embebido em resina acrílica. Quatro cortes foram realizados perpendicularmente ao longo eixo radicular com um disco diamantado. Os cortes foram: 1º) 2mm acima da furca; 2º) na furca; 3º) 2mm abaixo da furca e o 4º) 4mm abaixo da furca. As mensurações da menor distância do canal para a superfície distal, para a superfície mesial e o diâmetro entre estas duas áreas foram feitas no microscópio.	Raiz M de MI	-Grupo 1 (controle): 1A – sem instrumentação. 1B - instrumentados com limas manuais até a #35. -Grupo 2 (preparo seriado): 2A limagem circunferencial e preparo cervical com a Hedstrom #60. 2B limagem anticurvatura e preparo cervical com a Hedstrom #60. -Grupo 3 (preparo seriado): 3A preparo cervical com GG #2 e #3. 3B – preparo cervical com brocas esféricas e desgaste anticurvatura #2 e #4.	- Das 4 técnicas de preparo (2A, 2B, 3A e 3B), a técnica anticurvatura deixou a maior quantidade de espessura dentinária; - 2mm acima da furca a maior diferença foi entre 2A e 2B; - Nos níveis 2, 3 e 4 houve ≠ significativa entre 2B e 3A; - As instrumentações circunferencial e mecânica não apresentaram ≠ significativa em todos os níveis; - GG vs. broca esférica: não houve ≠ estatística.
Montgomery, 1985	Estudo experimental, *in vitro*, com 3 grupos de comparação sendo 1 controle. Após as intervenções, os espécimes foram colocados em um casquete de resina acrílica e 6 secções horizontais era realizadas ao longo da superfície radicular. A mensuração da espessura da parede distal foi realizada através do esteriomicroscópio.	Raiz M de MI	-Grupo A: limagem circunferencial e preparo cervical com uma lima Hedstrom. -Grupo B: limagem circunferencial e preparo cervical com a broca Peeso #1. -Grupo C (controle): não foi instrumentado.	- Não houve diferença estatística significante entre a técnica convencional e experimental na espessura remanescente do canal em nenhuma das secções.
Lim e Stock, 1987	Estudo experimental, *in vitro*, com 2 grupos. Após as intervenções, os espécimes foram seccionados 5mm e 8mm do ápice para mensurar, através da microscopia, a mínima espessura de parede entre as técnicas.	Raiz M de MI	-Grupo 1 (controle): sem instrumentação; -Grupo 2: a técnica stepback ou limagem anticurvatura era realizada.	- A 8mm do ápice houve ≠ estatística significante entre as técnicas, com a técnica stepback removendo mais dentina. - Em 5mm não houve ≠ estatística significante entre as técnicas.

(continuação)

Autor /Ano	Metodologia	Amostra	Intervenções	Resultados
Isom, Marshall e Baumgartner, 1995	Estudo experimental, *in vitro,* com 4 grupos experimentais. Os espécimes foram incluídos em mufla de resina acrílica. Secções horizontais foram realizadas no nível da furca (A), a 2mm (B) e a 4mm da furca (C). A análise microscópica era realizada antes e após o preparo.	Raiz M de MI	-Grupo 1: GG #2 e #3 com movimentos de vai e vem; -Grupo 2: GG #2 e #3 com movimentos de anticurvatura; -Grupo 3: Canal Openers #30 e #70 com movimentos de vai e vem; -Grupo 4: Canal Openers #30 e #70 com movimentos de anticurvatura.	Não houve diferença estatística significativa entre os grupos em nenhum nível, entretanto: Na secção A: Grupo 1 removeu mais dentina do que os grupos 3 e 4. Na secção B: Grupo 2 removeu mais dentina que todos os outros grupos. O grupo 2 removeu ≈0.2mm mais que o grupo 1.
Coutinho-Filho et al., 2002	Estudo experimental, *in vitro*, com 2 grupos experimentais. Os espécimes foram incluídos em muflas. O corte horizontal era realizado 3mm abaixo da furca. A análise microscópica era realizada antes e após o preparo.	Raiz M de MI	- Grupo 1: GG #4, #3 e #2 (2.500 rpm); - Grupo 2: Profile Orifice Shaper #4, #3, #2 e #1 (280 rpm).	- Não houve diferença estatística entre os grupos na espessura remanescente da parede distal ($p>0.05$).
Zuckerman et al., 2003	Estudo experimental, *in vitro*, com 2 grupos experimentais. Os espécimes foram incluídos em muflas. Os cortes horizontais foram realizado 1, 4 e 7mm aquém do ápice. A análise microscópica foi realizada antes e após o preparo.	Canal M-V da raiz M de MI	- Grupo: GG #1 e #2 no terço coronal e Lightspeed #50 apical.	As médias e desvio-padrão nos níveis analisados foram: 0.70±0.29 (a 1mm); 1.04±0.18 (a 4mm) e 0.97±0.19 (a 7mm).
Wu, Van der Sluis e Wesselink, 2005	Estudo experimental, *in vitro*, com 5 grupos experimentais. Os espécimes foram incluídos em muflas. Os cortes horizontais foram realizados a 2mm da furca. As fatias foram fotografadas antes e após o preparo para comparação.	Raiz M de MI	-Grupo 1: GG #2 até o terço coronal com anticurvatura (300 rpm); - Grupo 2: GG #2 até a metade coronal com anticurvatura (300 rpm); -Grupo 3: GG #3 até o terço coronal com anticurvatura (300 rpm); -Grupo 4: GG #3 até a metade coronal com anticurvatura (300 rpm); -Grupo 4: GG até a metade coronal sem anticurvatura (300 rpm).	Após o uso da GG, a redução da parede mesial foi similar a parede distal. A aplicação de pressão anticurvatura não reduziu o risco de perfuração.

(conclusão)

Autor /Ano	Metodologia	Amostra	Intervenções	Resultados
Mahran e AboEl-Fotoub, 2008	Estudo experimental, *in vitro*, com 3 grupos experimentais. Os espécimes foram submetidos à tomografia computadorizada *multislice* antes e após o preparo.	Canais M-V de 1os MI	-Grupo 1: Protaper; -Grupo 2: HeroShaper; -Grupo 3: GG #3, #2 e #1 (800 rpm).	A broca Gates-Glidden removeu significantemente mais dentina do que as demais brocas (p=0.003)
Coutinho-Filho et al., 2008	Estudo experimental, *in vitro*, com 2 grupos experimentais. Os espécimes foram incluídos em muflas. Os cortes horizontais foram realizados 3mm da furca. A análise microscópica era realizada antes e após o preparo.	Raiz M de 1os MI	-Grupo 1: Preparo seriado+GG #4, #3 e #2 (2.500 rpm); -Grupo 2: Coroa-ápice+GG #2, #3 e #4 (2.500 rpm).	Houve diferença estatística significante entre os grupos (p<0.01). O remanescente dentinário foi maior com a GG e coroa-ápice.
Sanfelice et al., 2010	Estudo experimental, *in vitro*, com 4 grupos experimentais. Os espécimes foram submetidos à tomografia computadorizada cone beam antes e após o preparo.	Raiz M de 1os MI	-Grupo 1: GG #1 e #2 (12.000 rpm); -Grupo 2: Protaper SX, S1 e S2 (300 rpm / 3N/cm); -Grupo 3: K3 25/0.08 e 25/0.10 (300 rpm / 3N/cm); -Grupo 4: LA-Axxess 20/0.06 e 35/0.06 (12.000 rpm).	Não houve diferença estatística entre os instrumentos utilizados.
Duarte et al., 2011	Estudo experimental, *in vitro*, com 3 grupos experimentais. Os espécimes foram incluídos em muflas. Os cortes horizontais foram realizados na junção cemento-esmalte. As fatias foram fotografadas antes e após o preparo para comparação.	Raiz M de 1os MI	-Grupo 1: GG #2 e #3 (12.000 rpm); -Grupo 2: LA-Axxess 20/0.06 e 35/0.06 (12.000 rpm); -Grupo 3: Orifice Shaper 30/0.06 e 40/0.06 (300 rpm).	Os autores não fizeram análise estatística para comparação entre as diferentes brocas na zona de risco. Entretanto, a broca GG deixou a menor média de espessura dentinária na zona de risco (0.83±0.29), seguida das brocas LA-Axxess (1.04±0.33) e Orifice Shaper (1.11±0.51).

M = mesial; MI = molares inferiores; M-V = mésio-vestibular.

2.4 Métodos de avaliação do preparo do canal radicular

Diferentes métodos foram sugeridos na literatura para avaliar a anatomia do canal radicular e o efeito que os instrumentos endodônticos produzem no preparo do conduto:

> modelos plásticos (Weine et al., 1975), secções histológicas (Walton, 1976), estudos com microscopia eletrônica de varredura, (Mizrahi et al., 1975), secções seriadas (Seidler, 1956; Schneider, 1971; Bramante et al., 1987), comparações radiográficas (Southard et al., 1987) e impressões de silicona do canal radicular (Abou-Rass e Jastrab, 1982) (BERGMANS et al., 2001 tradução nossa).

Bergmans et al. (2001) ressaltam que o método radiográfico não possibilita a análise tridimensional acurada do conduto radicular, constituindo-se, portanto, de uma metodologia crítica quando o objetivo é avaliar a complexidade do sistema de canais radiculares. Na microscopia eletrônica de varredura, as secções transversais da estrutura dental são realizadas após o preparo endodôntico, assim o padrão original do conduto é alterado impossibilitando uma comparação entre os procedimentos anteriores e posteriores à instrumentação do canal (BRAMANTE, BERBERT e BORGES, 1987). Os materiais utilizados nas técnicas de modelagem interna do conduto radicular são muito sensíveis e as interpretações tornam-se subjetivas (BERGMANS et al., 2001).

Bramante, Berbert e Borges (1987) desenvolveram o método da mufla, no qual foi possível comparar a condição prévia e posterior à instrumentação endodôntica. Para isto, os espécimes foram incluídos em resina acrílica e na sequência em uma mufla de gesso, de onde podiam ser removidos. Desta forma, os cortes transversais realizados no conjunto resina e espécime foram passíveis de remontagem, já que o molde de gesso (mufla) servia como um guia.

Tendo em vista as limitações[8] do modelo da mufla, Kuttler et al. (2001) introduziram um novo método que pudesse proporcionar maior precisão ao preparo das amostras e manutenção da integridade do canal radicular para a posterior instrumentação, o qual denominaram “modelo da cuba endodôntica”. O sistema da cuba

[8] Limitações: Bramante et al. (1987) usaram de gesso como suporte externo para manter as secções no lugar. É questionável se as secções poderiam manter-se unidas sem movimentação, uma vez que o gesso é quebradiço e sujeito a desgaste por atrito. Logo, poderia haver erros experimentais pela ausência da correta correlação espacial das secções (Garala et al., 2003).

consiste de cinco secções de metal unidas por fixação externa formando uma cuba aberta. Uma das secções serve como base da cuba. Duas das paredes verticais possuem ranhuras longitudinais externas que permitem a remontagem da cuba de forma precisa. As outras duas paredes verticais possuem ranhuras horizontais internas que guiarão a secção. Os autores salientam que a grande vantagem deste método é a precisão, que garante a adaptação rígida das secções durante a instrumentação.

Dentre os métodos de avaliação, a Tomografia Computadorizada (TC) e a Microtomografia Computadorizada (µCT) têm sido utilizadas para a comparação de imagens pré e pós-instrumentação, diferenciando-se das outras técnicas por ser um método não destrutivo, visto que as amostras não são cortadas, economizando-se, assim, mais tecido dentário. Além disso, possuem alta precisão e confiabilidade das imagens (PATEL, 2009).

2.4.1 Tomografia computadorizada *Cone Beam*

Em 1998, os italianos Mozzo e colaboradores apresentaram os primeiros resultados de um novo tipo de tomografia computadorizada, aperfeiçoada para imagens da estrutura dental e maxilo-facial, baseada na técnica de feixe cônico: Tomo - grafia Computadorizada C*one Beam*. O novo aparelho (NewTom – 9000, Quantitative Radiology, Verona, Italy) apresentava rapidez de aquisição de dados volumétricos através de uma única rotação em torno da cabeça do paciente, pequeno tempo de mapeamento, boa precisão geométrica e dose de radiação significantemente reduzida em relação aos outros tipos de tomografias computadorizadas. Além disso, permitia uma reconstrução da imagem em terceira dimensão.

O tomógrafo *cone beam* é compacto e apresenta dois elementos principais: a fonte de raio-X e o receptor de imagens bidimensional. O conjunto gira uma única vez ao redor da cabeça do paciente na região de interesse. O tempo do exame pode variar de 5 a 40 segundos dependendo da unidade e do protocolo utilizado (HATCHER, 2010).

A tomografia computadorizada *cone beam* (TCCB) apresenta baixa dose de exposição quando comparada à tomografia de feixe em leque. Isso ocorre devido a limitação do feixe de raio-X que reduz o tamanho da área irradiada (SCARFE, FAR-

MAN e SUKOVIC, 2006). Ao término do exame, obtém-se em torno de 580 projeções de imagens bidimensionais (imagens base). Cada projeção de imagem gera uma matriz de pixel. Dessa forma, podem ser obtidas 580 matrizes individuais que serão processadas e reconstruídas, através de um *software* altamente sofisticado que acompanha o equipamento, formando pequenos voxels isotrópicos (PATEL et al., 2007; PATEL et al., 2009).

Os voxels são as menores subunidades do volume digital (HATCHER, 2010). Na tomografia computadorizada *cone beam* a resolução do voxel é isotrópica, isto é, apresenta-se com tamanho igual nas três dimensões (altura = largura = profundidade). Cada voxel apresenta um grau de absorção de raio-X e seu tamanho determina a resolução da imagem (SCARFE, FARMAN e SUKOVIC, 2006). O pequeno tamanho do voxel associado com o grande número de nível de cinza tem contribuído para acurácia e precisão quando a dimensão das estruturas anatômicas é mensurada e a forma anatômica visualizada (HONEY et al., 2007).

A tomografia computadorizada foi descrita na endodontia em 1990 através do trabalho de Tachibana e Matsumoto. Entre as várias aplicações deste exame destaca-se a análise da morfologia do canal radicular.

Neelakantan, Subbarao e Subbarao (2010) investigaram a acurácia de vários instrumentos de avaliação no estudo da morfologia do canal radicular, entre eles a tomografia computadorizada *cone beam*. Após analise nas vistas transversal e longitudinal constataram que a TCCB foi precisa em identificar o sistema de canais radiculares. Além disso, vários autores mostraram que a TCCB é uma ferramenta efetiva para o estudo da morfologia do canal radicular (MATHERNE et al., 2008; PATEL, 2009; BARATO FILHO et al., 2009; SANFELICE et al., 2010).

Com o objetivo de validar o uso da tomografia computadorizada *cone beam* como uma ferramenta para explorar a anatomia do canal radicular, Michetti e colaboradores (2010) compararam reconstruções do sistema de canais radiculares de imagens tomográficas com cortes histológicos. Para isto, utilizaram 9 elementos dentais os quais foram explorados através do tomógrafo Kodak 9000 3D e na sequência, submetidos a cortes histológicos em níveis pré-determinados. As reconstruções bidimensionais foram comparadas com as secções histológicas através da mensura-

ção de área e do diâmetro de Feret[9]. O tomógrafo Kodak 9000 3D mostrou-se um instrumento de medição confiável, não invasivo, que pode ser utilizado em todos os planos e possibilita a exploração completa da anatomia do canal radicular em 3D.

Sanfelice et al. (2010) utilizaram a tomografia computadorizada *cone beam* para avaliar a espessura dentinária removida da parede distal dos canais mesiais de primeiros molares inferiores durante o preparo cervical. Os autores concluíram que a TCCB foi utilizada com sucesso para a mensuração antes e após a instrumentação dos canais e para calcular a quantidade de dentina removida durante o preparo dos canais radiculares.

Destarte, o uso da tomografia computadorizada *cone beam* tem sido sugerido para o estudo anatômico do canal radicular bem como para a análise da modelagem do mesmo, uma vez que, proporciona a observação do espécime antes e após as intervenções sem a necessidade de corte ou destruição da amostra.

[9] O diâmetro de Feret refere-se à distância mais longa entre dois pontos ao longo do limite de seleção.

Objetivos

3 OBJETIVOS

3.1 Objetivo geral

O objetivo deste estudo *"ex vivo"* foi avaliar o desgaste dentinário produzido na parede distal da raiz mesial de primeiros molares inferiores após o uso de diferentes métodos de ampliação do terço cervical.

3.2 Objetivos específicos

Os objetivos específicos foram:

3.2.1 Comparar a espessura da parede distal da raiz mesial associadas aos canais mésio-vestibular e mésio-lingual antes do preparo cervical, a 2mm da bifurcação;

3.2.2 Determinar através da tomografia computadorizada *cone beam* o desgaste promovido na parede distal (zona de risco), a 2mm da bifurcação, dos canais mésio-vestibular e mésio-lingual de primeiros molares inferiores humanos após a realização do alargamento cervical com as brocas Gates-Glidden, LA-Axxess, Largo e CPdrill®;

3.2.3 Comparar a redução da parede distal da raiz mesial dos canais M-V e M-L produzida pelos diferentes instrumentos;

3.2.4 Comparar a espessura da parede distal da raiz mesial dos canais mésio-vestibular e mésio-lingual após o preparo cervical, a 2mm da bifurcação.

Materiais e Métodos

4 MATERIAIS E MÉTODOS

4.1 Considerações gerais

Esta pesquisa foi submetida ao Comitê de Ética e Pesquisa da Universidade Federal de Santa Maria (UFSM) e aprovada em seus aspectos éticos e metodológicos. CAAE (Certificado de Apresentação para Apreciação Ética): 0101.0.243.000-10 (Anexo A).

Este estudo de pesquisa laboratorial "*ex vivo*", randomizado, controlado e cego foi realizado no Laboratório do Mestrado de Ciências Odontológicas da Universidade Federal de Santa Maria (UFSM). O exame tomográfico foi conduzido na clínica COR Radiologia Odontológica (Santa Maria, RS, Brasil) através da utilização do tomógrafo GX CB-500 POWERED BY i-CAT.

Os procedimentos de preparo cervical e análise das imagens tomográficas foram executados por um único operador. Foi realizado um treinamento prévio a partir de um projeto piloto, no qual 10 canais radiculares foram preparados com as brocas deste estudo para a obtenção de 10 topogramas. Em cada topograma foram realizadas duas mensurações, na área de risco, com um intervalo de uma semana entre as mesmas. Após, os dados foram tratados estatisticamente através do teste "t" pareado para avaliar a concordância entre as leituras do examinador.

As referências dos materiais utilizados nesta metodologia estão inseridas na tabela 5, localizada no Anexo B.

4.2 Cálculo amostral

Foi realizado o cálculo amostral para diferença entre as médias do desfecho contínuo, *redução percentual da parede dentinária distal da raiz mesial dos molares inferiores,* considerando o resultado do estudo prévio de Sanfelice et al. (2010). O cálculo foi obtido com um nível de significância de 5% e o poder de 80% através do Programa PS Power and Sample Size Calculations Version 3.0, January, 2009. O resultado demonstrou que seriam necessários 10 espécimes (canais) por grupo experimental.

4.3 Amostragem

Este estudo utilizou 40 canais radiculares de raízes mesiais de primeiros molares inferiores permanentes, obtidos do banco de dentes permanentes do curso de odontologia da Universidade Federal de Santa Maria (UFSM).

4.4 Critérios de elegibilidade da amostra

Critérios de inclusão: Os elementos dentais apresentavam: rizogênese completa; classificação do sistema de canais radiculares em Weine tipo II ou Weine tipo III e ausência de tratamento endodôntico prévio.

Critérios de exclusão: As amostras que apresentavam reabsorções dentárias internas e/ou externas, ampla destruição coronária ou restaurações que impediam a identificação do elemento dental foram excluídas do estudo.

Radiografia: Os espécimes foram radiografados para que os critérios de elegibilidade da amostra pudessem ser observados. Os elementos dentais foram posicionados na película radiográfica com leve inclinação para distal e mantidos nesta posição através da utilização de cera utilidade. Assim, a configuração do sistema de canais radiculares foi passível de classificação (Figura 1).

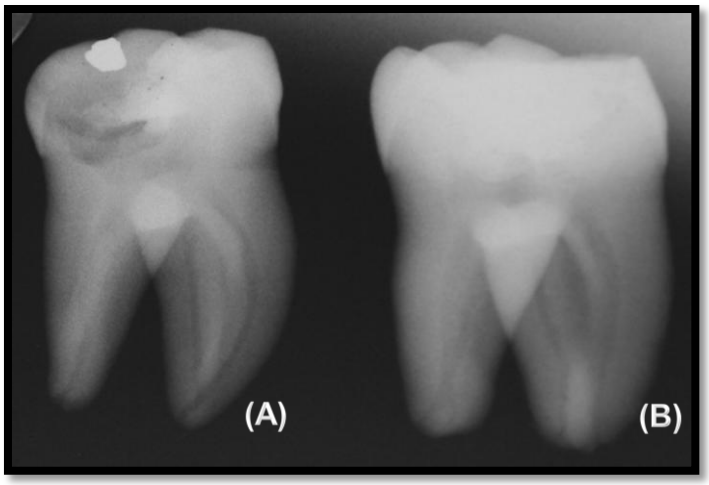

Figura 1 – Radiografia de dois elementos dentais da pesquisa. (A) Classificação de Weine Tipo II. (B) Classificação de Weine Tipo III

4.5 Preparo das amostras

Armazenagem: Os dentes foram limpos por raspagem e escovação e após, colocados em hipoclorito de sódio 5.25% para desinfecção. Posteriormente, foram lavados em água corrente e armazenados em solução aquosa de timol 0.1% sob refrigeração na temperatura de 9ºC até o momento da execução do experimento. Na sequência, foram lavados em água corrente com o objetivo de remover traços da solução de timol e secos com toalhas de papel absorvente.

Cirurgia de acesso: A abertura da câmara pulpar foi realizada de forma convencional, utilizando-se, para isto, uma broca esférica para alta rotação n.º 1014. O início do desgaste foi através da fossa central da face oclusal, desgastando a estrutura dentinária até o momento da trepanação. A partir deste momento, uma broca Endo-Z foi utilizada para a remoção do teto da câmara pulpar. As retenções foram eliminadas com a finalidade de proporcionar um livre acesso à entrada dos canais radiculares.

Exploração: Em todos os canais foi realizada a irrigação com 3mL de hipoclorito 2,5% com a utilização de uma seringa plástica *luer-lock* de 5mL dotada com agulha de irrigação Endo-Eze. A exploração dos condutos radiculares foi realizada com lima manual tipo K Flexofile n.º 10 de 25mm. Essa foi introduzida no interior do canal radicular até que atingisse o forame apical, fato este detectado visualmente. Recuou-se 1mm para a determinação do comprimento pré-preparo cervical (Anexo C). Neste momento, com a associação do critério radiográfico foi confirmada a morfologia proposta por Weine.

Determinação do comprimento mínimo de penetração da broca: Para garantir que as brocas utilizadas neste estudo atuassem na zona de maior susceptibilidade de ocorrência de perfuração radicular, ou seja, 2mm abaixo da bifurcação, foi determinado o comprimento mínimo de penetração da broca. Esta etapa foi realizada por meio do paquímetro digital, mediante a mensuração da furca até uma cúspide de referência (Figura 2) e somado a este valor 2mm (Anexo C).

.

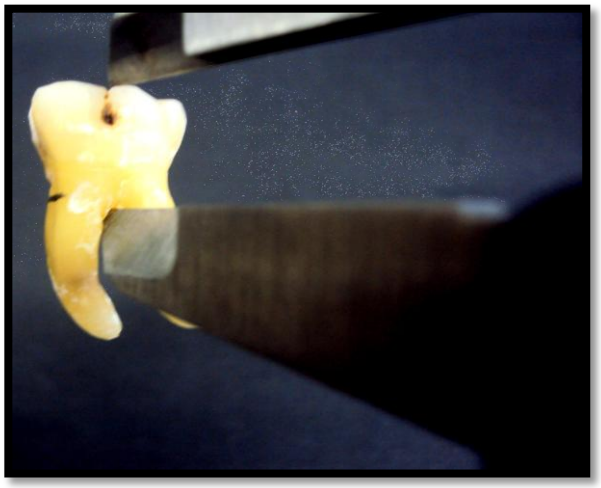

Figura 2 – Mensuração da furca a uma cúspide de referência, através do paquímetro digital.

Preparo dos espécimes pré-inclusão: No ápice de cada elemento dental foi aplicada 2 camadas de esmalte incolor para unha, com a finalidade de impedir a penetração da resina acrílica via apical.

Inclusão dos espécimes: Uma estrutura de borracha cubóide quadrangular serviu como molde para a confecção dos corpos de prova (Figura 3). Após a lubrificação do molde, com vaselina sólida, a resina acrílica autopolimerizável JET foi preparada e vertida dentro do mesmo. Quando o material encontrava-se na fase borrachóide, o espécime foi embutido de forma a permitir a visualização completa da coroa dental (Figura 4).



Figura 3 – Molde quadrangular 1.5X1.5X1.5cm para a confecção dos corpos de prova.

Figura 4 – Espécime embutido na resina acrílica com toda a coroa visualizada.

Polimento dos corpos de prova: Foi realizado o polimento da resina acrílica, dos corpos de prova, na máquina Politriz, por meio da utilização das lixas d'água números 200, 400 e 600.

Identificação dos corpos de prova: Em cada corpo de prova realizou-se a numeração de 1(um) a 20 (vinte) na resina acrílica correspondente à face vestibular (Figura 5).

Figura 5 – Numeração do espécime na área de resina acrílica correspondente a face vestibular.

Preparo dos corpos de prova para o exame tomográfico: Uma estrutura quadrangular em gesso pedra serviu como guia para as tomografias. A confecção desta guia foi através de um molde de madeira 2X10X10cm, o qual apresentava as paredes verticais unidas à base, através de parafusos, com o objetivo de facilitar a retirada do gesso, além disso, este molde foi encapado com papel filme (Figura 6). O gesso pedra tipo III foi manipulado e vertido no molde. Posteriormente, os corpos de prova, previamente isolados com duas camadas de isolante para resina acrílica, foram posicionados no interior do molde em fileiras (Figura 7). Após a presa do gesso, a guia foi retirada do molde de madeira para que os corpos de provas fossem cuidadosamente removidos da guia. Na depressão deixada pelos corpos de prova foi realizada a numeração correspondente ao número do corpo de prova (Figura 8).

Figura 6 – Molde de madeira para a confecção da guia de gesso.



Figura 7 – Posicionamento dos espécimes, em fileiras, na guia de gesso.

Figura 8 – Depressão deixada na guia de gesso pelos corpos de prova.

Exame tomográfico antes do preparo cervical: Os corpos de prova foram posicionados na guia de gesso de acordo com a numeração já estabelecida. As imagens tomográficas foram obtidas em um aparelho com tempo de exposição de 26s, operando em 120 Kvp, 5 mA e promovendo voxel de 0.25 mm. A reconstrução dos cortes axiais foi realizada após a digitalização através de um *software* especializado num tempo aproximado de 1 minuto. As imagens foram salvas no computador para posterior comparação.

Divisão das amostras: Os 40 canais radiculares foram distribuídos randomicamente, através do programa Random Allocator *software*, em 4 grupos de acordo com o método de alargamento cervical (Figura 9). A tabela 6 apresenta a divisão dos grupos de estudo, bem como a cinemática utilizada para cada uma das brocas durante o preparo cervical.

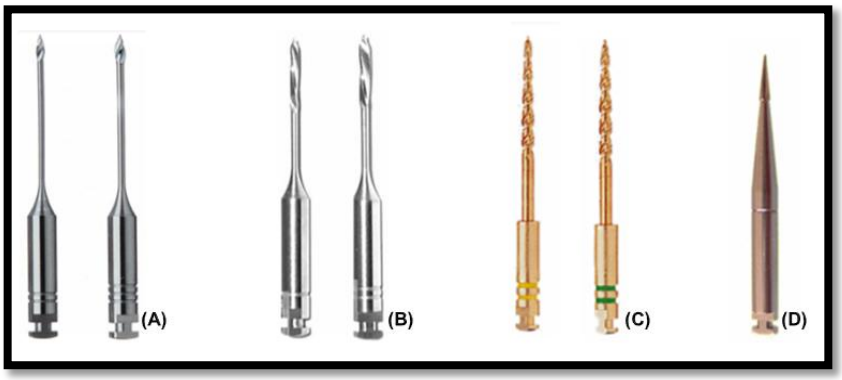

Figura 9 – Brocas utilizadas para preparo do terço cervical. (A) Gates-Glidden #2 e #3. (B) Largo #1 e #2. (C) LA-Axxess 20/0.06 e 35/0.06. (D) CPdrill®.

Tabela 6 – Métodos de alargamento cervical utilizado em cada grupo de estudo e a movimentação dada à broca durante o preparo.

GRUPO	MÉTODO DE ALARGAMENTO CERVICAL
I	Gates-Glidden #2 e #3 (movimento de penetração e tração)
II	Largo #1 e #2 (movimento de anticurvatura)
III	LA-Axxess 20/0.06 e 35/0.06 (movimento de anticurvatura)
IV	CPdrill® (movimento de anticurvatura)

Ampliação Cervical: A ampliação cervical para os grupos I, II e III foi realizada utilizando primeiramente os instrumentos de menor diâmetro, seguidos pelos de maior diâmetro. O comprimento mínimo de penetração da broca foi delimitado com o uso de um cursor o qual foi fixado na broca com cianoacrilato. Em todos os grupos, foi realizada a irrigação com 3mL de hipoclorito de sódio 2.5% a cada troca de instrumento. Todas as brocas foram utilizadas no motor TC 3000, em 10.000 rpm/min.

Exame tomográfico após o preparo cervical: Os corpos de prova foram reposicionados na guia de gesso e conduzidos ao tomógrafo para uma nova captura das imagens, conforme o protocolo descrito anteriormente.

Análise dos cortes: Para a comparação dos topogramas antes e após o preparo cervical foi utilizado o *software I-CATvision®*.

4.6 Instrumento de avaliação

Dois computadores foram manuseados ao mesmo tempo, sendo que um detinha as imagens pré-instrumentação e outro as imagens pós-instrumentação. Assim, todos os passos realizados nas imagens pré-preparo cervical foram, na sequência, realizados nas imagens pós-preparo. Os seguintes passos foram realizados:

Passo 1 - Na tela inicial do programa *I-CATvision®*, na área da visão axial, foi realizado o alinhamento do molde de gesso com a grade desta área, através da ferramenta de rotação (Figura 10).

.

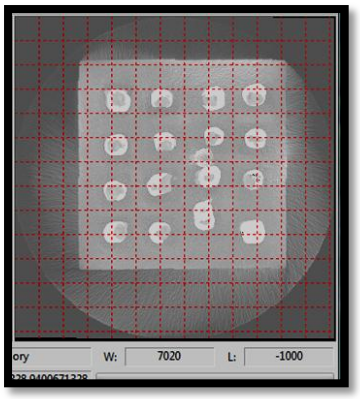

Figura 10 – Alinhamento da guia de gesso com a grade da seção axial.

Passo 2 - A tela *MRP Screen* foi aberta e a opção de filtro "*hard*" foi escolhida para todas as imagens. Nesta tela, foram utilizadas as seções axial e coronal para a padronização dos topogramas (Figura 11).

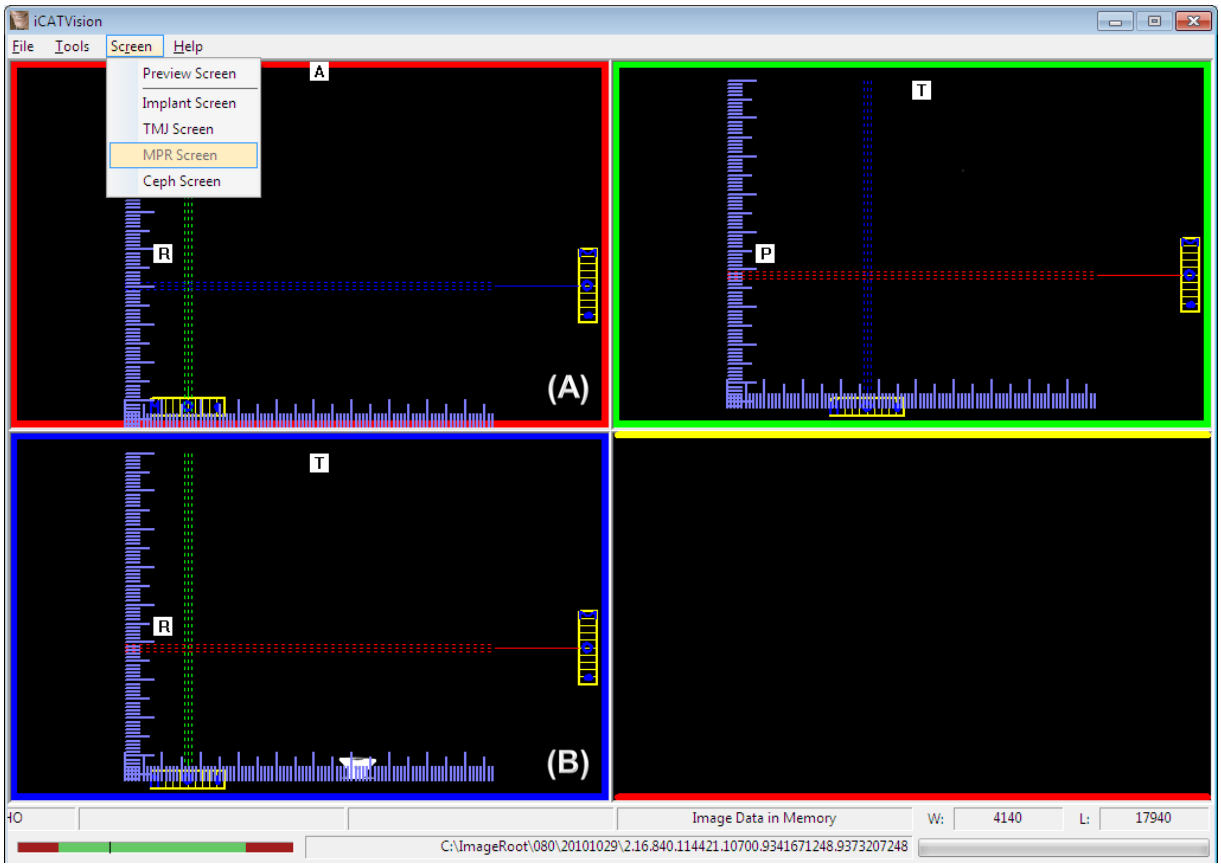

Figura 11 - Tela *MRP Screen*. (A) Seção axial. (B) Seção coronal.

Utilizando como base as barras horizontais (azul e vermelha) e vertical (verde) das seções axial e coronal, as imagens foram igualadas entre os dois computadores.

Neste momento, um aluno da graduação selecionava nas telas pré e pós preparo o dente a ser avaliado, de forma que o examinador não soubesse qual broca havia sido utilizada naquele dente. A ferramenta “zoom” foi aplicada de forma que o elemento dental, a ser analisado, predominasse na tela.

Passo 3 - Com a utilização da ferramenta “distância”, na seção coronal, foi traçada uma reta do ponto mais alto da furca até 2mm abaixo desta. Na sequência, a barra horizontal vermelha foi conduzida à 2mm da furca (Figura 12), para que a imagem na seção axial fosse gerada.

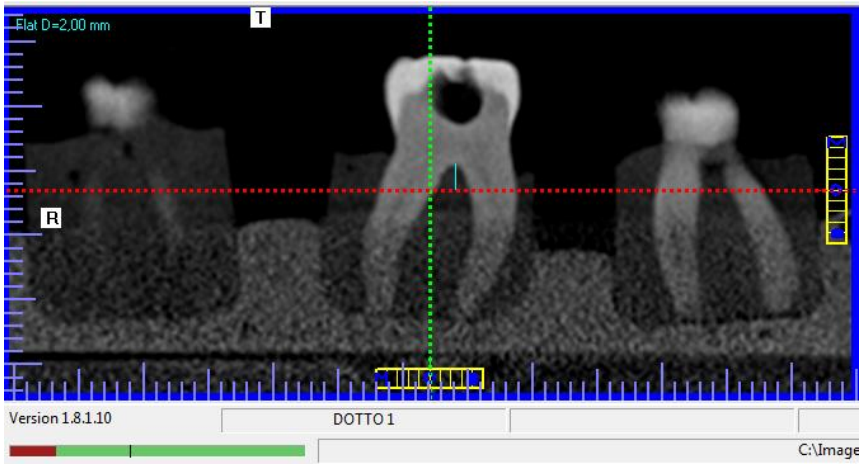

Figura 12 - Mensuração do ponto mais alto da furca a 2mm apical.

Passo 4 - Na seção axial, com a utilização da ferramenta distância, foi mensurada a menor distância entre a parede distal dos canais mésio-vestibular e mésio-lingual à superfície externa da raiz, nas imagens pré e pós-operatória (Figura 13). As mensurações foram anotadas na planilha do anexo D.

.

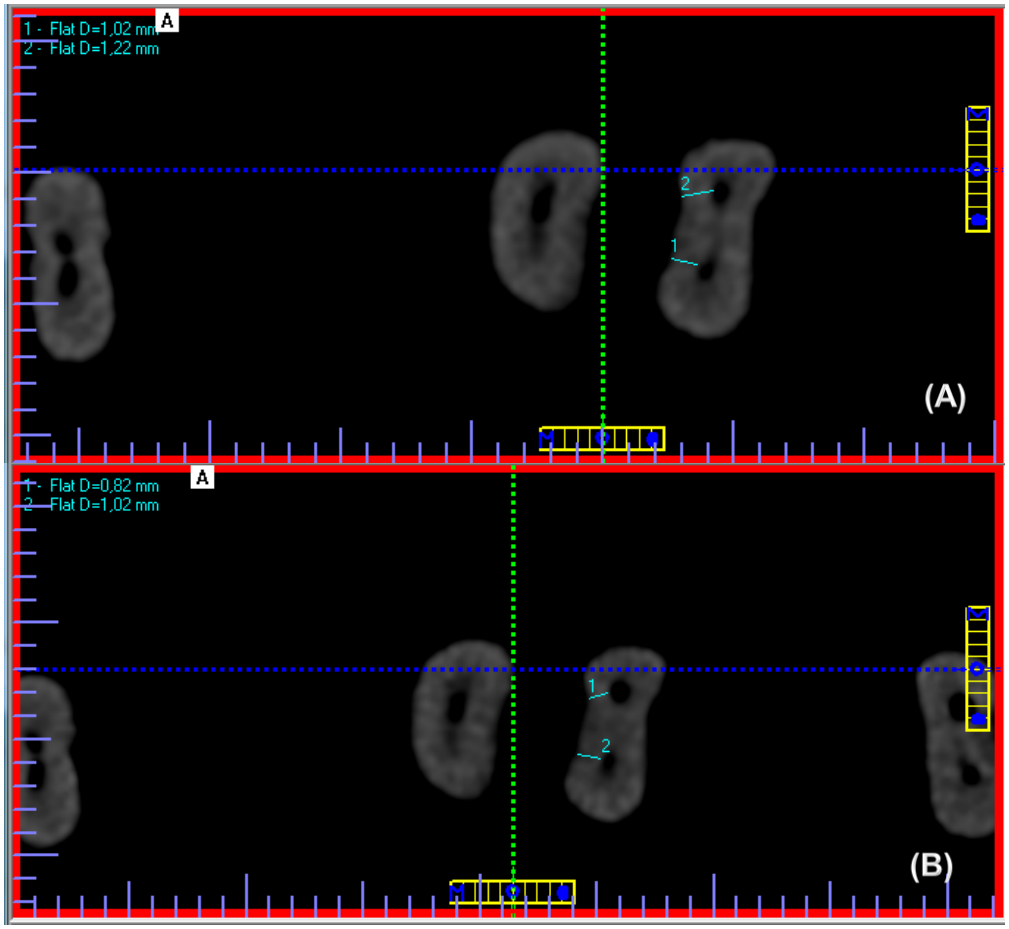

Figura 13 – Imagens axiais de um mesmo elemento dental a 2mm da furca. (A) Topograma pré-preparo cervical. (B) Topograma pós-preparo cervical.

Assim, o teste “t” de *Student* com 5% de significância foi utilizado para verificar se havia diferença entre os canais M-V e M-L quanto a espessura da parede distal, a 2mm da bifurcação, antes e após o preparo cervical. O teste paramétrico de análise de variância (*one way* ANOVA) foi selecionado para comparar o desgaste produzido pelas brocas Gates-Glidden, LA-Axxess, Largo e CPdrill® na parede distal (zona de risco), dos canais mésio-vestibular e mésio-lingual de primeiros molares inferiores após a realização do alargamento cervical bem como para comparar a redução da parede distal gerada pelos instrumentos.

Resultados

5 RESULTADOS

Foi realizado o teste “t” pareado com 5% de significância para verificar a relação entre as mensurações intra-examinador. Não houve diferença estatística significante entre as medidas (p=0.279).

O teste “t” de *Student* revelou não haver diferença estatística significante entre os valores da espessura dentinária dos canais M-V e M-L antes do preparo cervical (p=0.132).

Os valores das médias obtidas pela mensuração da espessura dentinária na zona de risco antes e após o preparo cervical realizado com as brocas Gates-Glidden, Largo, LA-Axxess e CPdrill® encontram-se na tabela 7.

O teste paramétrico de análise de variância (*one way* ANOVA) demonstrou não haver diferença estatística significante (p=0.684) entre o desgaste produzido pelas brocas estudadas, para um nível de significância de 5%.

As mensurações máximas e mínimas da espessura dentinária após o preparo cervical encontram-se na tabela 8.

Os valores da redução dentinária (mm) gerada pelos instrumentos avaliados encontram-se na tabela 9, não apresentando diferença estatística significante entre os mesmos (p=0.139). Este estudo não encontrou perfuração em nenhuma raiz avaliada.

O teste “t” de *Student* mostrou que após as intervenções, o canal M-V (0.8645) não apresentou diferença estatística do canal M-L (0.8240) quanto à espessura dentinária remanescente (p=0.555).

Tabela 7 – Média (± DP) das mensurações antes e após o preparo cervical em cada grupo (mm).

	Gates-Glidden		**Largo**		**LA-Axxess**		**CPdrill®**	
	Antes	Após	Antes	Após	Antes	Após	Antes	Após
Média	1.079 [a]	0.822 [b]	1.186 [a]	0.850 [b]	1.04 [a]	0.863 [b]	0.952 [a]	0.772 [b]
DP	0.19	0.18	0.16	0.23	0.08	0.12	0.21	0.15

Os valores médios seguidos da mesma letra subscrita não apresentam diferença estatística significante.
a=0.08 e b=0.684

Tabela 8 – Valor máximo e mínimo da espessura dentinária após a utilização das brocas (mm).

	Gates-Glidden	**Largo**	**LA-Axxess**	**CPdrill®**
Mínimo	0.57	0.57	0.57	0.57
Máximo	1.02	1.20	1.00	1.08

Tabela 9 – Média (±DP) da redução de dentina promovida pelos instrumentos acionados a motor (mm).

	Gates-Glidden	**Largo**	**LA-Axxess**	**CPdrill®**
Média	0.281[a]	0.336[a]	0.177[a]	0.18[a]
DP	0.18	0.24	0.05	0.13
N	10	10	10	10

Os valores médios seguidos da mesma letra subscrita não apresentam diferença estatística significante.

Discussão

6 DISCUSSÃO

As projeções dentinárias, presentes na entrada do orifício do canal radicular e no terço cervical de molares inferiores, aumentam em espessura com o passar do tempo reduzindo o tamanho da câmara pulpar (PHILLIPAS, 1961; VERTUCCI, 2005). Desta forma, é necessário o conhecimento das técnicas que visam dirimir essas dificuldades impostas pela a anatomia dentária, com a finalidade de obter-se o acesso direto às proximidades do limite CDC. O preparo do terço cervical visa à remoção das saliências dentinárias conduzindo a inúmeras vantagens na sequência dos procedimentos endodônticos (COFFAE e BRILLIANT, 1975; MONTGOMERY, 1985; FAIRBOURN, MCWALTER e MONTGOMERY, 1987; CUNNINGHAM e SENI-A, 1992; AUN et al., 1997; WEST et al., 1998; ESTRELA, 2004; PÉCORA et al., 2005; VANNI et al., 2005; BARROSO et al., 2005; IBELLI et al., 2007; SCHMITZ et al., 2008).

Entretanto, durante o preparo cervical deve-se atentar para a anatomia do canal radicular a ser preparado. A prevalência de perfurações em molares inferiores é alta, de acordo com o estudo de Tsesis et al. (2010), visto que, este grupo dental foi o único que apresentou níveis de perfuração significativos (54.31%). O citado justifica a seleção de molares inferiores para a resposta do questionamento do presente estudo.

A morfologia externa da furca, da raiz mesial de molares inferiores, apresenta-se com uma profundidade côncava na parede distal, tornando a quantidade de dentina reduzida entre o canal radicular e a área de furca. Essa fina área de dentina foi denominada de zona de risco (ABOU-RASS, FRANK e GLICK, 1980) e passou a ser motivo de estudo de vários autores (KESSLER, PETERS e LORTON, 1983; MONTGOMERY, 1985; LIM e STOCK, 1987; MCCANN, 1990; ISOM, MARSHALL e BAUMGARTNER, 1995; COUTINHO-FILHO et al., 2002; GARALA et al., 2003; ZUCKERMAN et al., 2003; WU, VAN der SLUIS e WESSELINK, 2005; CONSTANTE et al., 2007; MAHRAN e ABOEL-FOTOUB, 2008; COUTINHO-FILHO et al., 2008; SANFELICE et al., 2010; DUARTE et al., 2011).

O interesse nessa delicada superfície distal foi o que nos estimulou no desenvolvimento deste estudo, uma vez que a broca CPdrill®, lançada recentemente no

mercado odontológico para preparo do terço cervical, não foi avaliada quanto ao desgaste produzido na zona de risco.

Utilizamos como instrumentos de avaliação a tomografia computadorizada *cone beam* para a captura das imagens e o *software I-CATvision®* para mensurar a espessura de dentina, da parede distal a 2mm da bifurcação, antes e após o preparo cervical. O uso dessa metodologia foi baseada no estudo de Sanfelice et al. (2010), os quais demonstraram que a tomografia computadorizada *cone beam* foi utilizada com sucesso para tais mensurações. Contudo, o presente estudo realizou modificações no preparo dos espécimes, de forma a padronizar o posicionamento dos mesmos para a aquisição das imagens tomográficas antes e após o preparo, utilizando uma adaptação do modelo de Bramante et al., 1987. Para isto, utilizamos padrões quadrangulares como guias. Esse método permitiu o mesmo posicionamento dos espécimes para as duas aquisições tomográficas, sem que nenhuma alteração mésio-distal ou vestíbulo-lingual ocorresse, tornado possível a comparação dos topogramas. Optamos por trabalhar com dois computadores ao mesmo tempo, utilizando o *software I-CATvision®,* para que as imagens pré e pós-operatórias fossem igualadas e mensuradas no próprio programa. Desta forma, não houve manipulação da imagem para outros programas o que poderia gerar distorção da mesma na tentativa de igualar o tamanho dos topogramas antes e após o preparo. Além disso, através do *software I-CATvision®* o zoom pôde ser ativado para melhor mensuração dos espécimes, fornecendo sempre os valores reais clínicos. Da mesma forma que Duarte et al. (2011), optamos por não utilizar a microtomografia computadorizada por tratar-se de um método demorado, caro e nem sempre disponível.

Utilizamos 20 primeiros molares inferiores. O grau de curvatura radicular não foi mensurado, pois as brocas utilizadas neste estudo são de aço inoxidável e trabalhavam apenas na porção reta do canal radicular. Além disso, Lim e Stock (1987) não encontraram correlação entre curvaturas moderadas (17-24°) e curvaturas severas (25-32°) com a espessura dentinária da parede distal.

Os canais radiculares mésio-vestibular e mésio-lingual foram considerados como unidade amostral. Não houve diferença estatística significante entre eles em relação à espessura dentinária na parede distal antes do preparo cervical. Este dado está de acordo com os estudos de Lim e Stock, 1987; Garala et al., 2003; Coutinho-Filho et al., 2008; Duarte, 2011.

Bower (1979) observou que 100% das raízes mesiais de primeiros molares inferiores apresentavam-se côncavas a 2mm abaixo da furca. Vários autores consideraram a área compreendida entre 2 a 3mm da furca a zona crítica para o preparo cervical, visto que, essa região menos espessa fica vulnerável ao enfraquecimento e/ou à perfuração radicular (KESSLER, PETERS e LORTON, 1983; MONTGOMERY, 1985; MCCANN et al., 1990; BERUTTI e FEDON, 1992; ISOM, MARSHALL e BAUMGARTNER, 1995). Por esta razão, nós optamos por avaliar a espessura dentinária a 2mm da furca.

Este estudo utilizou as brocas acionadas a motor Gates-Glidden, Largo e LA-Axxess para a comparação com a broca CPdrill®. Logo, tivemos por objetivo padronizar a ação destes instrumentos em um mesmo motor e na mesma rotação por minuto (10.000). As brocas Gates-Glidden e Largo foram escolhidas pela sua consagração na literatura e na prática clínica. A utilização da broca Gates-Glidden #3 de diâmetro de 0.90mm foi determinada com base em inúmeros trabalhos da literatura que utilizaram este diâmetro para o preparo cervical (KESSLER, PETERS e LORTON, 1983; McCANN, 1990; ISOM, MARSHALL e BAUMGARTNER, 1995; COUTINHO-FILHO et al., 2002; WU, VAN der SLUIS e WESSELINK, 2005; MAHRAN e ABOEL-FOTOUB, 2008; COUTINHO-FILHO et al., 2008; DUARTE et al., 2011). Com o objetivo de padronização, selecionamos a broca Largo #2 de diâmetro correspondente. A broca LA-Axxess foi utilizada no diâmetro 35/0.06 (SANFELICE et al., 2010; DUARTE et al., 2011) e selecionada por apresentar a melhor relação entre desgaste das projeções dentinárias e a determinação de forma mais fidedigna do instrumento apical inicial (PÉCORA et al*.,* 2005; VANNI et al., 2005; BARROSO et al., 2005; IBELLI et al., 2007; SCHMITZ et al., 2008).

Abou-Rass, Frank e Glick (1980) sugeriram que a cinemática de movimentação dos instrumentos endodônticos, na zona de risco, deva ser realizada empregando movimentos anticurvatura, ou seja, tracionando o instrumento para áreas de maior espessura dentinária e evitando-se as paredes delgadas (zona de risco). No presente estudo, as brocas Largo, LA-Axxess e CPdrill® foram utilizadas com desgaste anticurvatura. Contudo, para a broca Gates-Glidden optamos pela movimentação de penetração e tração, uma vez que é aconselhado que esta broca não atue em lateralidade. Além disso, Isom, Marshall e Baumgartner (1995) e Wu, Van der Sluis e Wesselink (2005) demonstraram não haver diferença estatística significante no desgaste produzido com a GG atuando em movimentos de anticurvatura ou de penetra-

ção e tração, mas aumentava-se o risco de fratura do instrumento ao atuar com lateralidade.

A análise estatística mostrou não haver diferença significante ($p>0.05$) no desgaste dentinário produzido pelas diferentes brocas utilizadas neste estudo. Levantamos a hipótese que esse resultado deve-se a cuidadosa padronização dos instrumentos selecionados para a comparação com a broca teste CPdrill®. Embora, sem diferença estatística, a maior redução de dentina ocorreu com a broca Largo (média: 0.336) seguida das brocas Gates-Glidden (média: 0.281), CPdrill® (0.18) e LA-Axxess (0.177).

A broca LA-Axxess apresentou a maior média de espessura remanescente após desgaste dentinário na zona de risco quando comparada com a broca Gates-Glidden, estando de acordo com o estudo de Sanfelice et al. (2010) e Duarte et al. (2011). Tal fato, pode ser explicado por termos estabelecido o comprimento mínimo de penetração da broca, no qual, as brocas não ultrapassavam este valor. Assim, enfatizamos que a atuação da broca LA-Axxess limitou-se a aproximadamente 3mm de sua parte ativa, correspondendo ao diâmetro de 0.53mm. Visto que, o diâmetro das brocas Gates-Glidden e Largo utilizadas neste estudo foi de 0.90mm, parece clara a diferença encontrada.

A broca CPdrill® mostrou ser de fácil manuseio, removendo satisfatoriamente as projeções dentinárias e atuando de forma segura na zona de risco, uma vez que a menor espessura dentinária encontrada, após o seu uso, foi de 0.57mm.

O desgaste mínimo no terço cervical para permitir um bom preparo apical com irrigação e obturação efetivas não foi estabelecido ainda na literatura (Wu et al., 2005). Entretanto, Lim e Stock (1987) consideraram que o valor de 0.2-0.3mm seria a espessura mínima remanescente, após a instrumentação, para evitar perfuração ou fratura vertical. O presente estudo não encontrou espessura menor que 0.57 mm após o preparo. Este fato pode ser atribuído ao comprimento radicular dos espécimes, no qual de acordo com Sauáia et al. (2010) encontravam-se na classificação de comprimento médio ou curto, onde provavelmente maior quantidade de dentina estava presente.

Este estudo não encontrou diferença estatística significante entre os canais M-V e M-L após o desgaste dentinário. Assim, através dos nossos dados não sugerem maior ocorrência de perfuração para um canal específico.

Na amostra selecionada, os instrumentos comparados para o preparo cervical mostraram-se seguros. Contudo, ressaltamos que por ser um estudo *in vitro* as dificuldades como visibilidade e abertura bucal não foram levadas em consideração. Acrescentamos que a seleção de uma broca para a ampliação do terço cervical dependerá da anatomia radicular. A complexidade anatômica do sistema de canais radiculares impede determinar que o preparo do terço cervical seja realizado de forma segura com uma broca em específico.

Os nossos resultados, somados a literatura consultada, mostram a relevância do conhecimento da anatomia do canal radicular associado a dos instrumentos disponíveis no mercado quanto à forma, capacidade de corte e técnica de uso para a seleção da broca mais adequada, a cada caso clínico.

Conclusão

7 CONCLUSÃO

De acordo com a metodologia empregada e os resultados obtidos, concluímos que:

Os quatro instrumentos empregados neste estudo mostraram-se seguros para o preparo do terço cervical, permitindo uma adequada manutenção da espessura dentinária da parede distal dos canais mésio-vestibulares e mésio-linguais.

Os canais M-V e M-L apresentaram antes do preparo cervical padrões de espessura dentinária, a 2mm da bifurcação, semelhantes. Esta constatação também foi observada para a espessura após o preparo cervical.

Referências Bibliográficas

8 REFERÊNCIA BIBLIOGRÁFICAS

ABOU-RASS, M.; FRANK, A.L.; GLICK, D.H. The anticurvature filing method to prepare the curved root canal. **Journal of the American Dental Association**, v. 101, n. 5, p. 792-794, Nov. 1980.

ABOU-RASS, M.; JASTRAB, R.J. The use of rotary instruments as auxiliary AIDS to root canal preparation of molars. **Journal of Endodontics**, v. 8, n. 2, p. 78-82, Fev. 1982.

AUN, C.E.; CAMARGO, S.C.C.; GAVINI, G. Avaliação in vitro da influência do preparo cervical em curvaturas radiculares de raízes mesiais de molares inferiores. **Revista de Odontologia da Unicid**, v. 9, n. 2, p. 97-104, July-Dec. 1997.

BARATTO FILHO, F.; ZAITTER, S.; HARAGUSHIKU, G.A.; DE CAMPOS, E.A.; ABUABARA, A.; CORRER, G.M. Analysis of the internal anatomy of maxillary first molars by using different methods. **Journal of Endodontics**, v. 35, n. 3, p. 337-342, Mar. 2009.

BARKER, B.C.W.; PARSONS, K.C.; MILLS, P.R.; WILLIAMS, G.L. Anatomy of root canals. III. permanent mandibular molars. **Australian Dental Journal**, v. 19, n. 6, p. 408–413, Dec. 1974.

BARROSO, J.M.; GUERISOLI, D.M.Z.; CAPELLI, A.; SAQUY, P.C.; PÉCORA, J.D. Influence of cervical preflaring on determination of apical file size in maxillary premolars: SEM analysis. **Brazilian Dental Journal**, v. 16, n. 1, p. 30-40, Jan.-Apr. 2005.

BERGMANS, L.; VAN CLEYNENBREUGEL, J.; WEVERS, M.; LAMBRECHTS, P. A methodology for quantitative evaluation of root canal instrumentation using microcomputed tomography. **International Endodontic Journal**, v. 34, n. 5, p. 390-398, July 2001.

BERUTTI, E.; FEDON, G. Thickness of Cementum/Dentin in Mesial Roots of Mandibular First Molars. **Journal of Endodontics**, v. 18, n. 11, p. 545-548, Nov. 1992.

BOWER, R.C. Furcation morphology relative to periodontal treatment (furcation root surface anatomy). **Journal of Periodontology**, v. 50, n. 7, p. 366-374, July 1979.

BRAMANTE, C.M.; BERBERT, A.; BORGES, R.P. A Methodology for evaluation of root canal instrumentation. **Journal of Endodontics**, v. 13, n. 5, p. 243-245, May 1987.

BUSQUIM, S.S.K.; dos SANTOS, M. Cervical shaping in curved root canals: comparison of the efficiency of two endodontic instruments. **Pesquisa Odontológica Brasileira**, v. 16, n. 4, p. 327-331, Oct.-Dec. 2002.

COFFAE, K.P.; BRILLIANT, J.D. The effect of serial preparation versus nonserial preparation on tissue removal in the root canals of extracted mandibular human molars. **Journal of Endodontics**, v. 1, n. 6, p. 211-214, June 1975.

COUTINHO-FILHO, T.; DE-DEUS, G.; PINTO, T.G.; GURGEL-FILHO, E.D.; MANIGLIA-FERREIRA, C. A computer evaluation of the dentin remaining after cervical preparation in curved canals: Gates-glidden drills vs. orifice shaper. **Brazilian Journal Oral Science**, v. 1, n. 3, p. 116-120, Oct.-Dec. 2002.

COUTINHO-FILHO, T.; DE-DEUS, G.; GURGEL-FILHO, E.D.; ROCHA-LIMA, A.C.; DIAS, K.R.C.; BARBOSA, C.A. Evaluation of the risk of a stripping perforation with gates-glidden drills: serial versus crown-down sequences. **Brazilian Oral Resherch**, v. 22, n. 1, p. 18-24, Jan.-Mar. 2008.

CUNNINGHAM, C. J.; SENIA, E.S. A three-dimensional study of canal curvatures in the mesial roots of mandibular molars. **Journal of Endodontics**, v. 18, n. 6, p. 294-300, June 1992.

DUARTE, M.A.H.; BERNARDES, R.A.; ORDINOLA-ZAPATA, R.; de VASCONCELOS, B.C.; BRAMANTE, C.M.; de MORAES, I.G. Effects of Gates-Glidden, LA Axxess and Orifice Shaper Burs on the Cervical Dentin Thickness and Root Canal Area of Mandibular Molars. **Brazilian Dental Journal**, v. 22, n. 1, p. 28-31, 2011.

ESTRELA, C. **Estudo comparativo do desgaste dentinário na parede distal do canal mesiovestibular do primeiro molar inferior, produzido por três técnicas de instrumentação.** 1990. 50 p. Dissertação (Mestrado em Endodontia)-Universidade Federal de Pelotas, Pelotas, RS, Brasil, 1990.

ESTRELA C. Preparo do canal radicular. In: Estrela C. **Ciência endodôntica**, São Paulo: Artes Médicas, 2004. 390 p.

FABRA-CAMPOS, H. Unusual root anatomy of mandibular first molars. **Journal of Endodontics**, v. 11, n. 12, p. 568-572, Dec. 1985.

FABRA-CAMPOS, H. Three canals in the mesial root of mandibular first permanent molars: a clinical study. **International Endodontic Journal**, v. 22, n. 1, p. 39-43, Jan.1989.

FAIRBOURN, D.R.; McWALTER, G.M.; MONTGOMERY, S. The effect of four preparation techniques on the amount of apically extruded debris. **Journal of Endodontics**, v. 13, n. 3, p. 102-108, Mar. 1987.

GARALA, M.; KUTTLER, S.; HARDIGAN, P.; STEINER-CARMI, R.; DORN, S. A comparison of the minimum canal wall thickness remaining following preparation using two nickel-titanium rotary systems. **International Endodontic Journal**, v. 36, n. 9, p. 636-642, Sept. 2003.

GARCIA-FILHO, P.F.; LETRA, A.; MENEZES, R.; CARMO, A.M.R. Danger Zone in Mandibular Molars before Instrumentation. **Journal of Applied Oral Science**, v. 4, n. 11, p. 324-326, 2003.

GOERIG, A.C.; MICHELICH, R.J.; SCHULTZ, H.H. Instrumentation of root canals in molar using the step-down technique. **Journal of Endodontics**, v. 8, n. 12, p. 550-554, Dec. 1982.

HATCHER, D.C. Operational principles for cone-beam computed tomography. **The Journal of the American Dental Association**, v. 141, p. 3S-6S, Oct. 2010.

HONEY, O.B.; SCARFE, W.C.; HILGERS, M.J.; KLUEBER, K.; SILVEIRA, A.M.; HASKELL, B.S.; FARMAN, A.G. Accuracy of cone-beam computed tomography imaging of the temporomandibular joint: comparisons with panoramic radiology and linear tomography. **American Journal of Orthodontics and Dentofacial Orthopedics***,* v. 132, n. 4, p. 429-438, Oct. 2007.

IBELLI, G.S.; BARROSO, J.M.; CAPELLI, A.; SPANÓ, J.C.E.; PÉCORA, J.D. Influence of cervical preflaring on apical in maxillary lateral incisors. **Brazilian Dental Journal**, v. 18; n. 2, p. 102-106, 2007.

INGLE, J.I.; BEVERIDGE, E.E. **Endodontia.** Trad. José Carlos Borges Teles. 3. ed., Rio de Janeiro, Guanabara S.A., 1989, p. 175–194.

ISOM, T.L.; MARSHALL, J.G.; BAUMGARTNER, J.C. Evaluation of root thickness in curved canals after flaring. **Journal of Endodontics**, v. 21, n. 7, p. 368-371, July 1995.

KEREKES, K.; TRONSTAD, L. Morphometric observations on the root canals of human molars**. Journal of Endodontics**, v. 3, n. 3, p. 114-118, Mar. 1977.

KESSLER, J.R.; PETERS, D.D.; LORTON, L. Comparison of the relative risk of molar root perforations using various endodontic instrumentation techniques. **Journal of Endodontics**, v. 9, n. 10, p. 439-447, Oct. 1983.

KUTTLER, S.; GARALA, M.; PEREZ, R.; DORN, S.O. The endodontic cube: a system designed for evaluation of root canal anatomy and canal preparation. **Journal of Endodontics**, v. 27, n. 8, p. 533-536, Aug. 2001.

LEEB, J. Canal orifice enlargement as related to biomechanical preparation. **Journal of Endodontics**, v. 9, n. 11, p. 463-470, Nov. 1983.

LIM, S.S.; STOCK, C.J.R. The risk of perforation in the curved canal: anticurvature filing compared with the stepback technique. **International Endodontic Journal**, v. 20, n. 1, p. 33–39, Jan. 1987.

MAHRAN, A.H.; ABOEL-FOTOUH, M.M. Comparison of effects of protaper, heroshaper, andgates glidden burs on cervical dentin thickness and root canal volume by using multislice computed tomography. **Journal of Endodontics**, v. 34, n. 10, p. 1219-1222, Oct. 2008.

MATHERNE, R.P.; ANGELOPOULOS, C.; KULILD, J.C.; TIRA, D. Use of cone-beam computed tomography to identify root canal systems in vitro. **Journal of Endodontics**, v. 34, n. 1, p. 87-89, Jan. 2008.

MCCANN, J.T.; KELLER, D.L.; LABOUNTY, G.L. A modification of the muffle model system to study root canal morphology. **Journal of Endodontics**, v. 16, n. 3, p. 114-115, Mar. 1990.

MICHETTI, J.; MARET, D.; MALLET, J.P.; DIEMER, F. Validation of cone beam computed tomography as a tool to explore root canal anatomy. **Journal of Endodontics**, v. 36, n. 7, p. 1187-1190, July 2010.

MIZRAHI, S.I.; TUCKER, J.W.; SELTZER, S. A scanning electron microscopic study of the efficacy of various endodontic instruments. **Journal of Endodontics**, v. 1, n. 10, p. 324-333, Oct. 1975.

MONTGOMERY, S. Root canal wall thickness of mandibular molars after biomechanical preparation. **Journal of Endodontics**, v. 11, n. 6, p. 257-263, June 1985.

MOODNIK, R.M.; DORN, S.O.; MARK, J.; FELDMAN, M.J.; LEVEY, M.; BORDEN, B.G. Efficacy of biomechanical instrumentation: a scanning electron microscopic study. **Journal of Endodontics**, v. 2, n. 9, p. 261-266, Sept. 1976.

MOZZO, P.; PROCACCI, C.; TACCONI, A.; MARTINI, P.T.; ANDREIS, I.A. A new volumetric CT machine for dental imaging based on the cone-beam technique: preliminary results. **European Radiology**, v. 8, n. 9, p. 1558-1564, Nov. 1998.

NEELAKANTAN, P.; SUBBARAO, C.; SUBBARAO, C.V. Comparative evaluation of modified canal staining and clearing technique, cone-beam computed tomography, peripheral quantitative computed tomography, spiral computed tomography, and plain and contrast medium–enhanced digital radiography in studying root canal morphology. **Journal of Endodontics**, v. 36, n. 9, p. 1547-1551, Sept. 2010.

PAIVA, J.G.; ANTONIAZZI, J.H. **Endodontia:** Bases para a Prática Clínica. 2ed. São Paulo: Artes Médicas, 1988. 455p. 488 p.

PATEL, S.; DAWOOD, A.; FORD, T.P.; WHAITES, E. The potential applications of cone beam computed tomography in the management of endodontic problems. **International Endodontic Journal***,* v. 40, n. 10, p. 818-830, Oct. 2007.

PATEL, S.; DAWOOD, A.; WHAITES, E.; PITT FORD, T. New dimensions in endodontic imaging: part 1. Conventional and alternative radiographic systems. **International Endodontic Journal**, v. 42, n. 6, p. 447-462, June 2009.

PATEL, S. New dimensions in endodontic imaging: Part 2. Cone beam computed tomograpgy. **International Endodontic Journal***,* v. 42, n. 6, p. 463- 475, June 2009.

PÉCORA, J.D.; CAPELLI, A.; GUERISOLI, D.M.Z.; SPANÓ, J.E.C.; ESTRELA, C. Influence of Cervical preflaring on apical file size determination. **International Endodontic Journal***,* v. 38, n. 7, p. 430-435, 2005

PHILIPPAS, G.G. Influence of occlusal wear and age on formation of dentin and size of pulp chamber. **Journal of Dental Research**, v. 40, n. 6, p. 1186- 1198, Nov. 1961.

SANFELICE, C.M.; DA COSTA, F.B.; SÓ, M.V.R.; VIER-PELISSER, F.; BIER, C.A.S.; GRECCA, F.S. Effects of Four Instruments on Coronal Pre-enlargement by Using Cone Beam Computed Tomography. **Journal of Endodontics**, v. 36, n. 5, p. 858-861, May 2010.

SAUÁIA, T.S.; GOMES, B.P.F.A.; PINHEIRO E.T.; ZAIA A.A.; FERRAZ C.C.R.; SOUZA-FILHO F.J.; VALDRIGHI L. Thickness of dentine in mesial roots of mandibular molars with different lengths. **International Endodontic Journal***,* v. 43, n. 7, p. 555-559, July 2010.

SCARFE, W.C.; FARMAN, A.G.; SUKOVIC, P. Clinical applications of cone-beam computed tomography in dental practice. **Journal of the Canadian Dental Association**, v. 72, n. 1, p. 75-80, Feb. 2006.
SCHILDER, H. Cleaning and shaping the root canal. **Dental Clinics of North America***,* v. 18, n. 2, p. 269-296, Apr. 1974.

SCHILDER, H. Cleaning and shaping the root canal. ***Dental* Clinics of *North America****,* v. 18, n. 2, p. 269-96, Apr. 1974.

SCHIMTZ, M.S.; SANTOS, R.; CAPELLI, A.; JACOBOVITZ, M.; SPANÓ, J.C.E.; PÉCORA, J.D. Influence of cervical preflaring on determination of apical file size in mandibular molars. **Brazilian Dental Journal**, v. 19, n. 3, p. 245-251, 2008.

SWINDLE, R. B.; NEAVERTH E.J.; PANTERA, JR.E.A.; RINGLE, R.D. Effect of coronal-radicular flaring on apical transportation. **Journal of Endodontics**, v. 17, n. 4, p. 147-149, Apr. 1991.

TACHIBANA, H.; MATSUMOTO, K. Applicability of X-ray computerized tomography in endodontics. **Dental Traumatology**, v. 6, n. 1, p. 16–20, Feb. 1990.

TSESIS, I.; ROSENBERG, E.; FAIVISHEVSKY, V.; KFIR, A.; KATZ, M.; ROSEN, E. Prevalence and associated periodontal status of teeth with root perforation: a retrospective study of 2,002 patients' medical records. **Journal of Endodontics**, v. 36, n. 5, p. 797-800, May 2010.

VANI, J.R.; SANTOS, R.; LIMONGI, O.; GUERISOLI, D.M.Z.; CAPELLI, A.; PÉCORA, J.D. Influence of cervical preflaring on determination of apical file size in maxillary molars. **Brazilian Dental Journal**, v. 16, n. 3, p. 181-186, 2005.

VERTUCCI, F.J. Root canal morphology and its relationship to endodontic procedures. **Endodontic Topics**, v. 10, n. 1, p. 3–29, Mar. 2005.

WALTON, R.E. Histologic evaluation of different methods of enlarging the pulp canal space. **Journal of Endodontics**, v. 2, n. 10, p. 304-311, Oct.1976.

WEINE, F.S.; KELLY, R.F.; LIO, P.J. The effect of preparation procedures on original canal shape and on apical foramem shape. **Journal of Endodontics**, v. 1, n. 8, p. 255- 262, Aug. 1975.

WEST, J.D.; ROANE, J.B. Cleaning and shaping the root canal system. In: Cohen S., Burns R. C., eds. **Pathways of the pulp**, 7th edn. St Louis: C.V. Mosby, p. 203-257, 1998.

WU, M.K.; VAN DER SLUIS, L.W.M.; WESSELINK, P.R. The risk of furcal perforation in mandibular molars using Gates-Glidden drills with anticurvate pressure. **Oral Surgery, Oral Medicine, Oral Pathology, Oral Radiology and Endodontology**, v. 99, n. 3, p. 378-382, Mar. 2005.

ZUCKERMAN, O.; KATZ, A.; PILO, R.; TAMSE, A.; FUSS, Z. Residual dentin thickness in mesial roots of mandibular molars prepared with Lightspeed rotary instruments and Gates-Glidden reamers. **Oral Surgery, Oral Medicine, Oral Pathology, Oral Radiology and Endodontology**, v. 96, n. 3, p. 351-355, Sept. 2003.

Anexos

Anexo A – Carta de aprovação do Comitê de ética e pesquisa.

MINISTÉRIO DA SAÚDE Conselho Nacional de Saúde Comissão Nacional de Ética em Pesquisa (CONEP)	UNIVERSIDADE FEDERAL DE SANTA MARIA Pró-Reitoria de Pós-Graduação e Pesquisa Comitê de Ética em Pesquisa - CEP- UFSM REGISTRO CONEP: 243

CARTA DE APROVAÇÃO

O Comitê de Ética em Pesquisa – UFSM, reconhecido pela Comissão Nacional de Ética em Pesquisa – (CONEP/MS) analisou o protocolo de pesquisa:

Título: Avaliação do desgaste dentinário na parede distal do canal mésio-vestibular do primeiro molar inferior promovido por diferentes brocas utilizadas no preparo do terço cervical.
Número do processo: 23081.007906/2010-88
CAAE (Certificado de Apresentação para Apreciação Ética): 0101.0.243.000-10
Pesquisador Responsável: Marcia da Silva Schmitz

Este projeto foi APROVADO em seus aspectos éticos e metodológicos de acordo com as Diretrizes estabelecidas na Resolução 196/96 e complementares do Conselho Nacional de Saúde. Toda e qualquer alteração do Projeto, assim como os eventos adversos graves, deverão ser comunicados imediatamente a este Comitê.
O pesquisador deve apresentar ao CEP:

Fevereiro / 2012 - Relatório final

Os membros do CEP-UFSM não participaram do processo de avaliação dos projetos onde constam como pesquisadores.

DATA DA REUNIÃO DE APROVAÇÃO: 08/06/2010

Santa Maria, 10 de Junho de 2010.

Félix A. Antunes Soares
Coordenador do Comitê de Ética em Pesquisa-UFSM
Registro CONEP N. 243.

Comitê de Ética em Pesquisa - UFSM - Av. Roraima, 1000 – Prédio da Reitoria - 7º andar - Campus Universitário
97105-900 – Santa Maria – RS - - Tel: 0 xx 55 3220 9362 – email: comiteeticapesquisa@mail.ufsm.br

Anexo B – Tabela 5 - Materiais utilizados na metodologia e suas marcas correspondentes.

Material	Referência
Agulha de irrigação Endo-Eze	Ultradent® Products Inc., South Jordan, EUA.
Aparelho de Raio-X	Dabi Atlante, Ribeirão Preto, SP, Brasil.
AxioVision	Carl Zeiss, Alemanha
Broca endo Z	Dentsply, Maillefer, Ballaigues,Switzerland.
Broca esférica alta rotação nº 1014	KG Sorensen, Medical Burs Ind. e Com. de Pontas e Brocas Cirúrgicas Ltda. Cotia, SP, Brasil.
Brocas Gates-Glidden #2 e #3	Dentsply, Maillefer, Ballaigues, Suíça
Brocas largo # 1 e #2	Dentsply, Maillefer, Ballaigues, Suíça
Cera Utilidade	DentBras, Pirassunanga, SP, Brasil.
CPdril®	Capelli e Fabris, São Paulo, Brasil.
Esmalte para unha incolor	Colorama - Procosa Produtos de Beleza Ltda, São Paulo, SP, Brasil.
Esteriomicroscópio	Stereo Discovery V20, Carl Zeiss, Alemanha
Filme Periapical E-Speed	Kodak, Carestream Health, Inc. Rochester, New York, USA.
Gesso pedra Polident	Polidental Ltda. Cotia, SP, Brasil
GX CB-500 POWERED BY i-CAT	Kavo Dental GmbH, Bieberach, Germany.
Hipoclorito 2,5%	Nova Derme Farmárcia, Santa Maria, RS, Brasil.
Hipoclorito 5,25%	Nova Derme Farmárcia, Santa Maria, RS, Brasil.
I-CATvision®	Dental Imaging System, Salt Lake City, USA.
Isolante para resina acrílica	Cel-lac, SS White Artigos Dentários, RJ, Brasil.
LA-Axxess 20/06, 35/06	SybronEndo, Glendora, Estados Unidos.
Lima K nº 10 de 25mm	Dentsply, Maillefer, Ballaigues, Switzerland.
Lixas d'água 200, 400 e 600	Alcar abrasivos, Vinhedo, SP, Brasil
Massa para modelar	Faber-Castell, São Paulo, SP, Brasil
Motor TC 3000	Nouvag,TCM Endo, Goldach, Suíça
Papel filme	Wyda, Sorocaba, SP, Brasil
Paquímetro digital	Digimess Instrumentos de Precisão Ltda, São Paulo, SP, Brasil.
Poltriz	Arotec, Cotia, SP, Brasil
Resina acrílica autopolimerizável JET	Clássico - Art. Odontológicos Clássico Ltda, São Paulo,SP, Brasil.
Seringa plástica luer-lock 5mL	Ultradent® Products Inc., South Jordan, EUA.
Timol 0.1%	Nova Derme Farmárcia, Santa Maria, RS, Brasil.
Tomógrafo GX CB-500 POWERED BY i-CAT	Kavo Dental GmbH, Bieberach, Germany.
Vaselina sólida	Rioquímica São José do Rio Preto, SP, Brasil.

Anexo C – Planilha para registro do comprimento pré-preparo cervical e comprimento mínimo de penetração da broca.

Espécime	Comprimento radicular	Comprimento coroa-furca + 2mm
1	M-L 22.3 mm	13mm cúspide M-V
2	M-L 20.93mm	13mm cúspide M-V
3	M-L 22mm	11.7mm cúspide M-V
4	M-L 21.06 mm	12mm cúspide M-V
5	M-L 21.33mm	12mm cúspide M-V
6	M-L 22.53mm	12.7mm cúspide M-V
7	M-L 21.93mm	11mm cúspide M-V
8	M-L 20.03mm	11.6 mm cúspide M-V
9	M-L 23.07mm	13.5 mm cúspide M-V
10	M-L 24.13mm	12.3 mm cúspide M-V
11	M-L 22.81mm	13.1 mm cúspide M-V
12	M-L 20.50mm	13 mm cúspide M-V
13	M-L 21.17mm	13.3 mm cúspide M-V
14	M-L 21.48mm	12 mm cúspide M-V
15	M-L 23mm	12 mm cúspide M-V
16	M-L 19.77mm	12 mm cúspide M-V
17	M-L 23.44mm	12.5 mm cúspide M-V
18	M-L 21.82mm	12.2 mm cúspide M-V
19	M-L 21.53mm	13.2 mm cúspide M-V
20	M-L 20.60mm	13 mm cúspide M-V

Anexo D – Planilha para registro das mensurações dentinárias antes e após o preparo cervical e a broca utilizada.

Espécime	Canal	Mensuração antes do preparo (mm)	Mensuração após o preparo (mm)	Diferença (mm)	Broca
1	M-V	1.02	0.89	0.13	La-Axxess
	M-L	1.08	1.00	0.08	Gates-Glidden
2	M-V	1.13	1.00	0.13	La-Axxess
	M-L	1.13	1.00	0.13	La-Axxess
3	M-V	1.17	1.08	0.09	Largo
	M-L	1.17	0.89	0.28	Gates-Glidden
4	M-V	1.46	1.17	0.29	Largo
	M-L	1.34	1.00	0.34	Gates-Glidden
4	M-V	0.65	0.63	0.02	CPDrill®
	M-L	0.89	0.72	0.17	CPDrill®
6	M-V	1.26	1.20	0.06	Largo
	M-L	1.26	1.08	0.18	CPDrill®
7	M-V	1.44	0.82	0.62	Gates-Glidden
	M-L	1.00	0.85	0.15	La-Axxes
8	M-V	0.63	0.60	0.03	CPDrill®
	M-L	1.00	0.63	0.37	Gates-Glidden
9	M-V	1.02	0.82	0.20	La-Axxess
	M-L	1.17	0.86	0.31	Largo
10	M-V	1.71	1.20	0.51	Gates-Glidden
	M-L	1.65	1.22	0.43	Largo
11	M-V	0.82	0.57	0.43	Gates-Glidden
	M-L	0.89	0.20	0.69	Largo
12	M-V	1.08	1.00	0.08	Gates-Glidden
	M-L	1.00	0.85	0.15	La-Axxess
13	M-V	1.00	0.85	0.15	Largo
	M-L	1.13	0.72	0.41	CPDrill®
14	M-V	1.08	1.02	0.06	Gates-Glidden
	M-L	1.17	1.00	0.17	La-Axxess
15	M-V	1.02	0.83	0.19	La-Axxess
	M-L	1.17	0.72	0.45	Largo
16	M-V	1.22	0.60	0.62	Largo
	M-L	1.17	0.89	0.28	CPDrill®
17	M-V	0.88	0.82	0.06	CPDrill®
	M-L	1.13	0.89	0.24	CPDrill®
18	M-V	0.89	0.57	0.32	CPDrill®
	M-L	0.63	0.57	0.06	Gates-Glidden
19	M-V	1.00	0.82	0.18	Largo
	M-L	0.89	0.57	0.32	La-Axxess
20	M-V	0.89	0.80	0.09	CPDrill®
	M-L	1.02	0.82	0.20	La-Axxess