UNIVERSIDADE FEDERAL DE SANTA MARIA
CENTRO DE CIÊNCIAS RURAIS
PROGRAMA DE RESIDÊNCIA EM ÁREA PROFISSIONAL DA SAÚDE
MEDICINA VETERINÁRIA

Franciele Hohenreuther

OBSTRUÇÃO BILIAR EXTRA-HEPÁTICA POR COLELITÍASES EM FELINO – RELATO DE CASO

Santa Maria, RS
2017

Franciele Hohenreuther

OBSTRUÇÃO BILIAR EXTRA-HEPÁTICA POR COLELITÍASES EM FELINO

Artigo de conclusão de curso apresentado ao Programa de Pós Graduação em Residência Multiprofissional em Área Profissional de Saúde – Medicina Veterinária, da Universidade Federal de Santa Maria (UFSM-RS), Área de concentração Diagnóstico por Imagem, como requisito parcial para obtenção do grau de **Especialista em Diagnóstico por Imagem.**

Orientador: Prof. Drª. Anne Santos do Amaral

Santa Maria,RS

2017

Franciele Hohenreuther

OBSTRUÇÃO BILIAR EXTRA-HEPÁTICA POR COLELITÍASES EM FELINO – RELATO DE CASO

Artigo de conclusão de curso apresentado ao Programa de Pós Graduação em Residência Multiprofissional em Área Profissional de Saúde – Medicina Veterinária, da Universidade Federal de Santa Maria (UFSM-RS), Área de concentração Diagnóstico por Imagem, como requisito parcial para obtenção do grau de **Especialista em Diagnóstico por Imagem**

Aprovado em março de 2017:

_____

Anne Santos do Amaral, Drª. (UFSM)
(Presidente / Orientador)

_____

Bianca Bertoletti, Drª. (UFSM)

_____

Ricardo Pozzobon, Dr. (UFSM)

Santa Maria, RS
2017

RESUMO

OBSTRUÇÃO BILIAR EXTRA-HEPÁTICA POR COLELITÍASES EM FELINO – RELATO DE CASO

AUTORA: Franciele Hohenreuther

ORIENTADOR: Anne Santos do Amaral

A obstrução do ducto biliar extra-hepático é uma síndrome que pode estar associada diferentes causas. As mais comuns estão relacionadas com a inflamação de um órgão ou de uma combinação deles, envolvendo pâncreas, duodeno ou trato biliar, sendo a colelitíase considerada causa rara de obstrução em felinos. As manifestações clínicas mais comuns incluem: icterícia, anorexia, vômito, diarreia, emagrecimento e, caso a obstrução seja total, presença de fezes acólicas. O exame ultrassonográfico é considerado o melhor método para diferenciar as causas de obstrução biliar extra-hepática. Nos casos em que houver alguma evidência de fluxo biliar para o duodeno, o tratamento consiste em medicamentos coleréticos e antioxidantes, para proteger os hepatócitos contra danos oxidativos biliares. Nas colelitíases obstrutivas, a intervenção cirúrgica é indicada. Descreve-se um caso de um felino, SRD, com dez anos de idade e histórico de vômito, anorexia, icterícia, com evolução de uma semana. A suspeita clínica inicial era colângio-hepatite, porém foi diagnostica, por meio da ultrassonografia, obstrução biliar extra-hepática por colelitíases. A paciente foi submetida à intervenção cirúrgica para retirada da vesícula biliar e dos cálculos.

Palavras-chave: colélitos, obstrução, ultrassonografia, gatos.

ABSTRACT

AUTORA: Franciele Hohenreuther

ORIENTADOR: Anne Santos do Amaral

Obstruction of the extrahepatic bile duct is a syndrome that may be associated with different causes. The most common causes are related to an inflammation of an organ or a combination of involvement of the pancreas, duodenum or biliary tract and cholelithiasis is considered a rare cause of cat obstruction. The clinical manifestations are similar to other hepatopathies that present with cholestasis. Ultrasound examination is considered the best method to differentiate as causes of extrahepatic biliary obstruction. In cases that present any evidence of biliar flow obstruction to the duodenum, treatment consists of colorectal medications and antioxidants to protect the hepatocytes against bile oxidative damage. In obstructive cholelithiasis the surgical intervention is indicated. It is described a case of a feline, SRD, 10 years old and a history of vomiting, anorexia, jaundice, with evolution of one week. The initial clinical suspicion was cholangiohepatitis, but was diagnosed by ultrasonography with extrahepatic biliary obstruction by cholelithiasis. She underwent cholecystectomy.

Key words: collelito, obstruction, ultrasonography, cats.

LISTA DE ILUSTRAÇÕES

MANUSCRITO

Figura 1 – Vesícula biliar (VB) com média repleção, parede normoespessa, preenchida por conteúdo levemente ecogênico, sugerindo presença de lama biliar e presença de um pequeno colélito (medindo 0,3cm de comprimento). Santa Maria, RS, 2016.....22

Figura 2 – Ducto cístico e ducto biliar comum dilatados (medindo 0,83cm de diâmetro) e com aspecto tortuoso. Santa Maria, RS, 2016.....22

Figura 3 – Ducto biliar comum dilatado com presença de três estruturas (*) hiperecogênicas formadoras de sombra acústica (colélitos). Imagem sugestiva de obstrução biliar extra-hepática. Santa Maria, RS, 2016.....23

Figura 4 – Cálculo retirado do ducto biliar comum de uma felina, SRD, 10 anos. Santa Maria, RS.....23

SUMÁRIO

1. INTRODUÇÃO 8

2. MANUSCRITO 13

2. 1 Resumo 14

2.2 Abstract..... 15

2.3 Referências.....20

3. CONCLUSÃO.....24

4. REFERÊNCIAS.....25

5. ANEXO 1 – Normas da revista *Ciência Rural*.....29

ANEXO 2 – Comprovante de submissão do artigo à revista.....33

1. INTRODUÇÃO

O sistema biliar extra-hepático é composto pela vesícula biliar, ducto cístico, ductos hepáticos, ducto biliar comum (DBC) e papila duodenal (LEHNER, 2010). O ducto cístico está entre a vesícula biliar e a junção do primeiro ducto hepático, a partir então forma o DBC, e este segue até o duodeno recebendo mais ductos hepáticos (ZAWIE,1984). O esfíncter de Oddi está localizado dentro da parede do duodeno, como parte terminal do DBC (FURNEAUX, 2010).

A bile é uma mistura de sais ou ácidos biliares e bilirrubina, água, eletrólitos, colesterol e bicarbonato de sódio. Os ácidos biliares são sintetizados a partir do colesterol (RICHTER, 2005). A bile é secretada pelos hepatócitos para os canais biliares localizados entre as células hepáticas adjacentes (RICHTER, 2005).

Nos felinos, a bile segue dos canalículos biliares para os ductos largos do fígado e ducto biliar para ser armazenada na vesícula biliar, que está alojada em uma depressão entre os lobos hepáticos. O conteúdo da vesícula biliar é drenado ao ducto cístico e ducto biliar comum, e alcança a primeira parte do intestino delgado, no duodeno (LEHNER, 2010). O duto pancreático maior se une ao duto biliar comum antes de se abrir para o duodeno, por isso é frequente a coexistência de pancreopatias e doenças do trato biliar nessa espécie (STONEHEWER, 2006).

As causas de colestase podem ser intra-hepáticas ou extra-hepáticas (ROTHUIZEN, 2009). Causas intra-hepáticas incluem processos inflamatórios ou infecciosos que levam a danos nos hepatócitos, doenças metabólicas ou alterações estruturais. A obstrução do ducto biliar extra-hepático é uma síndrome que pode estar associada a diferentes etiologias. As causas mais comuns estão relacionadas com a inflamação de um órgão ou de uma combinação deles, envolvendo pâncreas, duodeno ou trato biliar (WATSON, 2015). A segunda causa mais comum são as neoplasias, particularmente da árvore biliar ou pâncreas. Colelitíases raramente causam obstrução do ducto biliar extra-hepático em gatos (HARVEY et al., 2007).

Quadro 1- Causas de obstrução extra-hepática do ducto biliar comum em gatos
Causas Comuns - Inflamação de um ou vários órgão como pâncreas, duodeno e trato biliar - Neoplasias de pâncreas ou do sistema biliar
Causas Incomuns - Fragmentos do ducto biliar após inflamações, cirurgias ou traumas - Ruptura diafragmática com envolvimento da vesícula biliar, ducto biliar comum e consequentemente compressão - Colelitíase - Geralmente de colesterol ou sais de cálcio secundário a colangites - Ocasionalmente de bilirrubina – associada à hemólise - Cistos (congênitos ou adquiridos) comprimindo o trato biliar - Parasitos hepáticos (Platynossomun concinnum)

Fonte: Nelson; Couto (2004)

As alterações citadas na literatura que podem estar relacionadas à formação de colélitos incluem colecistite e/ou colângio-hepatite, hipertireoidismo e hemólise crônica associada à deficiência de piruvato quinase. (GIBSON, 1952; WIGDERSON, 1955; O'BRIEN e MITCHUM, 1970; NAUS e JONES, 1978; HIRSCH e DOIGE, 1983; WOLF, 1984; HEIDNER e CAMPBELL, 1985; MORRISON, 1985; JORGENSON et al.,1987; MAYHEW et al., 2002; EICH e LUDWIG, 2002; MOORES e GREGORY (2007), HARVEY et al., 2007; VAN GEFFEN et al., 2008 e IWAMOTO, 2015).

Na maioria dos casos relatados, o desenvolvimento das litíases foi considerado secundário à colângio-hepatite e/ou colecistite, pois as bactérias β glucuronidase tornam a bilirrubina livre e, desta forma, pode precipitar com sais cálcicos e induzir a formação de cálculos. Nestes casos, os cálculos eram compostos por porções variáveis de sais de cálcio, colesterol e bilirrubina (GIBSON, 1952; O'BRIEN e MITCHUM, 1970; HIRSCH e DOIGE, 1983; WOLF, 1984; HEIDNER e CAMPBELL, 1985; JORGENSON et al., 1987; EICH e LUDWIG, 2002; MAYHEW et al., 2002; MOORES e GREGORY, 2007; IWAMOTO, 2015).

Elwood et al. (2001) relataram a formação de um colélito não obstrutivo em um felino com hipertireoidismo. Este cálculo era composto por 50% carbonato de cálcio e 50% bilirrubinato de cálcio. Esses autores acreditam que o hipertireoidismo pode ter contribuído para formação do cálculo, pois

causa alterações na função motora gastrointestinal e pode ter alterado a motilidade da vesícula biliar.

Van Geffen et al. (2008) e Harvey et al. (2007) relataram a obstrução do ducto biliar por colélitos, os quais eram compostos por 100% de bilirrubina, em felinos da raça somali que já tinham o diagnóstico de hemólise crônica associada à deficiência de piruvato quinase. Segundo Watson (2015), a observação de cálculos em gatos deve estimular uma procura de doenças hemolíticas de base.

Os sinais clínicos da colelitíase em gatos são inespecíficos e variam conforme o grau de obstrução. Os mais comuns são icterícia em diferentes intensidades, anorexia, vômito, diarreia e perda de peso e, caso a obstrução seja total, presença de fezes pálidas ou acólicas (CENTER, 2009). Devido à grande capacidade de reserva do sistema hepatobiliar, a icterícia devido à colestase só acontece quando o fígado está acometido de forma difusa ou a obstrução do ducto é quase total (ROTHUIZEN, 2009).

Avaliação laboratorial de animais com colelitíases inclui a dosagem da atividade das enzimas alanina aminotransferase (ALT), aspartato aminotransferase (AST), fosfatase alcalina (FA) e gama-glutamiltransferase (GGT). O aumento da ALT e AST ocorre em situações de citólise do hepatócito, ou seja, elas extravasam do interior do hepatócito. Já o aumento da FA e GGT decorre da inabilidade que as enzimas têm em serem excretadas pelo sistema biliar, isto é, em casos de colestase (RICHTER, 2005). Porém, as elevações da atividade das enzimas hepatocelulares, enzimas biliares, bilirrubina e colesterol, resultantes da colestase, são indistinguíveis daquelas aparentadas em outras hepatopatias que causam colestase (WATSON, 2015).

O exame radiográfico permite uma avaliação limitada nos casos de afecção hepatobiliar, sendo possível avaliar o tamanho, conformação hepática e visualizar a presença de densidades minerais (SMITH, 1998).

A ultrassonografia abdominal permite a avaliação das estruturas biliares e do parênquima hepático, sendo o método mais sensível e específico para diagnóstico de obstrução biliar nos felinos, cães e humanos, permitindo o diagnóstico precoce, em muitos casos, antes da manifestação clínica de icterícia (MEHLER, 2006). Na obstrução por litíases, a vesícula biliar pode estar

ou não dilatada (MAMPRIM, 2014). Segundo Léveille (1996), em felinos, a largura do DBC acima de 5mm trata-se de um sinal consistente de obstrução biliar extra-hepática. No estudo de Gaillot et al. (2007), sobre as características ultrassonográficas em trinta felinos com obstrução extra-hepática, pode-se observar que em 97% dos casos o diâmetro do DBC estava medindo acima de 5mm e nos casos de obstrução por colélitos, apenas 20% dos casos apresentavam dilatação da vesícula biliar.

Segundo Gaillot et al. (2007), o processo de dilatação evolui de maneira retrógrada após a completa obstrução do ducto biliar comum. A obstrução biliar caracteriza-se pela presença ou ausência de dilatação da vesícula biliar e pela dilatação ductal. Em alguns casos, observa-se também a dilatação das vias biliares intra-hepáticas. O aumento da vesícula biliar e do DBC é observado inicialmente, seguido de dilatação dos ductos extra-hepáticos em 24-48h.

A distensão dos ductos intra-hepáticos passa ser visível cinco a sete dias após o início do processo. Estes ductos podem ser encontrados no fígado como tubos anecoicos tortuosos e irregulares, com paredes hiperecoicas, sem associação com o fluxo colorido. Eles formam o sinal conhecido como “tubos em excesso”, o qual é indicativo de obstrução completa (NYLAND e GILLETT, 1982).

Quando as fezes não estão acólicas e houver alguma evidência de fluxo biliar para o duodeno, o tratamento indicado consiste em medicamentos coleréticos e antioxidantes para proteger os hepatócitos contra danos oxidativos biliares (WATSON, 2015).

Nos casos de colelitíases obstrutivas a intervenção cirúrgica é indicada (EICH e LUDWIG, 2002). A colecistectomia e a remoção dos cálculos são os procedimentos indicados, pois assim há total remoção do reservatório, o que evitará o acúmulo futuro de cálculos (MEHLER, 2006).

Eich e Ludwig (2002) relataram a maior série de casos de felinos submetidos a tratamento cirúrgico por colelitíases. Em cinco dos nove casos foi realizada colecistectomia, em outros três colecistoduodenostomia e em um colecistocejunostomia. Em todos os felinos foram observadas alterações na aparência do fígado, então foram coletadas amostras para exame histopatológico. A maioria dos gatos sobreviveu por longo prazo após a cirurgia

e os dois felinos que não sobreviveram haviam desenvolvido concomitantemente lipidose hepática.

Segundo Mehler (2006) é importante coletar amostras para biopsia hepática durante as cirurgias de doenças biliares, pois os achados histológicos do parênquima hepático podem fornecer informações úteis a respeito da doença de base que afeta o fígado, o estado do paciente a longo prazo e o prognóstico.

2 MANUSCRITO

Os resultados desta monografia são descritos na forma de um relato de caso formatado de acordo com a revista Ciência Rural

Obstrução biliar extra-hepática por colelitíases em felino – relato de caso

Autores: Franciele Hohenreuther[1], Anne Santos do Amaral[2], Bianca Bertoletti[3], Angélica Nascimento[1]

[1]Residência em Área Profissional de Saúde – Medicina Veterinária, Ênfase em Diagnóstico por Imagem, Centro de Ciências Rurais (CCR), Universidade Federal de Santa Maria (UFSM), Santa Maria, RS, Brasil
[2] Professora adjunto do Departamento de Clínica de Pequenos Animais, CCR, UFSM, Santa Maria, RS, Brasil. E-mail: anne.am@hotmail.com
[3] Médica Veterinária do Hospital Veterinário Universitário, Universidade Federal de Santa Maria (HVU, UFSM), Santa Maria, RS, Brasil.

Obstrução biliar extra-hepática por colelitíase em felino – relato de caso

Extra-hepatic biliary obstruction by cholelithiasis in a cat - a case report

Franciele Hohenreuther[1], Anne Amaral[2], Bianca Bertoletti[3], Angélica Nascimento[1]

- NOTA -

RESUMO

As colelitíases são raras em felinos. Descrevem-se os achados ultrassonográficos, que foram responsáveis pelo diagnóstico de obstrução biliar extra-hepática por colelitíase em um felino, fêmea, sem raça definida, com dez anos de idade. Os sinais clínicos incluíam vômito, anorexia e icterícia. Ao exame ultrassonográfico de abdômen, foi visibilizado um pequeno colélito na vesícula biliar e os ductos cístico e biliar comum estavam dilatados em com presença de três cálculos. O paciente foi submetido à colecistectomia. O animal desenvolveu concomitante um quadro de lipidose hepática e passados alguns dias, após a cirurgia, veio a óbito. O proprietário não autorizou o exame necroscópico.

Palavas-chave: gatos, colélitos, obstrução, ultrassonografia.

[1] Residência em Área Profissional de Saúde – Medicina Veterinária, Ênfase em Diagnóstico por Imagem, Centro de Ciências Rurais (CCR), Universidade Federal de Santa Maria (UFSM), Santa Maria, RS, Brasil
[2] Professora adjunto do Departamento de Clínica de Pequenos Animais, CCR, UFSM, Santa Maria, RS, Brasil. E-mail: anne.am@hotmail.com
[3] Médica Veterinária do Hospital Veterinário Universitário, Universidade Federal de Santa Maria (HVU, UFSM), Santa Maria, RS, Brasil.

ABSTRACT

Cholelithiasis is rare in cats. The diagnosis and therapeutic management of extrahepatic obstruction by cholelitans in a 10-year-old female, mixed breed cat, is described. Clinical signs include vomiting, anorexia, and jaundice. At the ultrasound examination of the abdomen, one small cholelith was visualized into gallbladder, the common cystic duct and common biliary duct were dilated and with threeother choleliths. The patient underwent cholecystectomy. The animal developed concomitant hepatic lipidosis and died few days after surgery. The owner does not authorize the necroscopic examination.

Key words: cats, collelito, obstruction, ultrasonography

A obstrução do ducto biliar extra-hepático é uma síndrome que pode estar associada a diferentes causas. As mais comuns estão relacionadas com a inflamação de um órgão ou de uma combinação deles envolvendo pâncreas, duodeno ou trato biliar (WATSON, 2015). A segunda causa mais comum é a neoplasia, particularmente da árvore biliar ou pâncreas. Colelitíases raramente causam obstrução do ducto biliar extra-hepático em gatos (HARVEY et al., 2007).

Os sinais clínicos são inespecíficos e variam conforme o grau de obstrução. Os mais comuns incluem icterícia em diferentes intensidades, anorexia, vômito, diarreia e perda de peso e, caso a obstrução seja total, presença de fezes pálidas ou acólicas (CENTER, 2009).

O ducto biliar comum (DBC), que representa a continuação da conexão entre os ductos císticos da vesícula biliar e os ductos biliares, pode ser visto no exame ultrassonográfico mais facilmente em gatos normais do que em cães. O DBC pode ser

visualizado entre o duodeno proximal ventral e a veia porta. Ele pode chegar até 4 mm de largura em felinos normais (LÉVEILLÉ et al., 1996).

O processo de dilatação evolui de maneira retrógrada após a completa obstrução do ducto hepático comum. A obstrução biliar caracteriza-se pela presença ou ausência de dilatação da vesícula biliar e pela dilatação ductal. Em alguns casos, observa-se também a dilatação das vias biliares intra-hepáticas. O aumento da vesícula biliar e do DBC é observado inicialmente, seguido de dilatação dos ductos extra-hepáticos em 24-48h (GAILLOT et al., 2007).

A distensão dos ductos intra-hepáticos passa a ser visível cinco ou sete dias após o início do processo. Os ductos intra-hepáticos podem ser encontrados no fígado como tubos anecoicos tortuosos e irregulares, com paredes hiperecoicas, sem associação com o fluxo colorido, formando o sinal conhecido como “tubos em excesso”, o qual é indicativo de obstrução completa (NYLAND e GILLETT, 1982).

Os cálculos podem ser fixos ou móveis e têm tamanho variável; em geral no exame ultrassonográfico apresentam-se como uma imagem hiperecogênica formadora de sombra acústica. Algumas concreções podem não apresentar sombra acústica, podendo ser confundidas com formações polipoides ou tumores pedunculares quando não apresentam mobilidade (MAMPRIM, 2014).

Em virtude da baixa ocorrência da afecção, o presente relato tem por objetivo descrever um caso de obstrução biliar extra-hepática por colelitíases em felino, enfatizando principalmente a abordagem do diagnóstico.

A paciente felina, sem raça definida, com dez anos, castrada, pesando 4 kg, com histórico de vômito e anorexia há sete dias e já estava sob terapia com cimetidina, metilprednisolona e doxiciclina, quando começou a apresentar icterícia foi encaminhada ao Hospital Veterinário Universitário da UFSM com a suspeita de colângio-hepatite.

Ao exame clínico, a paciente estava hidratada, com temperatura retal de 37,7ºC, com sobrepeso, mucosas ictéricas e sem alterações na ausculta cardiopulmonar.

Dentre os exames complementares solicitados evidenciou-se uma discreta policromasia e plasma ictérico no hemograma. Nos exames bioquímicos os valores de albumina e ureia estavam dentro da normalidade para espécie, creatinina diminuída, a alanina aminotransferase (ALT) e fosfatase alcalina estavam aumentadas, sendo os valores 1280 UI/L e 328 UI/L respectivamente.

No exame ultrassonográfico visibilizou-se a vesícula biliar com repleção moderada, parede normoespessa, preenchida por conteúdo levemente ecogênico, sugerindo presença de lama biliar e presença de um pequeno colélito (medindo 0,3cm de comprimento) (Figura 1).

O DBC estava dilatado e com aspecto tortuoso, medindo aproximadamente 0,83cm de diâmetro (Figura 2) e com presença de três estruturas hipercogênicas formadoras de sombra acústica (colelítos) (Figura 3). Na varredura utilizou-se também o modo doppler colorido para diferenciar vasos sanguíneos dos possíveis ductos hepáticos evidentes.

As dimensões hepáticas encontravam-se preservadas, o parênquima estava homogêneo e hiperecogênico. A imagem hepática sugeria uma alteração difusa.

O animal permaneceu internado com prescrição de fluidoterapia com NaCl 0,9% (250ml/24h), ranitidina (2mg/kg, SC, BID), cloridrato de tramadol (3mg/kg, SC, TID), metronidrazol (15mg/kg, IV, BID), dipirona (25 mg/kg, IV, BID). A colecistectomia com a retirada dos cálculos foi realizada dois dias após a internação (Figura 4). No terceiro dia após o procedimento, o animal foi encaminhado para um novo exame ultrassonográfico, onde foi visibilizado um cálculo remanescente no ducto

biliar e aumento do volume hepático e a da ecogenicidade do parênquima hepático em relação ao primeiro exame.

O paciente apresentava concomitantemente um quadro de lipidose hepática; portanto acrescentou-se na prescrição silimarina (8mg/kg,VO, SID), ácido ursodesoxicólico (19mg/kg, VO, SID) e animal passou a ser alimentado por uma sonda nasoesofágica. Passados cinco dias foi realizada a cirurgia de retirada do cálculo remanescente. Permaneceu internada recebendo a medicação prescrita e alimentação via sonda. Nos exames laboratoriais solicitados após a cirurgia, havia discreta linfopenia e hipoalbuminemia e aumento da atividade de fosfatase alcalina. No período pós-operatório houve uma significativa diminuição da icterícia, o animal estava ativo e sem alterações no exame físico, porém continuava sem apetite e sendo mantido com alimentação via sonda; passados quatro dias veio a óbito. O exame necroscópico não foi autorizado pelo proprietário, portanto não se pode esclarecer os motivos do óbito.

No presente caso, o parênquima hepático apresentava um aumento de ecogenicidade. Segundo Mamprim (2014), doenças que causam aumento na ecogenicidade hepática difusa incluem cirrose, hepatite ou colâangio-hepatite crônica, infiltração gordurosa, hepatopatia por esteroide, diabetes melito, linfoma. O DBC estava dilatado e com aspecto tortuoso, medindo aproximadamente 0,83cm de diâmetro e com presença de três estruturas hipercogênicas formadoras de sombra acústica (colélitos). Segundo Léveille (1996), em felinos, a largura do DBC acima de 5 mm trata-se de um sinal consistente de obstrução biliar extra-hepática.

A vesícula biliar por sua vez, pode estar ou não dilatada na presença de obstrução (MAMPRIM, 2014). No estudo de Gaillot et al. (2007), sobre as características ultrassonográficas em 30 felinos com obstrução extra-hepática, pode observar que em 97% dos casos o diâmetro do DBC estava medindo acima de 5mm,

mas apenas em 50% dos casos a vesícula biliar estava dilatada, sendo que nos casos de obstrução por colélitos apenas 20% dos casos apresentavam dilatação da vesícula biliar.

No presente caso, apenas o ducto cístico e biliar comum estavam dilatados, os ducto intra-hepáticos não estavam visíveis, portanto no momento do exame tratava-se de uma obstrução parcial, o que é compatível com os sinais clínicos já que o animal não apresentou fezes acólicas.

A colecistectomia é a técnica cirúrgica de escolha no caso de colelitíase quando comparada à colecistotomia. Na colecistectomia há total remoção dos cálculos e do reservatório para evitar o acúmulo futuro de cálculos (MEHLER, 2006).

A mortalidade em cães submetidos a cirurgias do trato biliar extra-hepático varia de 28% a 63% (MELHER, 2006). Eich e Ludwig (2002) relataram a maior série de casos onde felinos submetidos a tratamento cirúrgico por colelitíases, em cinco dos nove casos foi realizada uma colecistectomia, em outros três colecistoduodenostomia e em um colecistocejunostomia. Em todos felinos foram observadas alterações na aparência do fígado, então foram coletadas amostras para exame histopatológico. A maioria dos gatos sobreviveu a longo prazo, sendo que os dois felinos que não sobreviveram após a cirurgia haviam desenvolvido concomitantemente lipidose hepática.

Segundo Mehler (2006), é importante coletar amostras para biopsia hepática durante as cirurgias de doenças biliares, pois os achados histológicos do parênquima hepático podem fornecer informações úteis a respeito da doença de base que afeta o fígado, o estado do paciente à longo prazo e o prognóstico.

Existem poucos relatos de obstrução extra-hepática por colelitíases em felinos. Essa moléstia, apesar de incomum, deve ser considerada dentre os diagnósticos diferenciais de hepatopatias nessa espécie.

O exame ultrassonográfico é o exame de imagem de eleição, pois as manifestações clinicas e alterações nos exames laboratoriais são semelhantes a outras hepatopatias.

REFERÊNCIAS

CENTER, A.S. Diseases of the gallbladder e and biliary tree. **Vet. Clin. North Am. Small Anim. Pract.**, v.39, p. 543-598 2009. Disponível em: <http://www.sciencedirect.com/science/article/pii/S0195561609000229>. Acesso em: 10 fev. 2017. doi: 10.1016/j.cvsm.2009.01.004.

EICH, C.S, LUDWIG, L.L. The surgical treatment of colelithiasis in cats. A study of nine cases. **J. Am. Anim. Hosp. Assoc.**, v.38, p. 290-296, 2002. Disponível em: <https://www.ncbi.nlm.nih.gov/pubmed/12022416>. Acesso em: 10 fev. 2017. doi: 10.5326/0380290.

GAILLOT, H.A, et al. Ultrasonographic features of extrahepatic biliary obstruction in 30 cats. **Vet. Radiol. Ultrasound**, v.4, p.439–447, 2007. Disponível em: <http://onlinelibrary.wiley.com/doi/10.1111/j.1740-8261.2007.00275.x/full>. Acesso em: 15 fev. 2017. doi: 10.1111/j.1740-8261.2007.00275.x.

HARVEY, A.M, HOLT, P.E, BARR, F.J, et al. Treatment and long-term follow-up of extrahepatic biliary obstruction with bilirubin cholelithiasis in a Somali cat with pyruvate kinase deficiency. **J. Feline Med. Surg.**, v.9, 424-431, 2007. Disponível em: <http://www.sciencedirect.com/science/article/pii>. Acesso em: 12 fev. 2017. doi: 10.1016/j.jfms.2007.02.003.

LÉVEILLÉ, R., BILLER, D.S., SHIROMA, J.T. Sonographic evaluation of the common bile ducts in cats. **J. Vet. Intern. Med.**, v.10, p. 296-299, 1996. Disponível em: <https://www.ncbi.nlm.nih.gov/pubmed/8884714>. Acesso em: 17 fev. 2017.

MAMPRIM, M.J. Fígado e vesícula biliar. In: CARVALHO, C.F. **Ultra-sonografia em pequenos animais**. São Paulo: Roca, 2014. Cap. 6, p. 68.

MEHLER, S.J.; BENNETT, R.A. Canine extrahepatic biliary tract disease and surgery. **Compendium Cont. Educ.Vet.**, v. 20, n. 4, p. 302-314, 2006. Disponível em: <http://www.vetfolio.com/surgery/canine-extrahepatic-biliary-tract-disease-and-surgery>. Acesso em: 14 fev. 2017.

NYLAND, T.G, GILLETT, N.A. Sonographic evaluation of experimental bile duct ligation in the dog. **Vet. Radiol. Ultrasound**, v. 40, p.300-306, 1982.

WATSON, P. Doenças hepatobiliares e do pâncreas exócrino. In: NELSON, R.W.; COUTO, C.G. **Medicina interna de pequenos animais**. 5.ed. Rio de Janeiro: Elsevier, 2015. p. 549551.

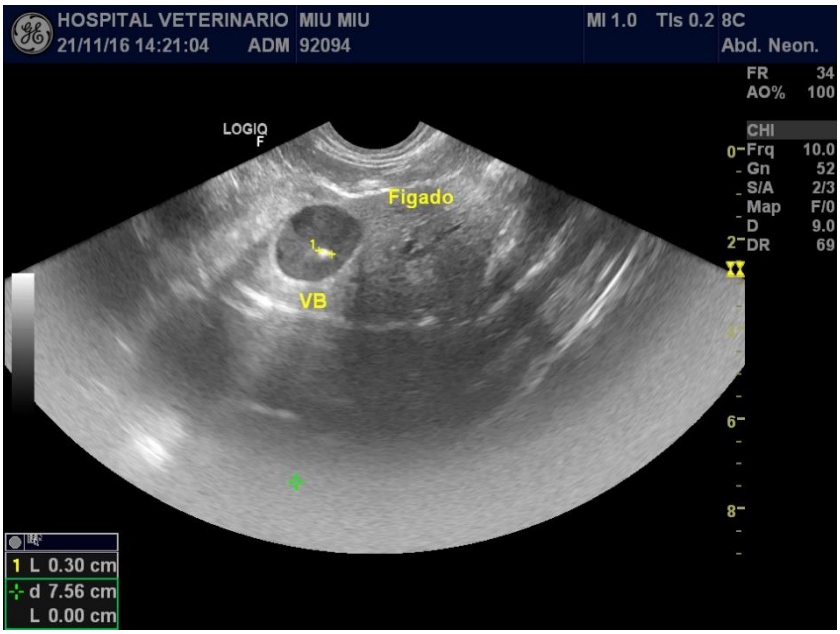

Figura 1 – Vesícula biliar (VB) com média repleção, parede normoespessa, preenchida por conteúdo levemente ecogênico, sugerindo presença de lama biliar e presença de um pequeno colélito (medindo 0,3cm de comprimento). Santa Maria, RS, 2016.

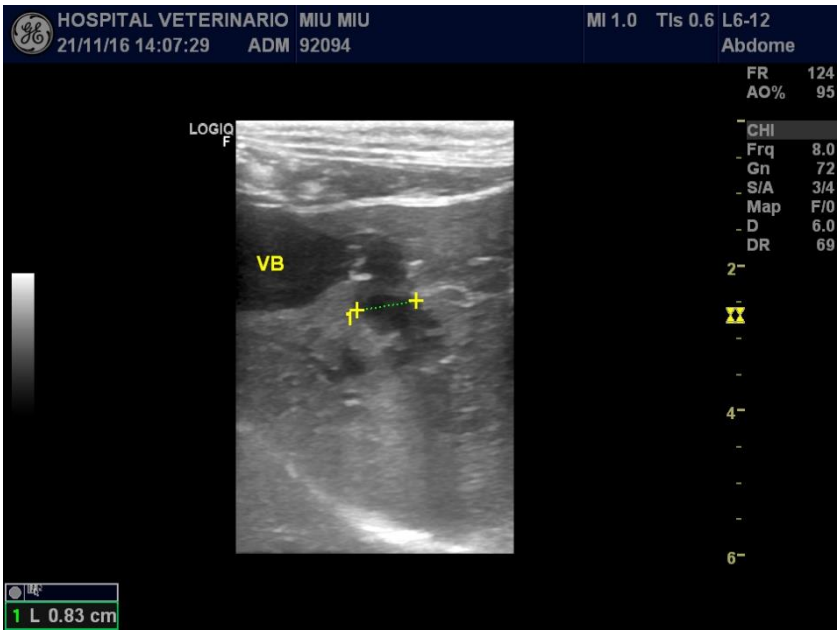

Figura 2 - Ducto cístico e Ducto Biliar Comum dilatados (medindo 0,83cm de diâmetro) e com aspecto tortuoso. Santa Maria, RS, 2016.

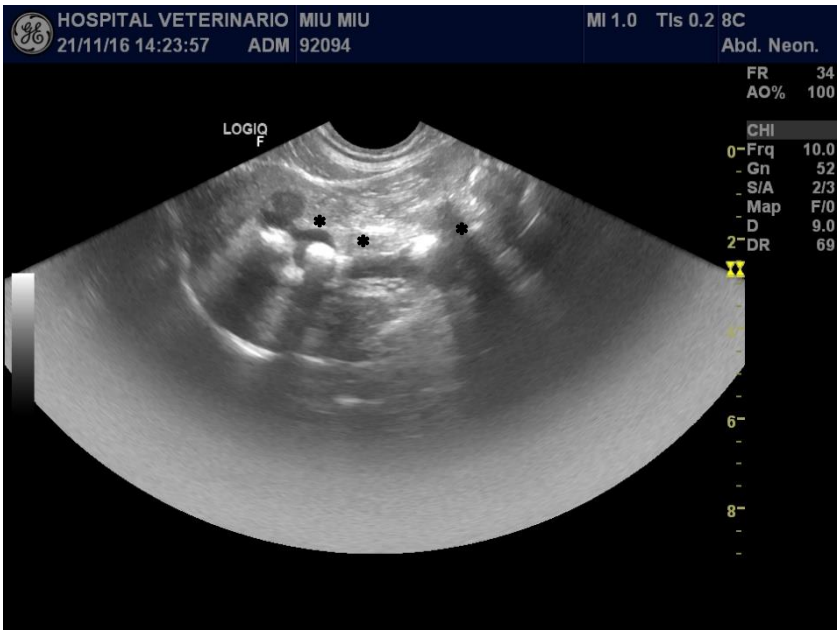

Figura 3 - Ducto biliar comum dilatado com presença de três estruturas (*) hiperecogênicas formadoras de sombra acústica (colélitos). Imagem sugestiva de obstrução biliar extra-hepática. Santa Maria, RS, 2016.

Figura 4 - Cálculo retirado do ducto biliar comum de uma felina, SRD, 10 anos. Santa Maria,RS.

3 CONCLUSÃO

Existem poucos relatos de obstrução extra-hepática por colelitíases em felinos. Essa moléstia, apesar de incomum, deve ser considerada dentre os diagnósticos diferenciais de hepatopatias nessa espécie.

O exame ultrassonográfico é o exame de imagem de eleição, pois as manifestações clinicas e alterações nos exames laboratoriais são semelhantes a outras hepatopatias.

4 REFERÊNCIAS

CENTER, A.S. Diseases of the gallbladder e and biliary tree. **Vet. Clin. North Am. Small Anim. Pract**., v.39, p. 543-598 2009. Disponível em: <http://www.sciencedirect.com/science/article/pii/S0195561609000229>. Acesso em: 10 fev. 2017. doi: 10.1016/j.cvsm.2009.01.004**.**

EICH, C.S, LUDWIG, L.L. The surgical treatment of colelithiasis in cats. A study of nine cases. **J. Am. Anim. Hosp. Assoc.,** v.38, p. 290-296, 2002. Disponível em: <https://www.ncbi.nlm.nih.gov/pubmed/12022416>. Acesso em: 10 fev. 2017. doi: 10.5326/0380290.

FAHIE, M.A, MARTIN, R.A. Extrahepatic biliary obstruction, a retrospective study of 45 cases (1983-1993), **J. Am. Anim. Hosp. Assoc.** ,v.31 p.78, 1995. Disponível em: <https://www.ncbi.nlm.nih.gov/pubmed/8581542>. Acesso em: 15 fev. 2017. doi: 10.5326/15473317-31-6-478.

FURNEAUX, R. W. A series of six cases of sphincter of Oddi pathology in the cat (2008-2009). **J. Feline Med. Surg.**, v. 12, n. 10, p. 794 – 801, 2010. Disponível em: <https://www.ncbi.nlm.nih.gov/pubmed/20817527>. Acesso em: 15 fev. 2017. doi: 10.1016/j.jfms.2010.06.004.

GAILLOT, H.A, et al. Ultrasonographic features of extrahepatic biliary obstruction in 30 cats. **Vet. Radiol. Ultrasound**, v.4, p.439–447, 2007. Disponível em: <http://onlinelibrary.wiley.com/doi/10.1111/j.1740-8261.2007.00275.x/full>. Acesso em: 15 fev. 2017. doi: 10.1111/j.1740-8261.2007.00275.x.

GIBSON, K.S. Cholelithiasis and choledocholithiasis in a cat. **Journal of the American Veterinary Medical Association,** v. 121, p. 288-289, 1952. Disponível em: <http://www.jaaha.org/doi/abs/10.5326/0380290?code=amah-site>. Acesso em: 11 fev. 2017. doi: http://dx.doi.org/10.5326/0380290.

HEIDNER, G.L, CAMPBELL, K.L. Cholelithiasis in a cat. **Journal of the American Veterinary Medical Association**, v.186, p.176-177, 1985. Disponível em: <http://europepmc.org/abstract/med/3972677>. Acesso em: 11 fev. 2017.

HARVEY, A.M, HOLT, P.E, BARR, F.J, et al. Treatment and long-term follow-up of extrahepatic biliary obstruction with bilirubin cholelithiasis in a Somali cat with pyruvate kinase deficiency. **J. Feline Med. Surg**., v.9, 424-431, 2007. Disponível em: <http://www.sciencedirect.com/science/article/pii>. Acesso em: 12 fev. 2017. doi: 10.1016/j.jfms.2007.02.003.

HIRSCH, V.M, DOIGE, C.E. Suppurative cholangitis in cats. **J. American Vet. Med. Assoc**., v.182, p. 1223-1226, 1983. Disponível em: <http://europepmc.org/abstract/med/6863138>. Acesso em: 14 fev. 2017.

IWAMOTO, M,et al. A case of the icteric cat with cholelithiasis in which underwent cholecystectomy and cholecystoduodenostomy. **J. Animal Clin. Med.,** v. 24, p.20-22, 2015. Disponível em: <https://www.jstage.jst.go.jp/article/dobutsurinshoigaku/24/1/24_20/_article> Acesso em: 14 fev. 2017. doi: http://doi.org/10.11252/dobutsurinshoigaku.24.20

JORGENSON, L.S.; PANTLARGE, V.W.; FLANDERS, J.A.; HARVEY, H.J. Recurrent cholelithiasis in a cat. **Compendium on Continuing Education for the Practising Veterinarian**, v. 9, p. 265 – 270, 1987.

LEHNER, C.M.; MCANULTY, J.F. Management of extrahepatic biliary obstruction: a role for temporary percutaneous biliary drainage. **Compendium Cont. Educ. Vet.**, v.9, 2010. Disponível em: <http://www.vetfolio.com/emergency-medicine/management-of-extrahepatic-biliary-obstruction-a-role-for-temporary-percutaneous-biliary-drainage>. Acesso em: 14 fev. 2017.

LÉVEILLÉ, R., BILLER, D.S., SHIROMA, J.T. Sonographic evaluation of the common bile ducts in cats. **J. Vet. Intern. Med.**, v.10, p. 296-299, 1996. Disponível em: <https://www.ncbi.nlm.nih.gov/pubmed/8884714>. Acesso em: 17 fev. 2017.

MAYHEW, P.D., HOLT, D.E., MCLEAR, R.C., WASHABAU, R.J. Pathogenesis and outcome of extrahepatic biliary obstruction in cats. **J. Small Anim. Pract.,** v.43, p.247-253, 2002. Disponível em: <https://www.ncbi.nlm.nih.gov/pubmed/12074289>. Acesso em: 17 fev. 2017.

MAMPRIM, M.J. Fígado e vesícula biliar. In: CARVALHO, C.F. **Ultra-sonografia em pequenos animais.** São Paulo: Roca, 2014. Cap. 6, p. 68.

MEHLER, S.J.; BENNETT, R.A. Canine extrahepatic biliary tract disease and surgery. **Compendium Cont. Educ.Vet**., v. 20, n. 4, p. 302-314, 2006. Disponível em: <http://www.vetfolio.com/surgery/canine-extrahepatic-biliary-tract-disease-and-surgery>. Acesso em: 14 fev. 2017.

MOORES A.; GREGORY S.P. Duplex gall bladder associated with choledocholithiasis, cholecystitis, gall bladder rupture and septic peritonitis in a cat. **Journal of Small Animal Practice**, v. 48, 2007. Disponível em: <https://www.ncbi.nlm.nih.gov/pubmed/17610469>. Acesso em: 14 fev, 2017. doi: 10.1111/j.1748-5827.2006.00268.x

MORRISON, W.B. Cholangitis, choledocholithiasis and icterus in a cat. **Veterinary Pathology**, v. 22, p. 285-286, 1985.

NAUS, M.J.A; JONES, B.R. Cholelithiasis and choledocholithiasisin a cat. **New Zealand Veterinary Journal**, v.26, 160-16, 1978.

NELSON, Richard W et al. Guilhermo. Hepatobiliary disease in the cat. In:____ **Small Animal Internal Medicine**. California: Elsevier, 2004. p. 520 – 540.

NYLAND, T.G; GILLETT, N.A. Sonographic evaluation of experimental bile duct ligation in the dog. **Vet. Radiol. Ultrasound,** v. 40, p.300-306, 1982.

O'BRIEN, T.R; MITCHUM, G.D. Cholelithiasis in a cat. **Journal of the American Veterinary Medical Association**, v. 156, p.015-1017, 1970.

RICHTER, K. P. Doenças do fígado e do sistema biliar. In: TAM, T. R. **Gastroenterologia de Pequenos Animais.** California: Roca, 2005. Cap. p. 285 – 348.

ROTHUIZEN, J. Important clinical syndromes associated with liver disease. The Veterinary. **Clinics of North America. Small Anima**l. v. 39, p. 419-437, 2009.

SMITH, S.A; BILLER, D.S; KRAFT, S.L, et al. Diagnostic imaging of bibiliary obstruction. **Compendium Cont. Educ. Vet.**. v.20, p. 1225-1234, 1998.

VAN GEFFEN, C.; SAVARY BATAILLE, K. ; CHIERS, K. ; GIGER, U. ; DAMINET, S. Bilirubin cholelithiasis and haemosiderosis in an anaemic pyruvate kinase-deficient Somali cat. **Journal of Small Animal Practice**, v.49, p.479-482, 2008.Disponível em: <https://www.ncbi.nlm.nih.gov/pmc/articles/PMC2681186/>. Acesso em: 16 fev, 2016. doi: 10.1111/j.1748-5827.2008.00568.x.

WATSON, P. Doenças hepatobiliares e do pâncreas exócrino. In: NELSON, R.W.; COUTO, C.G. **Medicina interna de pequenos animais**. 5.ed. Rio de Janeiro: Elsevier, 2015. p. 549551.

WIGDERSON, F.J. Cholelithiasis in a cat. **Journal of American Veterinary Medical Association**, v. 126, p.287, 1955.

WOLF, A.M. Obstructive jaundice in a cat resulting from cholelithiasis. **Journal of American Veterinary Medical Association**, v. 86, p.176 -177, 1984. Disponível em: <https://www.ncbi.nlm.nih.gov/pubmed/6746382>. Acesso em: 15 fev, 2017.

ZAWIE,DA, GARVEY,MS. Feline hepatic disease. **Vet. Clin. North Am. Small Animal Prat.**, v.14, p.1201-192, 1984. Disponivel em: <https://www.ncbi.nlm.nih.gov/pubmed/6393553>. Acesso em: 15 fev, 2016.

5 ANEXO 1 – Normas da revista *Ciência Rural*

Normas para publicação

1. CIÊNCIA RURAL - Revista Científica do Centro de Ciências Rurais da Universidade Federal de Santa Maria publica artigos científicos, revisões bibliográficas e notas referentes à área de Ciências Agrárias, que deverão ser destinados com exclusividade.

2. Os artigos científicos, revisões e notas devem ser encaminhados via eletrônica e editados preferencialmente em idioma Inglês. Os encaminhados em Português poderão ser traduzidos após a 1º rodada de avaliação para que ainda sejam revisados pelos consultores ad hoc e editor associado em rodada subsequente. Entretanto, caso não traduzidos nesta etapa e se aprovados para publicação, terão que ser obrigatoriamente traduzidos para o Inglês por empresas credenciadas pela Ciência Rural e obrigatoriamente terão que apresentar o certificado de tradução pelas mesmas para seguir tramitação na CR.

Empresas credenciadas:

- American Journal Express (http://www.journalexperts.com/)

- Bioedit Scientific Editing (http://www.bioedit.co.uk/)

- BioMed Proofreading (http://www.biomedproofreading.com)

- Edanz (http://www.edanzediting.com)

- Editage (http://www.editage.com.br/) 10% discount for CR clients. Please inform Crural10 code.

- Enago (http://www.enago.com.br/forjournal/) Please inform CIRURAL for special rates.

- GlobalEdico (http://www.globaledico.com/)

- JournalPrep (http://www.journalprep.com)

- Paulo Boschcov (paulo@bridgetextos.com.br, bridge.textecn@gmail.com)

- Proof-Reading-Service.com (http://www.proof-reading-service.com/pt/)

As despesas de tradução serão por conta dos autores. Todas as linhas deverão ser numeradas e paginadas no lado inferior direito. O trabalho deverá ser digitado em tamanho A4 210 x 297mm com, no máximo, 25 linhas por página em espaço duplo, com margens superior, inferior, esquerda e direita em 2,5cm, fonte Times New Roman e tamanho 12. O máximo de páginas será 15 para artigo científico, 20 para revisão bibliográfica e 8 para nota, incluindo tabelas, gráficos e figuras. Figuras, gráficos e tabelas devem ser disponibilizados ao final do texto e individualmente por página, sendo que não poderão ultrapassar as margens e nem estar com apresentação paisagem.

3. O artigo científico (Modelo .doc, .pdf) deverá conter os seguintes tópicos: Título (Português e Inglês); Resumo; Palavras-chave; Abstract; Key words; Introdução com Revisão de Literatura; Material e Métodos; Resultados e Discussão; Conclusão e Referências; Agradecimento(s) e Apresentação; Fontes de Aquisição; Informe Verbal; Comitê de Ética e Biossegurança devem aparecer antes das referências. Pesquisa envolvendo seres humanos e animais obrigatoriamente devem apresentar parecer de aprovação de um comitê de ética institucional já na submissão. Alternativamente pode ser enviado um dos modelos ao lado (Declaração Modelo Humano, Declaração Modelo Animal).

4. A revisão bibliográfica (Modelo .doc, .pdf) deverá conter os seguintes tópicos: Título (Português e Inglês); Resumo; Palavras-chave; Abstract; Key words; Introdução; Desenvolvimento; Conclusão; e Referências. Agradecimento(s) e Apresentação; Fontes de Aquisição e Informe Verbal; Comitê de Ética e Biossegurança devem aparecer antes das referências. Pesquisa envolvendo seres humanos e animais obrigatoriamente devem apresentar parecer de aprovação de um comitê de ética institucional já na submissão. Alternativamente pode ser enviado um dos modelos ao lado (Declaração Modelo Humano, Declaração Modelo Animal).

5. A nota (Modelo .doc, .pdf) deverá conter os seguintes tópicos: Título (Português e Inglês); Resumo; Palavras-chave; Abstract; Key words; Texto (sem subdivisão, porém com introdução; metodologia; resultados e discussão e conclusão; podendo conter tabelas ou figuras); Referências. Agradecimento(s) e Apresentação; Fontes de Aquisição e Informe Verbal; Comitê de Ética e Biossegurança devem aparecer antes das referências. Pesquisa envolvendo seres humanos e animais obrigatoriamente devem apresentar parecer de aprovação de um comitê de ética institucional já na submissão. Alternativamente pode ser enviado um dos modelos ao lado (Declaração Modelo Humano, Declaração Modelo Animal).

6. O preenchimento do campo "cover letter" deve apresentar, obrigatoriamente, as seguintes informações em inglês, exceto para artigos submetidos em português (lembrando que preferencialmente os artigos devem ser submetidos em inglês).

a) What is the major scientific accomplishment of your study?

b) The question your research answers?

c) Your major experimental results and overall findings?

d) The most important conclusions that can be drawn from your research?

e) Any other details that will encourage the editor to send your manuscript for review?

Para maiores informações acesse o seguinte tutorial.

7. Não serão fornecidas separatas. Os artigos encontram-se disponíveis no formato pdf no endereço eletrônico da revista www.scielo.br/cr.

8. Descrever o título em português e inglês (caso o artigo seja em português) - inglês e português (caso o artigo seja em inglês). Somente a primeira letra do título do artigo deve ser maiúscula exceto no caso de nomes próprios. Evitar abreviaturas e nomes científicos no título. O nome científico só deve ser empregado quando estritamente necessário. Esses devem aparecer nas palavras-chave, resumo e demais seções quando necessários.

9. As citações dos autores, no texto, deverão ser feitas com letras maiúsculas seguidas do ano de publicação, conforme exemplos: Esses resultados estão de acordo com os reportados por MILLER & KIPLINGER (1966) e LEE et al. (1996), como uma má formação congênita (MOULTON, 1978).

10. As Referências deverão ser efetuadas no estilo ABNT (NBR 6023/2000) conforme normas próprias da revista.

10.1. Citação de livro:

JENNINGS, P.B. The practice of large animal surgery. Philadelphia : Saunders, 1985. 2v.

TOKARNIA, C.H. et al. (Mais de dois autores) Plantas tóxicas da Amazônia a bovinos e outros herbívoros. Manaus : INPA, 1979. 95p.

10.2. Capítulo de livro com autoria:

GORBAMAN, A. A comparative pathology of thyroid. In: HAZARD, J.B.; SMITH, D.E. The thyroid. Baltimore : Williams & Wilkins, 1964. Cap.2, p.32-48.

10.3. Capítulo de livro sem autoria:

COCHRAN, W.C. The estimation of sample size. In: _____. Sampling techniques. 3.ed. New York : John Willey, 1977. Cap.4, p.72-90.

TURNER, A.S.; McILWRAITH, C.W. Fluidoterapia. In: _____. Técnicas cirúrgicas em animais de grande porte. São Paulo : Roca, 1985. p.29-40.

10.4. Artigo completo:

O autor deverá acrescentar a url para o artigo referenciado e o número de identificação DOI (Digital Object Identifiers), conforme exemplos abaixo:

MEWIS, I.; ULRICHS, CH. Action of amorphous diatomaceous earth against different stages of the stored product pests Tribolium confusum (Coleoptera: Tenebrionidae), Tenebrio molitor (Coleoptera: Tenebrionidae), Sitophilus granarius (Coleoptera: Curculionidae) and Plodia interpunctella (Lepidoptera: Pyralidae). Journal of Stored Product Research, Amsterdam (Cidade opcional), v.37,

p.153-164, 2001. Disponível em: <http://dx.doi.org/10.1016/S0022-474X(00)00016-3>. Acesso em: 20 nov. 2008. doi: 10.1016/S0022-474X(00)00016-3.

PINTO JUNIOR, A.R. et al (Mais de 2 autores). Response of Sitophilus oryzae (L.), Cryptolestes ferrugineus (Stephens) and Oryzaephilus surinamensis (L.) to different concentrations of diatomaceous earth in bulk stored wheat. Ciência Rural , Santa Maria (Cidade opcional), v. 38, n. 8, p.2103-2108, nov. 2008 . Disponível em: <http://www.scielo.br/scielo.php?script=sci_arttext&pid=S0103-84782008000800002&lng=pt&nrm=iso>. Acesso em: 25 nov. 2008. doi: 10.1590/S0103-84782008000800002.

10.5. Resumos:

RIZZARDI, M.A.; MILGIORANÇA, M.E. Avaliação de cultivares do ensaio nacional de girassol, Passo Fundo, RS, 1991/92. In: JORNADA DE PESQUISA DA UFSM, 1., 1992, Santa Maria, RS. Anais... Santa Maria : Pró-reitoria de Pós-graduação e Pesquisa, 1992. V.1. 420p. p.236.

10.6. Tese, dissertação:

COSTA, J.M.B. Estudo comparativo de algumas caracterísitcas digestivas entre bovinos (Charolês) e bubalinos (Jafarabad). 1986. 132f. Monografia/Dissertação/Tese (Especialização/ Mestrado/Doutorado em Zootecnia) - Curso de Pós-graduação em Zootecnia, Universidade Federal de Santa Maria.

10.7. Boletim:

ROGIK, F.A. Indústria da lactose. São Paulo : Departamento de Produção Animal, 1942. 20p. (Boletim Técnico, 20).

10.8. Informação verbal:

Identificada no próprio texto logo após a informação, através da expressão entre parênteses. Exemplo: ... são achados descritos por Vieira (1991 - Informe verbal). Ao final do texto, antes das Referências Bibliográficas, citar o endereço completo do autor (incluir E-mail), e/ou local, evento, data e tipo de apresentação na qual foi emitida a informação.

10.9. Documentos eletrônicos:

MATERA, J.M. Afecções cirúrgicas da coluna vertebral: análise sobre as possibilidades do tratamento cirúrgico. São Paulo : Departamento de Cirurgia, FMVZ-USP, 1997. 1 CD.

GRIFON, D.M. Artroscopic diagnosis of elbow displasia. In: WORLD SMALL ANIMAL VETERINARY CONGRESS, 31., 2006, Prague, Czech Republic. Proceedings… Prague: WSAVA,

2006. p.630-636. Acessado em 12 fev. 2007. Online. Disponível em: http://www.ivis.org/proceedings/wsava/2006/lecture22/Griffon1.pdf?LA=1

UFRGS. Transgênicos. Zero Hora Digital, Porto Alegre, 23 mar. 2000. Especiais. Acessado em 23 mar. 2000. Online. Disponível em: http://www.zh.com.br/especial/index.htm

ONGPHIPHADHANAKUL, B. Prevention of postmenopausal bone loss by low and conventional doses of calcitriol or conjugated equine estrogen. Maturitas, (Ireland), v.34, n.2, p.179-184, Feb 15, 2000. Obtido via base de dados MEDLINE. 1994-2000. Acessado em 23 mar. 2000. Online. Disponível em: http://www. Medscape.com/server-java/MedlineSearchForm

MARCHIONATTI, A.; PIPPI, N.L. Análise comparativa entre duas técnicas de recuperação de úlcera de córnea não infectada em nível de estroma médio. In: SEMINARIO LATINOAMERICANO DE CIRURGIA VETERINÁRIA, 3., 1997, Corrientes, Argentina. Anais... Corrientes : Facultad de Ciencias Veterinarias - UNNE, 1997. Disquete. 1 disquete de 31/2. Para uso em PC.

11. Desenhos, gráficos e fotografias serão denominados figuras e terão o número de ordem em algarismos arábicos. A revista não usa a denominação quadro. As figuras devem ser disponibilizadas individualmente por página. Os desenhos figuras e gráficos (com largura de no máximo 16cm) devem ser feitos em editor gráfico sempre em qualidade máxima com pelo menos 300 dpi em extensão .tiff. As tabelas devem conter a palavra tabela, seguida do número de ordem em algarismo arábico e não devem exceder uma lauda.

12. Os conceitos e afirmações contidos nos artigos serão de inteira responsabilidade do(s) autor(es).

14. Será obrigatório o cadastro de todos autores nos metadados de submissão. O artigo não tramitará enquanto o referido item não for atendido. Excepcionalmente, mediante consulta prévia para a Comissão Editorial outro expediente poderá ser utilizado.

15. Lista de verificação (Checklist .doc, .pdf).

16. Os artigos serão publicados em ordem de aprovação.

17. Os artigos não aprovados serão arquivados havendo, no entanto, o encaminhamento de uma justificativa pelo indeferimento.

18. Em caso de dúvida, consultar artigos de fascículos já publicados antes de dirigir-se à Comissão Editorial.

19. Todos os artigos encaminhados devem pagar a taxa de tramitação. Artigos reencaminhados (com decisão de Reject and Ressubmit) deverão pagar a taxa de tramitação novamente. Artigos arquivados por decurso de prazo não terão a taxa de tramitação reembolsada.

20. Todos os artigos submetidos passarão por um processo de verificação de plágio usando o programa "Cross Check".

5 ANEXO 2 - COMPROVANTE DE SUBMISSÃO DO ARTIGO À REVISTA

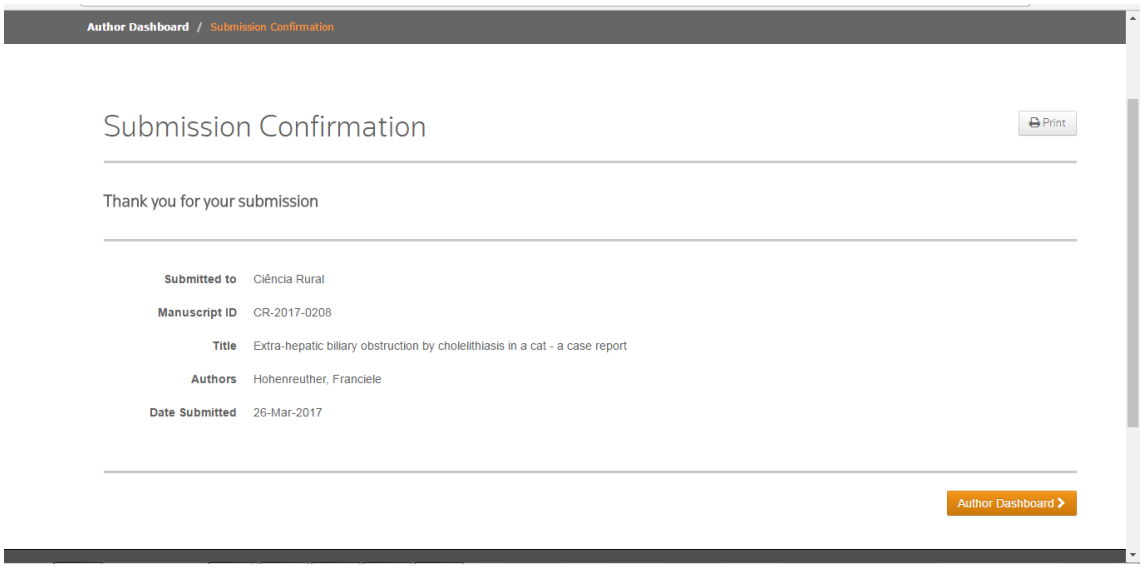

Author Dashboard / Submission Confirmation

Submission Confirmation

Print

Thank you for your submission

Submitted to	Ciência Rural
Manuscript ID	CR-2017-0208
Title	Extra-hepatic biliary obstruction by cholelithiasis in a cat - a case report
Authors	Hohenreuther, Franciele
Date Submitted	26-Mar-2017

Author Dashboard