

UNIVERSIDADE FEDERAL DE SANTA MARIA
CENTRO DE CIÊNCIAS RURAIS
PROGRAMA DE RESIDÊNCIA EM ÁREA PROFISSIONAL DA SAÚDE
MEDICINA VETERINÁRIA

Fabiano da Silva Flores

**TORACOTOMIA COM ESOFAGOTOMIA PARA REMOÇÃO DE CORPO
ESTRANHO ESOFÁGICO EM UM CÃO**

Santa Maria, RS
2023

Fabiano da Silva Flores

Toracotomia com esofagotomia para remoção de corpo estranho esofágico em um cão

Monografia apresentada ao Programa de Residência em Área Profissional da Saúde-Medicina Veterinária da Universidade Federal de Santa Maria (UFSM, RS), como requisito parcial para obtenção do grau de **Especialização em Medicina Veterinária – Área de concentração em Cirurgia Veterinária.**

Orientador: Prof. Dr. Luís Felipe Dutra Corrêa

Santa Maria, RS
2023

Fabiano da Silva Flores

**TORACOTOMIA E ESOFAGOTOMIA PARA REMOÇÃO DE CORPO
ESTRANHO ESOFÁGICO EM UM CÃO**

Monografia apresentada ao Programa de Residência em Área Profissional da Saúde-Medicina Veterinária da Universidade Federal de Santa Maria (UFSM, RS), como requisito parcial para obtenção do grau de **Especialização em Medicina Veterinária – Área de concentração em Cirurgia Veterinária.**

Aprovado em 13 de Fevereiro de 2023:

Luís Felipe Dutra Corrêa, Doutor(UFSM)
(Presidente/Orientador)

Alceu Gaspar Raiser, Doutor (UFSM)
(Examinador)

Carolina Cauduro da Rosa, Especialização (UFSM)
(Examinador)

Santa Maria, RS
2023

DEDICATÓRIA

Primeiramente, agradeço a Deus, por estar sempre presente em minha vida e atender todas as minhas orações, pedidos e me guiar por toda a minha caminhada da vida.

Agradeço de coração a minha mãe por estar sempre ao meu lado me guiando em toda a jornada da residência e agradecer a cada reza para que Deus me desse à paz para o dia a dia na residência.

Ao meu pai, pelo exemplo a ser seguido de uma pessoa que é esforçada e dedicado ao trabalho. Aos meus familiares que sempre estiveram presentes me apoiando a cada momento nessa vida.

Agradeço todo o apoio, carinho e compreensão da minha namorada Eliesse nesse tempo de residência, obrigado pela paciência e companheirismo.

Aos meus colegas de residência que se tornaram grandes amigos nesses dois anos, em especial, a Eliza da Rosa, Marjane Correa, Clarissa Bertolin, Alana Aurélio e Anne Comin, no qual convivemos juntos praticamente mais que com nossas famílias, e isso mostrou que vocês são pessoas iluminadas e especiais que levarei para o resto da vida.

Ao meu grande amigo e orientador professor Luís Felipe, pela oportunidade de me acompanhar e ensinar muito mais que técnicas cirúrgicas, e sim como ser uma pessoa de caráter e honestidade, obrigado pelo empenho e ética que trata os alunos e paciente.

Meu agradecimento ao meu amigo Guilherme Rech, que desde o primeiro paciente que atendemos juntos o (Preto), seguimos juntos esses dois anos de amizade e companheirismo, onde nunca um deixou o outro mal, mesmo muitas vezes saindo meia noite do hospital, por causa de cirurgias de emergências, obrigado amigo.

Agradecer ao professor Alceu Raiser, por todo ensinamento passado, e além disso, demonstrar que além de ser um grande cirurgião é uma pessoa humilde e sempre disposto a ensinar.

Agradeço o companheirismo e dedicação dos técnicos do HVU de Santa Maria em especial Priscilla Domingues, Graciane Aiello, Maicon Pinheiro, Aline Freitas, Aline Marchezan e Bianca Bertolletti que demonstraram ser pessoas empenhadas para o melhor dos pacientes.

E por fim, aos animais que de uma forma especial tenho o carinho e respeito e que são a inspiração para cada vez mais estudar, e buscar o conhecimento para melhorar os atendimentos.

EPÍGRAFE

*“Confia os teus cuidados ao senhor, e ele te sustentará: jamais permitirá que o justo
seja abalado...”*

Salmos 55:22

RESUMO

Monografia de Especialização
Programa de Pós-Graduação em Residência Médico-Veterinária
Universidade Federal de Santa Maria, RS, Brasil

Toracotomia com esofagotomia para remoção de corpo estranho esofágico em um cão

AUTOR: Fabiano da Silva Flores

ORIENTADOR: Prof. Dr. Luís Felipe Dutra Corrêa

Local e Data da Defesa: Santa Maria, 13 de Fevereiro de 2023

Na rotina clínica de pequenos animais, a ocorrência de corpos estranhos (CE) no trato gastrointestinal é rotineira, principalmente em cães e gatos com hábitos alimentares não controlados e filhotes. Nos cães, a principal ocorrência trata-se de ossos e, em gatos, materiais lineares. A remoção cirúrgica é o método eficaz no tratamento dos CE esofágicos, sendo a endoscopia a técnica de eleição, porém em alguns casos, deve ser realizada a toracotomia com esofagotomia, pois apresenta os melhores resultados na resolução cirúrgica. O objetivo deste trabalho é relatar o caso de um canino, de dois anos de idade, da raça Labrador, que foi atendido pelo Setor de Oftalmologia e Microcirurgia do Hospital Veterinário Universitário da Universidade Federal de Santa Maria (HVU-UFSM) e que apresentava obstrução esofágica por corpo estranho. Após o diagnóstico e os exames complementares favoráveis, a paciente foi submetido à toracotomia com esofagotomia para a remoção do CE. Como medicações para analgesia, antiinflamatório e antibiótico foram usados, respectivamente: Dipirona 25 mg/kg, TID, Cloridrato de Tramadol 4 mg/kg, TID, Meloxicam 0,1 mg/kg SID e Cefalotina 30 mg/kg BID, todos pela via intravenosa. No terceiro dia pós-cirurgia o paciente recebeu alta sem complicações. As mesmas medicações foram prescritas para uso em casa, somente trocado o antibiótico para Cefalexina 30mg/kg, todos por via oral. A abordagem cirúrgica escolhida para o tratamento foi indicada pelo tamanho e localização do CE no esôfago. Assim, conclui-se que a utilização desta técnica proporciona a remoção com a visualização da viabilidade das camadas esofágicas e mostra resultados excelentes com retorno as atividades de rotinas.

Palavras-chave: Canino; Corpo estranho; Esofagotomia; Toracotomia.

ABSTRACT

Monograph of Expertise
Post-Graduation Program in Veterinary Residence
Federal University of Santa Maria, RS, Brazil

Intercostal thoracotomy with esophagotomy for esophageal foreign body removal in a dog

AUTHOR: Fabiano da Silva Flores

ADVISOR: Prof. Dr. Luís Felipe Dutra Corrêa

Place and Date of Presentation: Santa Maria, 26 January, 2023

The occurrence of foreign bodies (FB) in the clinic of small animals is routine, especially in dogs and cats with uncontrolled eating habits and puppies. In dogs the main occurrence of FB are bones and in cats are the occurrence of linear materials. Surgical removal is the effective method in the treatment of esophageal FB, with endoscopy being the technique of choice, but in some cases, thoracotomy with esophagotomy must be performed, since it presents the best results in surgical resolution. The aim of this study is to report the case of a two-year-old Labrador Retriever who was treated by the Ophthalmology and Microsurgery Sector of the University Veterinary Hospital of the Federal University of Santa Maria (HVU-UFSM) and who had esophageal obstruction by foreign body. After the favorable diagnosis and complementary exams, the patient go through intercostal thoracotomy in the six intercostal space with esophagotomy, to remove the FB. Medicines for analgesia, anti-inflammatory and antibiotics were used, respectively: Dipyrone 25 mg/kg, TID, Tramadol Hydrochloride 4 mg/kg, TID, Meloxicam 0.1 mg/kg SID and Cephalotin 30 mg/kg BID, all by intravenous way. On the third postoperative day, the patient was discharged without complications. The same drugs were prescribed for use at home, only the antibiotic was changed to Cefalexin 30mg/kg, all by orally way. The surgical approach chosen for treatment was indicated by the size and location of the FB in the patient. Thus, it is concluded that the use of this technique provided greater well-being for the animal and showed excellent results in the return to normal activities.

Keywords: Canine; esophagotomy; foreign body; thoracotomy.

LISTA DE ABREVIATURAS E SIGLAS

CCR	Centro de Ciências Rurais
CE	Corpo Estranho
FC	Frequência Cardíaca
FB	Foreign body
FR	Frequência Respiratória
HVU	Hospital Veterinário Universitário
IM	Intramuscular
IV	Intravenoso
kg	Quilograma
mg/kg	Miligramma por quilograma
mm	Milímetro
µg/kg	Microgramma por quilograma
%	Por cento
PDX	Polidioxanona
QID	Quatro vezes ao dia
RS	Rio Grande do Sul
SID	Uma vez ao dia
SRD	Sem raça definida
SC	Subcutâneo
TID	Três vezes ao dia
UFSM	Universidade federal de Santa Maria

LISTA DE ILUSTRAÇÕES

- Figura 1**–Imagem Radiográfica do corpo estranho caudal (seta azul) a base do coração.....25
- Figura 2** – Imagem da remoção do osso (seta preta), com auxílio de pinça hemostática de crille e gazes.....2 5

SUMÁRIO

1	INTRODUÇÃO.....	11
2	ARTIGO.....	14
2.1	RESUMO.....	16
2.2	ABSTRACT.....	17
2.3	REFERÊNCIAS.....	23
3	CONCLUSÃO.....	26
4	REFERÊNCIAS.....	27
5	ANEXO 1 – Normas da revistaCiência Rural.....	30

1 INTRODUÇÃO

Corpos estranhos são objetos inanimados que podem causar obstrução parcial ou total do lúmen esofágico, estômago e intestino. Em cães, são uma emergência ou urgência comum na clínica de pequenos animais (BARASH *et al.*, 2022). O osso é o corpo estranho esofágico mais comumente relatados em cães, correspondendo a 30% a 80% dos casos relatados (THOMPSON *et al.*, 2012). São mais comumente encontrados nas regiões da entrada torácica, da base do coração ou da entrada no diafragma, pois as estruturas extraesofágicas limitam dilatações nesses locais (RADLINSKY, 2014).

O esôfago é o tubo entre a faringe e o estômago. Na porção cervical inicia dorsal à traqueia e, conforme desliza caudalmente torna-se progressivamente lateral esquerdo na entrada do tórax. No tórax, inclina-se dorsalmente no mediastino cranial até a bifurcação da traqueia. Passa à direita do arco aórtico e segue no mediastino caudal até o hiato esofágico no diafragma (HUCK & KYLES, 2018).

Sua parede é composta pelas camadas mucosa, submucosa, muscular e adventícia, não possui camada serosa, sendo a submucosa a camada de sustentação e, portanto, deve ser incorporada às suturas (RADLINSKY, 2014). Assim, obstruções podem ser parciais ou completas, sendo que as parciais, independentemente da causa, podem resultar em sinais clínicos leves, ausentes, ou intermitentes (FINGEROTH, 2007).

Ao longo da consulta, durante a anamnese, os tutores podem confirmar o histórico de ingestão de CE. Porém, muitas vezes podem não ter visualizados, mas, os sinais clínicos, exames clínicos completos e complementares são necessários para confirmar o diagnóstico presuntivo. Deve-se suspeitar de ingestão em pacientes com sinais agudos de engasgo, vômitos, tosse, regurgitação, ptialismo, disfagia ou odinofagia, contudo, casos em que ocorrem obstruções parciais podem não apresentar sinais clínicos (THOMPSON *et al.*, 2012). Com isso, destacam que se deve observar os sinais clínicos, que têm ampla variação, finalizando o diagnóstico com exames complementares (NELSON & COUTO, 2015). Em humanos, pode-se dividir os sinais clínicos apresentados em três fases: na primeira tem-se asfixia, reflexo de tosse e engasgos, que ocorrem no momento da ingestão; na segunda fase, quando o CE aloja-se, esses sinais e os reflexos diminuem; a terceira fase é na qual ocorrem complicações (BARCELLOS, 2012). Na medicina veterinária, entretanto, geralmente é difícil diferenciar as fases da ingestão e os tutores levam para consulta nos estágios mais avançados (ORTON, 2007).

O diagnóstico normalmente é feito com a anamnese completa e exame físico, contudo, exames complementares são essenciais na maioria dos casos. Com isso, para auxiliar no diagnóstico de CE, são utilizadas radiografia simples convencional, ultra-sonografia, tomografia computadorizada e ressonância magnética (VENTER *et al.*, 2005). Esses exames podem mostrar sinais diretos – o próprio corpo estranho – ou sinais indiretos, que correspondem a edema, tecido de granulação e abscesso (BOYSE *et al.*, 2001).

Com a endoscopia, pode ser realizado o diagnóstico e a terapêutica com a remoção dos CE's. Preconiza-se que um procedimento curativo e pouco invasivo como a endoscopia digestiva alta seja realizado imediatamente sempre que for possível, evitando a piora progressiva da mucosa esofágica e, conseqüentemente, necrose e outras complicações secundárias (MOURYA, 2018). Logo, o melhor exemplo do potencial terapêutico da endoscopia é a retirada de corpos estranhos; em que quase todos os objetos ingeridos podem ser retirados endoscopicamente, sendo que a maior ou menor dificuldade em retirá-lo dependerá da forma do corpo estranho (RIBEIRO, 2000).

Não obstante, em alguns casos, a remoção com a realização de esofagotomia é necessária como nos casos de objetos ponteados ou de tamanho superior ao lúmen esofágico. Porquanto, alguns fatores que influenciam na decisão são: natureza do CE, localização anatômica e aparência clínica do animal (GUILFORD, 2005). Portanto, a remoção cirúrgica de corpos estranhos do esôfago deve ser eleita se houver perfuração óbvia, ou seja, pneumotórax pré-operatório ou exsudato pleural, pois a endoscopia não pode recuperar o corpo estranho, ou se um anzol estiver profundamente enraizado de tal forma que a barbeta e as farpas atravessam completamente a parede do esôfago e livres para dilacerar vasos intratorácicos (RADLINSKY, 2014).

Em Medicina Veterinária, estão descritas quatro técnicas distintas para abordagem cirúrgica do esôfago torácico: esternotomia ou esternotomia mediana parcial, abordagem por toracotomia com ressecção de costelas e toracotomia intercostal. A última mencionada é a técnica de eleição para abordagem esofágica caudal à base do coração, dado que apresenta os melhores resultados na resolução cirúrgica (FINGEROTH, 2007). Esternotomia mediana é a abordagem de escolha para a exploração bilateral da cavidade torácica, ampla exposição do mediastino cranial, acesso ao ventrículo direito, e em pacientes que podem exigir exploração abdominal cranial (HUNT, 2012).

A toracotomia intercostal consiste em uma incisão cirúrgica da parede torácica que é realizada incisando-se entre as costelas (FOSSUM, 2014). Dentre as vantagens desta técnica está a possibilidade de acesso aos órgãos torácicos sem a necessidade de ressecção dos ossos

da costela e do esterno. Além disso, a osteotomia não ocorre em comparação a abordagem esternal. A esofagotomia tem uma taxa de sucesso > 90% e taxa de complicação semelhante em comparação com a remoção endoscópica de corpo estranho, portanto, há poucos motivos para evitar uma abordagem cirúrgica quando indicada ou quando a remoção conservadora não é bem-sucedida (ORTON & MONNET, 2018).

A esofagotomia é a realização de uma incisão no esôfago para realizar a abordagem no lúmen do órgão. É realizada na porção torácica cranial através de toracotomia direita, no terceiro ou quarto espaço intercostal e a caudal no sexto ou sétimo espaço intercostal (VIVES, 2004). Após o acesso escolhido, faz-se a incisão esofágica longitudinal em porção saudável do esôfago próximo ou sobre o corpo estranho, permitindo sua remoção da luz esofágica com o auxílio de uma pinça Allis ou outra apropriada, por meio de manipulação delicada (RADLINSKY, 2014; FINGEROTH, 2007).

A utilização da técnica de esofagotomia como técnica de eleição para remoção de CE, de grande espessura, tal como já ocorre em pacientes humanos, promove a correta cura em animais com obstrução. Quanto maior a duração da obstrução, especialmente no caso de corpo estranho grande e aguçado, maior será a propensão do paciente para as complicações (HOFFER, 2007).

Na sequência, será efetuado um relato de caso, relacionado a essa enfermidade que requereu técnica reparadora com toracotomia intercostal com esofagotomia, elaborado nos moldes de publicação da revista Ciência Rural.

2 MANUSCRITO

Os resultados desta monografia são descritos na forma de um relato de caso formatado de acordo com a revista *Ciência Rural*:

Toracotomia intercostal com esofagotomia para remoção de corpo estranho esofágico em um cão

Fabiano da Silva Flores¹, Luís Felipe Dutra Corrêa²

¹Residência em Área Profissional da Saúde – Medicina Veterinária, Centro de Ciências Rurais (CCR), Universidade Federal de Santa Maria (UFSM), Santa Maria, RS, Brasil.

²Professor Adjunto do Departamento da Clínica de Grandes Animais, Centro de Ciências Rurais (CCR), Universidade Federal de Santa Maria (UFSM), Santa Maria, RS, Brasil.

Toracotomia com esofagotomia para remoção de corpo estranho esofágico em um cão
thoracotomy with esophagotomy for esophageal foreign body removal in a dog

Fabiano da Silva Flores¹, LuísFelipeDutraCorrêa²

- NOTA -

RESUMO

Na rotina clínica de pequenos animais, a ocorrência de corpos estranhos (CE) no trato digestório rotineira, principalmente em cães e gatos com hábitos alimentares não controlados e filhotes. Nos cães, a principal ocorrência trata-se de ossos e, em gatos, materiais lineares. A remoção cirúrgica, geralmente, é o método eficaz no tratamento dos CE esofágicos, sendo a endoscopia a técnica de eleição, porém em alguns casos devem ser realizadas a toracotomia com esofagotomia, pois apresenta os melhores resultados na resolução cirúrgica. O objetivo deste trabalho é relatar o caso de um canino, de dois anos de idade, da raça Labrador que foi atendido pelo Setor de Oftalmologia e microcirurgia do Hospital Veterinário Universitário da Universidade Federal de Santa Maria (HVU-UFSM) e que apresentava obstrução esofágica por corpo estranho. Após o diagnóstico e os exames complementares favoráveis, a paciente foi submetido à toracotomia com esofagotomia para a remoção do CE. Como medicações para analgesia, antiinflamatório e antibiótico foram usados, respectivamente: Dipirona 25 mg/kg, TID, Cloridrato de Tramadol 4 mg/kg, TID, Meloxicam 0,1 mg/kg SID e Cefalotina

¹Residência em Área Profissional da Saúde – Medicina Veterinária, Centro de Ciências Rurais (CCR), Universidade Federal de Santa Maria (UFSM), Santa Maria, RS, Brasil.

²Professor Adjunto do Departamento da Clínica de Grandes Animais, Centro de Ciências Rurais (CCR), Universidade Federal de Santa Maria (UFSM), Santa Maria, RS, Brasil.

1 30 mg/kg BID, todos pela via intravenosa. No terceiro dia pós-cirurgia o paciente recebeu alta
2 sem complicações. Com as mesmas medicações para administração em casa, somente trocado
3 o antibiótico para Cefalexina 30mg/kg, todos via oral. A abordagem cirúrgica escolhida para o
4 tratamento foi indicada pelo tamanho e localização do CE no esôfago. Assim, conclui-se que
5 a utilização desta técnica proporciona a remoção com a visualização da viabilidade das
6 camadas esofágias e mostra resultados excelentes com retorno as atividades de rotinas.

7 Palavras-chave:Corpo estranho; toracotomia; esofagotomia; canino.

8

9 **ABSTRACT**

10 The occurrence of foreign bodies (FB) in the clinic of small animals is routine, especially in
11 dogs and cats with uncontrolled eating habits and puppies. In dogs the main occurrence of
12 FB are bones and in cats are the occurrence of linear materials. Surgical removal is the
13 effective method in the treatment of esophageal FB, with endoscopy being the technique of
14 choice, but in some cases, thoracotomy with esophagotomy must be performed, since it
15 presents the best results in surgical resolution. The aim of this study is to report the case of
16 a two-year-old Labrador Retriever who was treated by the Ophthalmology and
17 Microsurgery Sector of the University Veterinary Hospital of the Federal University of
18 Santa Maria (HVU-UFSM) and who had esophageal obstruction by foreign body. After the
19 favorable diagnosis and complementary exams, the patient go through intercostal
20 thoracotomy in the six intercostal space with esophagotomy, to remove the FB. Medicines
21 for analgesia, anti-inflammatory and antibiotics were used, respectively: Dipyrone 25
22 mg/kg, TID, Tramadol Hydrochloride 4 mg/kg, TID, Meloxicam 0.1 mg/kg SID and
23 Cephalotin 30 mg/kg BID, all by intravenous way. On the third postoperative day, the
24 patient was discharged without complications. The same drugs were prescribed for use at
25 home, only the antibiotic was changed to Cefalexin 30mg/kg, all by orally way. The

1 surgical approach chosen for treatment was indicated by the size and location of the FB in
2 the patient. Thus, it is concluded that the use of this technique provided greater well-being
3 for the animal and showed excellent results in the return to normal activities.

4 **Keywords:**Foreign body; thoracotomy; esophagotomy; canine.

5
6 Na rotina clínica de pequenos animais, a ocorrência de corpos estranhos (CE) é
7 rotineira, principalmente em cães e gatos com hábitos alimentares não controlados e
8 filhotes. Conforme RADLINSKY(2014), corpos estranhos são objetos inanimados que
9 podem causar obstrução total ou parcial do lúmen esofágico. O esôfago é dividido em
10 porção cervical e torácica, e localiza-se primeiramente dorsal à traqueia, e após desvia-se
11 para a esquerda, na metade do pescoço, e mantém-se nessa posição na entrada torácica
12 (DYCE,SACK & WENSING, 2010).

13 As obstruções em cães e gatos, na ingestão anormal, podem ser na base da língua,
14 na entrada da laringe, no esôfago, estômago e intestino. De acordo com (STURGESS,
15 2001), essas obstruções no esôfago localizam-se com mais frequência na base do coração
16 e do hiato diafragmático, locais que anatomicamente apresentam estreitamento.

17 Sinais clínicos incluem vômitos, regurgitação, depressão, letargia, pirexia, tosse,
18 disfagia. Dispneia aguda pode ocorrer em casos de corpos estranhos obstruindo as vias
19 aéreas ou por efusão pleural ou pneumotórax secundário a perfuração do esôfago
20 (NELSON & COUTO, 2015). O diagnóstico realizado é efetuado pela associação dos
21 exames clínicos, anamnese e exames complementares como a radiografia. A
22 ultrassonografia e endoscopia podem ser solicitadas, e essa última além de caráter
23 diagnóstico pode ser terapêutico (MARKS, 2004).

24 Para a escolha da conduta cirúrgica mais adequada para o paciente, o médico
25 veterinário precisa realizar a anamnese, exame físico de maneira completa e exames

1 complementares. Sendo a avaliação do clínico veterinário essencial em casos de obstrução
2 esofágica, o tratamento cirúrgico ocorre por meio da retirada do corpo estranho (TAMS;
3 SPECTOR, 2011).

4 O objetivo deste trabalho é descrever um caso de remoção de corpo estranho
5 esofágico por toracotomia intercostal, além de esclarecer as vantagens e desvantagens da
6 técnica.

7 Foi atendido no Hospital Veterinário da Universidade Federal de Santa Maria, uma
8 canina fêmea, de dois anos, com 30 kg, da raça Labrador, apresentando anorexia, vômitos,
9 dificuldade respiratória e histórico de ter ingerido ossos. O paciente tinha ingerido frango
10 desfiado no dia anterior e regurgitado todo o conteúdo. Ao exame físico, a temperatura
11 retal foi aferida em 39°C, 44 mpm FR, e 200 bpm FC, e na ausculta pulmonar não foi
12 constatado alterações significativas. Foram coletadas amostras de sangue para realização de
13 exames bioquímicos e hemograma(hemograma completo, fosfatase alcalina, ureia,
14 creatinina, aspartato aminotransferase, proteínas totais e albumina), e o paciente foi
15 encaminhado para realização de exame complementar de radiografia de tórax.

16 Na radiografia, observou-se em topografia de esôfago torácico caudal (adjacente
17 ao diafragma), (Figura 1), dilatação esofágica associada a estrutura radiopaca de tamanho
18 maior que o lúmen esofágico, sugerindo presença de CE esofágico. Após o diagnóstico,
19 optou-se pela realização da intervenção cirúrgica por meio da técnica de toracotomia
20 intercostal com esofagotomia por ser um CE de dimensões de 4,01 cm de espessura e 4,3
21 cm de comprimento e ser material pontiagudo que não permitiria remoção por endoscopia
22 sem lesionar o órgão.

23 Na técnica cirúrgica o protocolo anestésico constituiu-se de metadona 0,2 mg/kg,
24 como medicação pré-anestésica, indução anestésica com propofol 4 mg/kg, terapia de
25 apoio com cefalotina 30 mg/kg, dipirona 25 mg/kg, meloxicam 0,2 mg/kg e manutenção

1 anestésica com isofluorano em reinalação parcial (semi-fechado). O paciente foi pré-
2 oxigenado e ventilado por cinco minutos antes da indução anestésica.

3 O paciente, já tricotomizado, foi posicionado em decúbito lateral direito, e em
4 seguida, realizou-se a antisepsia do segundo ao oitavo espaço intercostal dorsoventral
5 com de clorexidina degermante 2% e após com solução de clorexidina 0,5% alcoólica. Foi
6 realizada incisão de pele com bisturi bardparker nº 4, divulsionado o tecido subcutâneo no
7 sexto espaço intercostal na direção dorso-ventral, e miotomia dos músculos grande dorsal,
8 serrátil ventral, intercostal externo, interno e da pleura parietal. Antes da abertura da
9 parede torácica foi comunicado ao anestesista para manobras ventilatórias adequadas,
10 e foram posicionadas duas compressas umedecidas, com solução fisiológica aquecida, nas
11 bordas da incisão e utilizado afastador autoestático de Finochietto para afastar as costelas
12 e expor o campo operatório.

13 Após a inspeção do esôfago, o mesmo foi isolado com o auxílio de compressas
14 umedecidas com solução de NaCl 0,9% e a esofagotomia realizada por uma punção com
15 o bisturi e expandida longitudinalmente com tesoura de Metzenbaum. Com duas pinças de
16 Allis, tracionaram-se as bordas da parede esofágica e com a abertura suficiente para
17 visualização, e com o auxílio de gazes, para não ocorrer extravasamento no campo
18 operatório, realizou-se a retirada do CE de dimensões de 4,01 cm de espessura e 4,3 cm de
19 comprimento com uma pinça hemostática Crille reta (Figura 2).

20 Após a remoção, realizou-se a esofagorrafia com fio absorvível monofilamentar
21 sintéticopolidioxanona (PDX) nº 2-0 em padrão isolado Swift. A síntese da paredetorácica
22 foi realizada em cinco camadas, sendo a primeira de aproximação das costelas com PDX
23 nº 0 em padrão isolado simples e antes de fechar o último ponto foi restabelecida a
24 pressão negativa do tórax pelo dreno torácico, o qual foi introduzido no oitavo espaço
25 intercostal. A segunda camada foi a miorrafia do músculo serrato ventral com PDX nº 2-0

1 em padrão contínuo simples, miorafia do grande dorsal e do subcutâneo com PDX n° 3-0
2 em padrão contínuo simples e pele com náilon n° 3-0, padrão isolado Wolff.

3 Logo após a cirurgia, ficou internado no HVU por três dias para receber as
4 medicações via intravenosa, que incluíram: dipirona 25mg/kg TID, cefalotina 30mg/kg
5 BID, cloridrato de tramadol 4mg/kg TID e meloxicam 0,1 mg/kg SID. Após esse período
6 recebeu alta com as mesmas medicações analgésicas para casa, por cinco dias, e cefalexia
7 30mg/kg BID por mais 7 dias. Após sete dias, o paciente foi submetido à nova
8 reavaliação, sendo que a cicatrização ocorreu normalmente, sem presença de infecção na
9 ferida cirúrgica da parede costal e o paciente estava se alimentando normalmente sendo
10 assim, os pontos de pele foram removidos.

11 Corpos estranhos são objetos inanimados que podem causar obstrução total ou
12 parcial do lúmen esofágico (RADLINSKY,2014). Conforme constatado na avaliação,no
13 paciente relatado, ocorreu obstrução total do esôfago. Deve-se suspeitar dessa
14 complicação em pacientes com sinais agudos de engasgo, vômito, tosse, regurgitação,
15 ptialismo e disfagia; contudo,casos em que ocorrem obstruções parciais pode não haver
16 sinais clínicos evidentes conforme citam THOMPSON *et al.*(2012). Todos estes sinais
17 clínicos estavam presentes no paciente deste relato.

18 Segundo FINGEROTH(2007), o diagnóstico de obstrução esofágica baseia-se na
19 história clínica, exame físico e exames complementares.Neste caso foi realizado o exame
20 físico e exames complementar de radiografia simples, na qual, foi constatada uma
21 estrutura radiopaca caudal a base do coração. Os exames devem ser realizados em
22 decúbito lateral direito e esquerdo, poisas movimentações dos gases gastrintestinais
23 podem evidenciar o corpo estranho ao se deslocarem para posições diferentes (KEALY;
24 MCALLISTER; GRAHAM, 2012). Foi realizada, além dos posicionamentos em decúbito
25 laterais, a projeção ventrodorsal. Essa posição, no entanto pode não evidenciar

1 adequadamente a condição esofágica devido à sobreposição com a coluna vertebral.

2 O tratamento escolhido foi a toracotomia intercostal, pois tratava-se de um osso de
3 tamanho considerado grande, que tinha o tamanho maior que o lúmen esofágico, sendo
4 assim, não seria possível a remoção por endoscopia, conforme DORAN *et al.*(2008). Os
5 benefícios da exploração cirúrgica incluem remoção de qualquer material estranho,
6 reparação do tecido esofágico e lavagem dos tecidos traumatizados para redução da
7 contaminação microbiana.

8 Um ponto importante que foi levado em consideração para optar pelo acesso
9 cirúrgico foram as características do esôfago que tem maior risco de ocorrência de
10 contaminação, pela ausência de serosa e de omento, pela tensão de distensão de parede e da
11 presença de movimentos de deglutição podem ocorrer ruptura esofágica na manipulação
12 endoscópica. Como mostra (PINTO *et al.*, 2014) o tamanho e a composição do CE,
13 juntamente com a duração da obstrução estão relacionados a maiores danos à mucosa.

14 Uma complicação em longo prazo da obstrução por CE é a estenose do esôfago,
15 devido a reação fibroelástica que pode ocorrer na área (JUVET *et al.*, 2010). No caso
16 apresentado não foi constatada a presença de lesões na parede durante a intervenção ou
17 alterações no pós-operatório em que o paciente foi reavaliado a cada seis meses por um
18 ano.

19 A abordagem cirúrgica efetuada pelo lado esquerdo do tórax é uma preferência do
20 cirurgião, pois, a presença das veias cavas no lado direito, subjacentes ao esôfago, sofre o
21 risco de contaminação ou trauma desses vasos.

22 A partir da revisão e do caso descrito, conclui-se que a técnica de toracotomia
23 intercostal com esofagotomia deve ser utilizada em alguns casos, principalmente quando
24 se tem corpos estranhos de tamanhos superiores ao lúmen esofágico ou pontegudos . No
25 caso relatado, constata-se a rápida recuperação do canino e não se observar qualquer

1 complicação trans e pós operatória devido ao diagnóstico preciso da afecção e controle
2 eficaz do processo inflamatório, além da seleção adequada do paciente e técnica e da
3 ampla experiência do cirurgião. Deste modo, o diagnóstico preciso e rápido, com a
4 utilização da técnica cirúrgica correta e precoce, foi crucial para o principal objetivo que é
5 o retorno a atividade normal do paciente de forma rápida e satisfatória.

6

7 **REFERÊNCIAS**

8 BARASH, N.R., LASHNITS, E., KERNZ.T.,TOLBERT, M.K., LUNN, K.F. Outcomes of
9 esophageal and gastricbone foreign bodies in dogs. **Jounal Veterinary Internal**
10 **Medicine**,v.36, n.2, p.500-507, 2022. doi:10.1111/jvim.16383.

11 BARCELLOS, R. R. **Corpos Estranhos Esofágicos em Cães**. 2012. 46f. Monografia-
12 (Trabalho de conclusão de curso) – Universidade Federal do Rio Grande do Sul, Porto Alegre,
13 RS, 2012.

14 DORAN, I. P.; WRIGHT, C. A.; MOORE, A. H. Acute oropharyngeal and esophageal stick
15 injury in forty-one dogs. **Veterinary Surgery**, Bristol, v. 37, n. 8, p. 781-785, Dec. 2008.

16 DYCE, K. M. A; SACK, W. O.; WENSING, C. J. G. Cabeça e a parte ventral do pescoço.
17 **In:___; Tratado de anatomia veterinária**. 4. ed. Rio de Janeiro: Elsevier, 2010, cap. 11, p.
18 374-406.

19 FINGEROTH, J.,M.Esôfago. **In: SLATTER, D. Manual de Cirurgia de Pequenos**
20 **Animais**.3. Ed. São Paulo, **Manole**, 2007. Cap.42, p.646-681.

21 HUCK, J.; KYLES, A.E. Surgery of the oesophagus. In: BROCKMAN, D.J.; HOLT, D.E.;
22 HAAR, G. ter. **BSAVA Manual of Canine and Feline Head, Neck and Thoracic Surgery**.
23 Gloucester: BSAVA, 2018. p.116-122.

24 JUVET, F.; PINILLA, M. SHIEL, R.E.; MOONEY, C.T. Oesophageal foreign bodies in

- 1 dogs: factor affecting success of endoscopic retrieval. **Irish Veterinary Journal**, v. 63, n.3, p.
2 1-6, 2010. Disponível em <HTTP://link.springer.com/article/10.1186/2046-0481-63-3-163> Doi
3 <10.1186/2046-0481-63-3-163>.
- 4 KEALY, J. K.; MCALLISTER, H.; GRAHAM, J. P. **Esôfago Radiografia e**
5 **Ultrassonografia do cão e do gato**. 5. ed. Rio de Janeiro: Elsevier, 2012. p. 136-140.
- 6 MARKS, S. L. Doenças da Faringe e do Esôfago. **In: ____**. **Tratado de medicina interna**
7 **veterinária: Doenças do cão e do gato**. 5 ed. Rio de Janeiro: Guanabara Koogan, 2017. Cap.
8 273, p. 3552-3557.
- 9 NELSON, R.W.; COUTO, C.G. Desordens da Cavidade Oral, Faringe e Esôfago. **In: ____**.
10 **Medicina Interna de Pequenos Animais**. 5. Ed. Rio de Janeiro: Elsevier, 2015. cap.31,
11 p.1285-1323.
- 12 PINTO, R.E.; PEREIRA, P.; MACEDO, G. Endoscopic management of a delayed
13 diagnosed foreign body esophageal perforation. **GE Jornal Português de Gastreenterologia**,
14 v.21, n.1, p.35-38, 2014. Disponível
15 em: <HTTP://www.sciencedirect.com/science/article/pii/S09728171300115X>.
16 DOI:10.1016/j.jpg.2013.10.003.
- 17 RADLINSKY, M.G. Cirurgia do Sistema Digestório. **In: FOSSUM, T.W. Cirurgia de**
18 **Pequenos animais**. 4. ed. Rio de Janeiro: Elsevier, 2014. Cap. 20, p. 1221-1234.
- 19 STURGESS, C. P. Doenças do Trato Alimentar. **In: DUNN, J.K. Tratado de medicina de**
20 **pequenos animais**. São Paulo, Roca, 2001. p. 367-407.
- 21 THOMPSON, H.C.; CORTES, Y.; GANNON, K.; BAILEY, D., FREER, S. Corpos estranhos
22 esofágicos em cães: 34 casos (2004-2009). **Jounal Veterinary Emergency Crit Care**,
23 v.22, p.253-261, 2012.

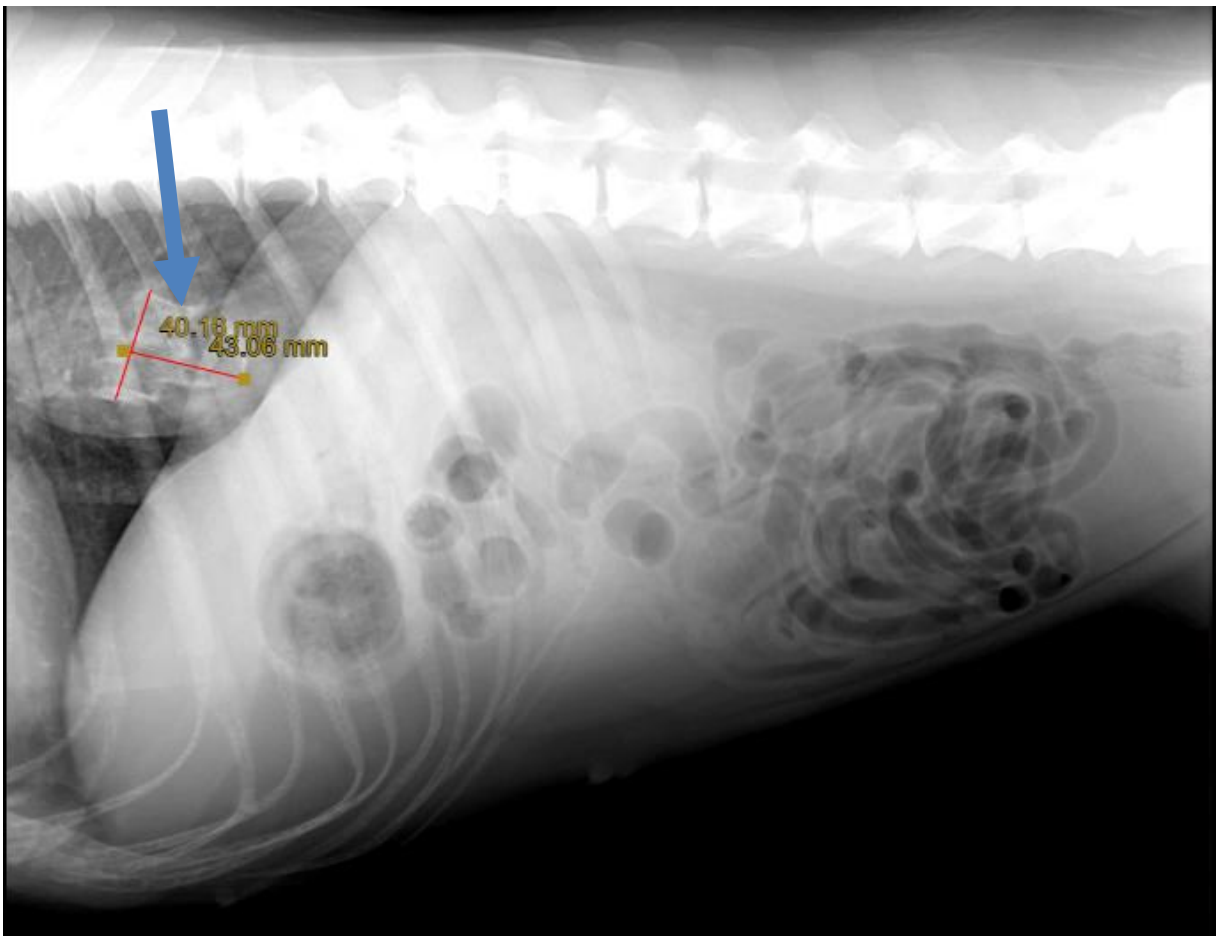


Figura 1 –Radiografia do corpo estranho (seta azul) caudal a base do coração em uma Labrador, fêmea de 2 anos de idade.

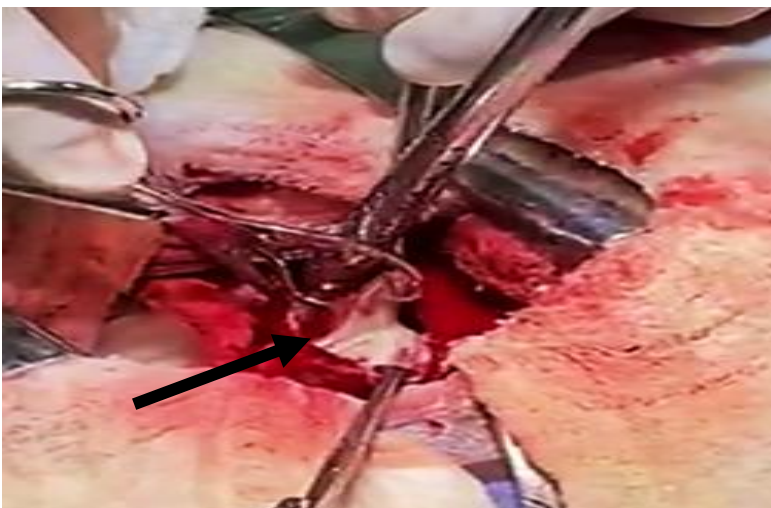

Figura 2–Remoção do osso (seta preta), com auxílio de pinça hemostática de crille e chumaco de gaze em uma Labrador, fêmea de 2 anos de idade.

3 CONCLUSÃO

Como demonstrado, a ocorrência de corpos estranhos em cães e gatos é rotineiro na clínica de pequenos animais. Os sinais clínicos juntamente aos exames complementares precisos são primordiais para o sucesso do tratamento e a escolha de qual técnica utilizar depende da apresentação de cada caso. Logo, a técnica escolhida associada ao diagnóstico eficaz é crucial para o sucesso na recuperação do paciente.

3 REFERÊNCIAS

- BARASH, N.R., LASHNITS, E., Kern ZT, TOLBERT, M.K., LUNN, K.F. Outcomes of esophageal and gastric foreign bodies in dogs. **Journal Veterinary Internal Medicine**.36(2):500-507, 2022, doi:10.1111/jvim.16383.
- BARCELLOS, R. R. **Corpos Estranhos Esofágicos em Cães**. 2012. 46f. Monografia- (Trabalho de conclusão de curso) – Universidade Federal do Rio Grande do Sul, Porto Alegre, RS, 2012.
- BOYSE, T.D.; FESSELL, D.P.; JACOBSON, J.A.; LIN, J.; HOLSBEECK, M.T.; HAYES, C.W. US of soft-tissue foreign bodies and associated complications with surgical correlation. **Radiographics**;21:1251-6, 2001.
- DORAN, I. P.; WRIGHT, C. A.; MOORE, A. H. Acute oropharyngeal and esophageal stick injury in forty-one dogs. **Veterinary Surgery**, Bristol, v. 37, n. 8, p. 781-785, Dec. 2008.
- DYCE, K. M. A; SACK, W. O.; WENSING, C. J. G. Cabeça e a parte ventral do pescoço. **In: Tratado de anatomia veterinária**. 4. ed. Rio de Janeiro: Elsevier, 2010, cap. 11, p. 374-406.
- FINGEROTH, J., M. Esôfago. **In: SLATTER, D. Manual de Cirurgia de Pequenos Animais**. São Paulo, **Ed. Manole**, 3ª Edição, 2007, cap.42, p.646-681.
- FOSSUM, T. W. Cirurgia do Sistema Respiratório Inferior: Pulmão e Parede Torácica. **In: FOSSUM, T.W. Cirurgia de Pequenos Animais**. 4. ed. São Paulo: Elsevier, 2014, cap. 31, p.760-787.
- GUILFORD, W. G. Upper gastrointestinal endoscopy. **In: CARTHY, T.C., Veterinary Endoscopy**. 1. ed. St. Louis: Elsevier Saunders, 2005. cap. 8, p. 279-322.
- HOFFER, R., E. Esôfago: Doenças Cirúrgicas. **In: SLATTER, D. Manual de Cirurgia de Pequenos Animais**. São Paulo, **Ed. Manole**, 3ª Edição cap.48, p.654-681, 2007.

HUCK, J.; KYLES, A.E. Surgery of the oesophagus. In: BROCKMAN, D.J.; HOLT, D.E.; HAAR, G. ter. **BSAVA Manual of Canine and Feline Head, Neck and Thoracic Surgery**. Gloucester: BSAVA, 2018. p.116-122.

HUNT, G. B. Thoracic Wall. **In:TOBIAS, K. M.; JOHNSTON, S. A. Small animal surgery**. v. 2. St Louis, Missouri; Editora Elsevier, 2012. cap 104, pg 2275-2294.

JUVET, F.; PINILLA, M. SHIEL, R.E.; MOONEY, C.T. Oesophageal foreign bodies in dogs: factor affecting success of endoscopic retrieval. **Irish veterinary journal**, v. 63, n.3, p. 1-6, 2010. Disponível em [HTTP://link.springer.com/article/10.1186/2046-0481-63-3-163](http://link.springer.com/article/10.1186/2046-0481-63-3-163) Doi 10.1186/2046-0481-63-3-163.

KONIG, H.,E.; LIEBICH, H.,G.; SÓTONYI, P. Sistema Digestório(Apparatus Digestorius). **In: Anatomia dos Animais Domésticos**. Volume 1,. Porto Alegre, Ed. Artmed., 2002, p. 321-376.

MARKS, S. L.Doenças da Faringe e do Esôfago. **In: Tratado de medicina interna veterinária: Doenças do cão e do gato**. 5 ed. Rio de Janeiro: Guanabara Koogan, 2017, Cap. 273, p. 3552-3557.

MOURYA, A.; MEHTA H.K.; GUPTA, D.K.; SINGH, B.; TIWARI, A.; SHUKLA, P.C.; SHEIKH, A.A.; BHAGAT, R. 2018. Gastrointestinal Fiberscopy in dogs: A review. **Journal of Entomology and Zoology Studies**. 6(2): 2330-2335.

NELSON, R.W.; COUTO, C.G. Desordens da Cavidade Oral, Faringe e Esôfago. **In: Medicina Interna de Pequenos Animais**. Rio de Janeiro,Ed. Elsevier, 5a Edição, 2015, cap.31, p.1285-1323.

ORTON, E. C.Parede Torácica. **In: SLATTER, D. Manual de Cirurgia de Pequenos Animais**. São Paulo, Ed. Manole, 3ª Edição, 2007, cap.31, p.456-489.

ORTON, E.; MONNET, E. **Pericardium**. **In: Small animal thoracic surgery**. Hoboken. Ed.

John Wiley & Sons, 2018. 1. ed. p. 149-158.

PINTO, R. E.; PEREIRA,P.; MACEDO, G. Endoscopic management of a delayed diagnosed foreign body esophageal perforation. **GE Jornal Português de Gastreterologia**, v. 21, n. 1, p. 35-38, 2014.

RADLINSKY, M. G. Cirurgia do Sistema Digestório. In: **FOSSUM, T.W. Cirurgia de Pequenos animais**. 4. ed. Rio de Janeiro: Elsevier, 2014, Cap. 20, p. 1221-1234.

RIBEIRO, K.T. Corpo Estranho **In: Sociedade Brasileira de Endoscopia Digestiva. Endoscopia digestiva alta**. 3 ed. Rio de Janeiro: Medsi, 2000, 104-117 p

STURGESS, C. P.. Doenças do Trato Alimentar. **In: DUNN, J.K. Tratado de medicina de pequenos animais**. São Paulo, Roca, 2001, p. 367-407.

THOMPSON, H.C.; CORTES, Y.; GANNON, K.; BAILEY, D., FREER, S. Corpos estranhos esofágicos em cães: 34 casos (2004-2009) . **Jounal Veterinary Emergency Crit Care**. 22 :253-261, 2012.

VENTER, N.,G.; JAMEL, N.; MARQUES, R.,G; DJAHJAH, F.; MENDONÇA, L.;S. Evaluation of radiological methods for detection of wood foreign body in animal model. **Acta Cirurgica Brasileira**, São Paulo, v. 20, p. 19-26, 2005.

VIVES, P. S. **Aspetos Cirúrgicos das Esofagopatias Obstrutivas em Cães e Gatos**. 2004. 121f. Monografia- (Curso de Especialização em Clínica Cirúrgica de Pequenos Animais) – Universidade Federal de Santa Maria, Santa Maria, RS, 2004.

5 ANEXO 1 – Normas de publicação da revista *Ciência Rural*

Normas para publicação

ESCOPO:

1. CIÊNCIA RURAL - Revista Científica do Centro de Ciências Rurais da Universidade Federal de Santa Maria publica artigos científicos, revisões bibliográficas e notas referentes à área de Ciências Agrárias, que deverão ser destinados com exclusividade.
2. Os artigos científicos, revisões e notas devem ser encaminhados via eletrônica e editados preferencialmente em idioma Inglês. Os encaminhados em Português poderão ser traduzidos após a 1º rodada de avaliação para que ainda sejam revisados pelos consultores ad hoc e editor associado em rodada subsequente. Entretanto, caso não traduzidos nesta etapa e se aprovados para publicação, terão que ser obrigatoriamente traduzidos para o Inglês por empresas credenciadas pela Ciência Rural e obrigatoriamente terão que apresentar o certificado de tradução pelas mesmas para seguir tramitação na CR.

Empresas credenciadas:

- American Journal Express(<http://www.journalexpress.com/>)
- Bioedit Scientific Editing(<http://www.bioedit.co.uk/>)
- BioMed Proofreading(<http://www.biomedproofreading.com>)
- Edanz(<http://www.edanzediting.com>)
- Editage (<http://www.editage.com.br/>) 10% discount for CR clients. Please inform Crural10 code.
- Enago (<http://www.enago.com.br/forjournal/>) Please inform CIRURAL for special rates.
- GlobalEdico(<http://www.globaledico.com/>)
- JournalPrep(<http://www.journalprep.com>)
- Paulo Boschcov (paulo@bridgetextos.com.br, bridge.textecn@gmail.com)
- Proof-Reading-Service.com(<http://www.proof-reading-service.com/pt/>)

As despesas de tradução serão por conta dos autores. Todas as linhas deverão ser numeradas e paginadas no lado inferior direito. O trabalho deverá ser digitado em tamanho A4 210x297mm com, no máximo, 25 linhas por página em espaço duplo, com margens superior, inferior, esquerda e direita em 2,5cm, fonte Times New Roman e tamanho 12. O máximo de páginas será 15 para artigo científico, 20 para revisão bibliográfica e 8 para nota, incluindo

tabelas, gráficos e figuras. Figuras, gráficos e tabelas devem ser disponibilizados ao final do texto e individualmente por página, sendo que não poderão ultrapassar as margens e nem estar com apresentação paisagem.

3. O artigo científico (Modelo.doc, .pdf) deverá conter os seguintes tópicos: Título (Português e Inglês); Resumo; Palavras-chave; Abstract; Key words; Introdução com Revisão de Literatura; Material e Métodos; Resultados e Discussão; Conclusão e Referências; Agradecimento(s) e Apresentação; Fontes de Aquisição; Informe Verbal; Comitê de Ética e Biossegurança devem aparecer antes das referências. Pesquisa envolvendo seres humanos e animais obrigatoriamente devem apresentar parecer de aprovação de um comitê de ética institucional já na submissão. Alternativamente pode ser enviado um dos modelos ao lado (Declaração Modelo Humano, Declaração Modelo Animal).

4. A revisão bibliográfica (Modelo .doc, .pdf) deverá conter os seguintes tópicos: Título (Português e Inglês); Resumo; Palavras-chave; Abstract; Key words; Introdução; Desenvolvimento; Conclusão; e Referências. Agradecimento(s) e Apresentação; Fontes de Aquisição e Informe Verbal; Comitê de Ética e Biossegurança devem aparecer antes das referências. Pesquisa envolvendo seres humanos e animais obrigatoriamente devem apresentar parecer de aprovação de um comitê de ética institucional já na submissão. Alternativamente pode ser enviado um dos modelos ao lado (Declaração Modelo Humano, Declaração Modelo Animal).

5. A nota (Modelo .doc, .pdf) deverá conter os seguintes tópicos: Título (Português e Inglês); Resumo; Palavras-chave; Abstract; Keywords; Texto (sem subdivisão, porém com introdução; metodologia; resultados e discussão e conclusão; podendo conter tabelas ou figuras); Referências. Agradecimento(s) e Apresentação; Fontes de Aquisição e Informe Verbal; Comitê de Ética e Biossegurança devem aparecer antes das referências. Pesquisa envolvendo seres humanos e animais obrigatoriamente devem apresentar parecer de aprovação de um comitê de ética institucional já na submissão. Alternativamente pode ser enviado um dos modelos ao lado (Declaração Modelo Humano, Declaração Modelo Animal).

6. O preenchimento do campo "cover letter" deve apresentar, obrigatoriamente, as seguintes informações em inglês, exceto para artigos submetidos em português (lembrando que preferencialmente os artigos devem ser submetidos em inglês).

- a) What is the major scientific accomplishment of your study?
- b) The question your research answers?
- c) Your major experimental results and overall findings?
- d) The most important conclusions that can be drawn from your research?

e) Any other details that will encourage the editor to send your manuscript for review?

Para maiores informações acesse o seguinte tutorial.

7. Não serão fornecidas separatas. Os artigos encontram-se disponíveis no formato pdf no endereço eletrônico da revista www.scielo.br/cr.

8. Descrever o título em português e inglês (caso o artigo seja em português) - inglês e português (caso o artigo seja em inglês). Somente a primeira letra do título do artigo deve ser maiúscula exceto no caso de nomes próprios. Evitar abreviaturas e nomes científicos no título. O nome científico só deve ser empregado quando estritamente necessário. Esses devem aparecer nas palavras-chave, resumo e demais seções quando necessários.

9. As citações dos autores, no texto, deverão ser feitas com letras maiúsculas seguidas do ano de publicação, conforme exemplos: Esses resultados estão de acordo com os reportados por MILLER & KIPLINGER (1966) e LEE et al. (1996), como uma má formação congênita (MOULTON, 1978).

10. As Referências deverão ser efetuadas no estilo ABNT (NBR 6023/2000) conforme normas próprias da revista.

10.1. Citação de livro:

JENNINGS, P.B. The practice of large animal surgery. Philadelphia : Saunders, 1985. 2v.

TOKARNIA, C.H. et al. (Mais de dois autores) Plantas tóxicas da Amazônia a bovinos e outros herbívoros. Manaus : INPA, 1979. 95p.

10.2. Capítulo de livro com autoria:

GORBAMAN, A. A comparative pathology of thyroid. In: HAZARD, J.B.; SMITH, D.E. The thyroid. Baltimore : Williams & Wilkins, 1964. Cap.2, p.32-48.

10.3. Capítulo de livro sem autoria:

COCHRAN, W.C. The estimation of sample size. In: _____ . Sampling techniques. 3.ed. New York : John Willey, 1977. Cap.4, p.72-90.

TURNER, A.S.; McILWRAITH, C.W. Fluidoterapia. In: _____ . Técnicas cirúrgicas em animais de grande porte. São Paulo : Roca, 1985.p.29-40.

10.4. Artigo completo:

O autor deverá acrescentar a url para o artigo referenciado e o número de identificação DOI (Digital Object Identifiers), conforme exemplos abaixo:

MEWIS, I.; ULRICHS, CH. Action of amorphous diatomaceous earth against different stages of the stored product pests *Tribolium confusum* (Coleoptera: Tenebrionidae), *Tenebrio molitor* (Coleoptera: Tenebrionidae), *Sitophilus granarius* (Coleoptera: Curculionidae) and *Plodia interpunctella* (Lepidoptera: Pyralidae). *Journal of Stored Product Research*, Amsterdam (Cidade opcional), v.37, p.153-164, 2001. Disponível em: <[http://dx.doi.org/10.1016/S0022-474X\(00\)00016-3](http://dx.doi.org/10.1016/S0022-474X(00)00016-3)>. Acesso em: 20 nov. 2008. doi: 10.1016/S0022-474X(00)00016-3.

PINTO JUNIOR, A.R. et al (Mais de 2 autores). Response of *Sitophilus oryzae* (L.), *Cryptolestes ferrugineus* (Stephens) and *Oryzaephilus surinamensis* (L.) to different concentrations of diatomaceous earth in bulk stored wheat. *Ciência Rural*, Santa Maria (Cidade opcional), v.38, n.8, p.2103-2108, nov. 2008. Disponível em: <http://www.scielo.br/scielo.php?script=sci_arttext&pid=S0103-84782008000800002&lng=pt&nrm=iso>. Acesso em: 25 nov. 2008. doi: 10.1590/S0103-84782008000800002.

10.5. Resumos:

RIZZARDI, M.A.; MILGIORANÇA, M.E. Avaliação de cultivares do ensaio nacional de girassol, Passo Fundo, RS, 1991/92. In: JORNADA DE PESQUISA DA UFSM, 1., 1992, Santa Maria, RS. Anais... Santa Maria : Pró-reitoria de Pós-graduação e Pesquisa, 1992. V.1. 420p. p.236.

10.6. Tese, dissertação:

COSTA, J.M.B. Estudo comparativo de algumas características digestivas entre bovinos (Charolês) e bubalinos (Jafarabad). 1986. 132f. Monografia/Dissertação/Tese (Especialização/ Mestrado/Doutorado em Zootecnia) - Curso de Pós-graduação em Zootecnia, Universidade Federal de Santa Maria.

10.7. Boletim:

ROGIK, F.A. Indústria da lactose. São Paulo : Departamento de Produção Animal, 1942. 20p. (Boletim Técnico, 20).

10.8. Informação verbal:

Identificada no próprio texto logo após a informação, através da expressão entre parênteses. Exemplo: ... são achados descritos por Vieira (1991 - Informe verbal). Ao final do texto, antes das Referências Bibliográficas, citar o endereço completo do autor (incluir E-mail), e/ou local, evento, data e tipo de apresentação na qual foi emitida a informação.

10.9. Documentos eletrônicos:

MATERA, J.M. Afecções cirúrgicas da coluna vertebral: análise sobre as possibilidades do tratamento cirúrgico. São Paulo : Departamento de Cirurgia, FMVZ-USP, 1997. 1 CD.

GRIFON, D.M. Artroscopidíagnosise felbow displasia. In: WORLD SMALL ANIMAL VETERINARY CONGRESS, 31., 2006, Prague, Czech Republic. Proceedings... Prague: WSAVA, 2006. p.630-636. Acessado em 12 fev. 2007. Online. Disponível em: <http://www.ivis.org/proceedings/wsava/2006/lecture22/Griffon1.pdf?LA=1>

UFRGS. Transgênicos. Zero Hora Digital, Porto Alegre, 23 mar. 2000. Especiais. Acessado em 23 mar. 2000. Online. Disponível em: <http://www.zh.com.br/especial/index.htm>

ONGPHIPHADHANAKUL, B. Prevention of postmenopausal bone loss by low and conventional doses of calcitriol or conjugated equine estrogen. *Maturitas*, (Ireland), v.34, n.2, p.179-184, Feb 15, 2000. Obtido via base de dados MEDLINE. 1994-2000. Acessado em 23 mar. 2000. Online. Disponível em: [http://www. Medscape.com/server-java/MedlineSearchForm](http://www.Medscape.com/server-java/MedlineSearchForm)

MARCHIONATTI, A.; PIPPI, N.L. Análise comparativa entre duas técnicas de recuperação de úlcera de córnea não infectada em nível de estroma médio. In: SEMINÁRIO LATINOAMERICANO DE CIRURGIA VETERINÁRIA, 3., 1997, Corrientes, Argentina. Anais... Corrientes : Facultad de Ciencias Veterinarias - UNNE, 1997. Disquete. 1 disquete de 31/2. Para uso em PC.

11. Desenhos, gráficos e fotografias serão denominados figuras e terão o número de ordem em algarismos arábicos. A revista não usa a denominação quadro. As figuras devem ser disponibilizadas individualmente por página. Os desenhos figuras e gráficos (com largura de no máximo 16cm) devem ser feitos em editor gráfico sempre em qualidade máxima com pelo menos 300 dpi em extensão .tiff. As tabelas devem conter a palavra tabela, seguida do número de ordem em algarismo arábico e não devem exceder uma lauda.

12. Os conceitos e afirmações contidos nos artigos serão de inteira responsabilidade do(s) autor(es).
14. Será obrigatório o cadastro de todos autores nos metadados de submissão. O artigo não tramitará enquanto o referido item não for atendido. Excepcionalmente, mediante consulta prévia para a Comissão Editorial outro expediente poderá ser utilizado.
15. Lista de verificação (Checklist .doc,.pdf).
16. Os artigos serão publicados em ordem de aprovação.
17. Os artigos não aprovados serão arquivados havendo, no entanto, o encaminhamento de uma justificativa pelo indeferimento.
18. Em caso de dúvida, consultar artigos de fascículos já publicados antes de dirigir-se à Comissão Editorial.
19. Todos os artigos encaminhados devem pagar a taxa de tramitação. Artigos reencaminhados (com decisão de Rejeitar e Resubmitir) deverão pagar a taxa de tramitação novamente. Artigos arquivados por decurso de prazo não terão a taxa de tramitação reembolsada.
20. Todos os artigos submetidos passarão por um processo de verificação de plágio usando o programa “CrossCheck”.