UNIVERSIDADE FEDERAL DE SANTA MARIA
CENTRO DE CIÊNCIAS DA SAÚDE
PROGRAMA DE PÓS-GRADUAÇÃO EM CIÊNCIAS ODONTOLÓGICAS

AVALIAÇÃO HISTOLÓGICA DO TECIDO PULPAR HUMANO PÓS-INTRUSÃO ORTODÔNTICA

DISSERTAÇÃO DE MESTRADO

Dieison Nardi Lazzaretti

Santa Maria RS, Brasil,
2013

AVALIAÇÃO HISTOLÓGICA DO TECIDO PULPAR HUMANO PÓS-INTRUSÃO ORTODÔNTICA

Dieison Nardi Lazzaretti

Dissertação apresentada ao Curso de Mestrado do Programa de Pós-Graduação em Ciências Odontológicas, Área de Concentração em Odontologia, Ênfase em Ortodontia, da Universidade Federal de Santa Maria (UFSM, RS), como requisito parcial para obtenção do grau de
Mestre em Ciências Odontológicas

Orientador: Prof. Dr. Renésio Armindo Grehs

Santa Maria, RS, Brasil
2013

Universidade Federal de Santa Maria
Centro de Ciências da Saúde
Programa de Pós-Graduação em Ciências Odontológicas

A Comissão Examinadora, abaixo assinada,
aprova a Dissertação de Mestrado

AVALIAÇÃO HISTOLÓGICA DO TECIDO PULPAR HUMANO PÓS-INTRUSÃO ORTODÔNTICA

elaborada por
Dieison Nardi Lazzaretti

como requisito parcial para obtenção do grau de
Mestre em Ciências Odontológicas

COMISSÃO EXAMINADORA

Renésio Armindo Grehs, Prof. Dr.
(Presidente/Orientador)

José Roberto Vanni, Prof. Dr.
(IMED)

Carlos Alexandre Souza Bier, Prof. Dr.
(UFSM)

Santa Maria, 13 de agosto de 2013.

Esta dissertação é dedicada a minha família e a todos os professores que fizeram parte da minha vida!

AGRADECIMENTOS

Agradeço a DEUS

Por estar comigo em todos os momentos e me ajudar a superar os obstáculos que a vida me colocou. Por me dar força para superar tropeços e seguir em frente. Tenho muito mais a agradecer do que a pedir, não tenho tudo o que quero, mas amo tudo o que tenho!

A minha mãe CILDA e minha irmã ARIANE

Por todo o apoio, carinho, amparo e amor. Sem vocês nada faria sentido!

Ao meu pai NARCISO LAZZARETTI e meu tio OSCAR LAZZARETTI

Por serem meus grandes exemplos na odontologia, por tudo o que me ensinaram e me ensinam até hoje. A sabedoria, experiência e os valores pregados por vocês sempre serão um norte em minha vida.

A minha noiva ALICE

Pela compreensão, carinho, amor e companheirismo. Você me mostrou que a vida pode ser melhor e o quanto juntos temos força para vencer os desafios. Você me faz o homem mais feliz do mundo! Se eu cheguei até aqui, foi porque você apareceu na hora certa!

Ao meu guia espiritual Prof. Pirajú Nicola

Por estar sempre olhando por mim, de onde estiver.

Ao meu orientador Professor Renésio

Por toda a ajuda no desenvolvimento desse estudo.

Ao amigo Prof. Matheus Silveira Martins Hartmann

Pelas idéias, coragem, dedicação, paciência, presteza, disposição e toda a ajuda necessária para a realização deste estudo. Serei sempre grato pela sua ajuda, da sua amizade nunca esquecerei.

Ao Prof. Rubens Rodriguez

Pela ajuda e disposição na realização deste estudo. Obrigado por colocar o Instituto de Patologia de Passo Fundo totalmente à disposição.

Aos funcionários do Instituto de Patologia de Passo Fundo Sidinei e Lisiane

Obrigado por todo o esforço e dedicação, o auxílio de vocês foi fundamental.

Ao Prof. José Roberto Vanni

Pela amizade de longa data. A humildade, ensinada por você, levarei comigo para o resto da vida.

Ao Prof. Carlos Alexandre Souza Bier

Pela disposição e ajuda na banca de avaliação deste estudo.

Aos colegas ortodontistas João Fragomeni Stella e Lauter Teixeira

Por todos os momentos de alegria vividos nas clínicas da Especialização em Ortodontia do CEOM e pela contribuição neste estudo.

A funcionária do PPGCO UFSM Jéssica

Obrigado pela paciência, disposição e presteza.

A equipe de professores do CEOM Passo Fundo-RS (Marcel Marchiori Farret, Mariana Marquezan, Anamaria Estacia, Lincoln Issamu Nojima, Andréa Becker de Oliveira, Giovana Rembowski Casaccia)

Pela minha formação em Ortodontia e pela amizade. Obrigado por tudo o que me ensinaram.

EPÍGRAFE

"... Já vivi tantas coisas e tenho tantas a viver

Estou no meio da estrada e nenhuma derrota vai me vencer...

...Hoje eu acordei livre, não devo nada a ninguém

Não há nada que me prenda aqui...

Mãos e coração livres e quentes, chimarrão e leveza... Relax e agora paciência..."

***Ilex Paraguarienses*, Humberto Gessinger – Engenheiros do Hawaii (Simples de Coração, 1995)**

RESUMO

Dissertação de Mestrado

Programa de Pós-Graduação em Ciências Odontológicas

Universidade Federal de Santa Maria

AVALIAÇÃO HISTOLÓGICA DO TECIDO PULPAR HUMANO PÓS-INTRUSÃO ORTODÔNTICA

AUTOR: DIEISON NARDI LAZZARETTI

ORIENTADOR: RENÉSIO ARMINDO GREHS

Data e Local da Defesa: Santa Maria, 13 de agosto de 2013.

As forças aplicadas durante o tratamento ortodôntico ocasionam efeitos nos dentes e tecidos adjacentes, conforme a intensidade e tempo de aplicação. As alterações causadas nos tecidos pulpares não estão totalmente esclarecidas na literatura pela escassez de estudos, variedade de metodologias empregadas, resultados conflitantes e dificuldade de realização de pesquisas que simulem situações clínicas. Diante desse fato, o presente estudo teve como objetivo avaliar a polpa dental humana, após a aplicação de força ortodôntica de intrusão, por meio de exame histológico. A amostra selecionada foi de 34 primeiros pré-molares humanos, com indicação ortodôntica de exodontia, de 17 indivíduos jovens (12 a 19 anos, ambos os sexos). Em cada paciente, foi aplicada força de intrusão de 60g aleatoriamente em apenas um dos elementos dentais, constituindo o Grupo-Experimental (GE). O homólogo não recebeu força constituindo o Grupo-Controle (GC), caracterizando um estudo de boca dividida. Passados 21 dias, os pré-molares foram extraídos, armazenados em formol a 10%, submetidos ao preparo histotécnico e corados com hematoxilina-eosina. A análise das lâminas histológicas foi feita em microscópio óptico, por um único examinador experiente calibrado. O teste exato de Fischer ($p \leq 0,05$), pareado, mostrou significativo aumento da presença de tecido fibroso no GE. O teste não-paramétrico de Wilcoxon ($p \leq 0,05$), pareado, mostrou significativo aumento no número de nódulos pulpares nos elementos do GE e não mostrou diferença no número de vasos sanguíneos entre os grupos. Em 8 elementos do GE foi observada a presença de vasos calibrosos e congestos. A força ortodôntica de intrusão, nessas condições, causou alterações vasculares no tecido pulpar, aumentou a presença de áreas de fibrose e o número de calcificações pulpares nos elementos experimentais.

Palavras-chave: Movimentação dentária. Polpa dentária. Ortodontia. Endodontia. Calcificações da polpa dentária.

ABSTRACT

Master Course Degree

Post Graduate Program in Dental Science

Federal University of Santa Maria

HISTOLOGICAL EVALUATION OF THE HUMAN PULP TISSUE AFTER ORTHODONTIC INTRUSION

AUTHOR: DIEISON NARDI LAZZARETTI

MAJOR PROFESSOR: RENÉSIO ARMINDO GREHS

Date and Place of dissertation defense: Santa Maria, August 13, 2013.

The forces applied during orthodontic treatment will cause effects on the teeth and adjacent tissues, depending on the intensity and time of application. Changes caused in the pulp tissues are not fully clarified in the literature by the scarcity of studies, the variety of methodologies, conflicting results and difficulty in conducting research that simulate clinical situations. Given this fact, the present study aimed to evaluate the human dental pulp after application of orthodontic intrusion force through histological examination. The selected sample consisted of 34 first human premolars, with orthodontic indication of extraction, from 17 young individuals (12-19 years old, both genders). On each patient, was applied intrusion force of 60g, randomly in only one of the dental elements, forming Group-Experimental (GE). The counterpart did not receive force, constituting the Control Group (CG), characterizing a split-mouth study. After 21 days, the premolars were extracted, stored in 10% formaldehyde, submitted to histotechnical preparation and stained with hematoxylin-eosin. The analysis of the histological slides was carried out in optical microscopy by a single experienced calibrated examiner. The paired Fisher exact test ($p \leq 0.05$), showed significant increase of fibrous tissue in the GE. The nonparametric Wilcoxon test ($p \leq 0.05$), paired, showed significant increase in the number of pulpal nodules in the elements of GE and showed no difference in the number of blood vessels between the groups. In 8 elements of the GE was observed the presence of congested large caliber vessels. The orthodontic intrusion force in these conditions, caused vascular changes in the pulp tissue, increase of fibrosis and of the number of pulpal calcifications in the experimental elements.

Keywords: Dental pulp. Dental pulp calcification. Pulpitis. Endodontics. Tooth movement. Orthodontics**.**

SUMÁRIO

1.INTRODUÇÃO 11
2.OBJETIVOS.....16
2.1Objetivos Gerais.....16
2.2Objetivos Específicos.....16
3.ARTIGO– AVALIAÇÃO HISTOLÓGICA DO TECIDO PULPAR HUMANO PÓS-INTRUSÃO ORTODÔNTICA.....17
3.1Página de título.....18
3.2Resumo.....19
3.3Introdução..... 20
3.4Material e métodos 22
3.4.1Considerações éticas. 22
3.4.2Amostra..... 22
3.4.3Procedimentos Clínicos..... 22
3.4.4Procedimentos Laboratoriais..... 23
3.4.5Análise dos resultados.....24
3.5Resultados.....,,,.. 26
3.6Discussão..... 27
3.7Referências..... 30
Figuras.....32
Tabelas.....33
4.CONCLUSÃO 34
5.REFERÊNCIAS 35
APÊNDICES
A–Termo de Consentimento Livre e Esclarecido.....39
B–Ficha de avaliação clínica para o projeto de pesquisa.....42
ANEXOS
A-Carta de aprovação do Comitê de Ética em Pesquisa.....43
B-Guidelines Journal of Endodontics.....44

1. INTRODUÇÃO

A polpa dentária, examinada sob a luz do microscópio, apresenta-se como um tecido conjuntivo frouxo com estrutura bem definida, organizada em regiões características. Além da grande variedade de células especializadas há a presença de células mesenquimais indiferenciadas, fibras, substância fundamental, nervos e vasos. É um tecido muito peculiar no exercício de suas funções (formação de dentina, sensibilidade, hidratação e defesa) de uma maneira única (NONAKA et al., 2005).

A escassez de circulação colateral e seu confinamento em um ambiente inflexível, depois da maturação dentária completa, tornam a polpa um tecido suscetível a lesões e complicam sua regeneração. Em dentes permanentes imaturos, onde ainda ocorre rizogênese, há um grande potencial regenerativo da polpa em função da reserva de células-tronco residentes na papila dentária (FOUAD e LEVIN, 2011). Agentes agressores (bacterianos, físicos, químicos, e outros), determinam graus variados de respostas. A polpa dentária tenta promover um bloqueio a estas injúrias através dos mecanismos de esclerose dentinária, formação de dentina reparadora e inflamação pulpar (ESTRELA e FIGUEIREDO, 1999).

Alguns autores relatam que as forças ortodônticas têm efeito sobre o ligamento periodontal e pouco ou nenhum efeito sobre a polpa (CONSOLARO, 2005; CONSOLARO, 2007; PROFFIT, 2008; MASSARO et al., 2009). Segundo Cunha (2004) e Pudyani (2006) inúmeros estudos demonstram o contrário, descrevendo danos à polpa variando desde leve hiperemia, passando por intensa angiogênese até inflamação severa. Casos de necrose pulpar estão geralmente associados a trauma prévio ao tratamento ortodôntico ou forças excessivas (CONSOLARO, 2002; BORTOLOTTI et al. 2011). Estudos retrospectivos confirmam essa associação (BAUSS et al., 2008; BAUSS et al., 2010).

Von Böhl et al. (2012) em uma ampla revisão sistemática investigaram a relação entre nível de força ortodôntica e reação pulpar em seres humanos. A busca em bases de dados (MEDLINE, EMBASE, COCHRAINE, CINAHL) resultou em uma amostra de 24 estudos que corresponderam aos critérios de inclusão para avaliação. Por tratarem-se de estudos qualitativos, não foi possível a meta-análise. A qualidade

metodológica da maioria dos estudos foi classificada de moderada a baixa. Segundo a conclusão dos autores, a aplicação de força em um dente durante o tratamento ortodôntico evoca uma resposta biológica da polpa dentária, no entanto devido à falta de estudos de alta qualidade não há nenhuma evidência científica conclusiva de uma relação entre o nível de força e reação tecidual da polpa dental em seres humanos.

Embora, contraditório e pouco divulgado, o assunto é tema de estudos há vários anos. No início da década de 70 surgiram os estudos mais aprimorados e usados como referência até os dias atuais. Stenvik e Mjör (1970a, 1970b e 1971) utilizaram-se de modelos humanos para estudos histológicos, consagrando os pré-molares como amostras por serem geralmente os dentes de escolha para exodontias quando há a necessidade ortodôntica. O material dos grupos-controle, na maioria dos casos, apresentou características histológicas normais. A maioria dos dentes dos grupos experimentais apresentou alterações marcantes na estrutura pulpar e na dentina, destacando-se a movimentação da camada de odontoblastos e a formação de calcificações pulpares. As mudanças não foram diretamente relacionadas com a magnitude das forças de intrusão empregadas.

A utilização de modelos animais também conta de longa data. Guevara, McClugage e Clark (1977) e Guevara e McClugage (1980) utilizaram ratos para testes de força intrusivas de 60g e constataram o comprometimento sangüineo pulpar na presença desta intensidade de força. Labart et al. (1980) observaram, após 72 horas, o aumento da taxa média de respiração pulpar em 1 a 2 vezes, em dentes de ratos na presença de forças ortodônticas, utilizando radioespirometria. Resultados diferentes foram descritos por Hamersky, Weiner e Taintor (1980) onde constatou-se diminuição da taxa média de respiração pulpar em 27% frente a força ortodôntica em pré-molares humanos no mesmo tempo de observação e método.

Diante dessas primeiras evidências, novos questionamentos surgiram acerca do efeito das forças ortodônticas sobre a polpa. Surgiram então variadas metodologias empregando inúmeros aparelhos, com diferentes magnitudes de força e tempo de observação para descrever as reações pulpares (ABI RAMIA et al. 2010). Comprovou-se que os primeiros sinais detectáveis no tecido pulpar são as alterações hemodinâmicas (NIXON et al., 1992; SANO, IKAWA e SUGAWARA,

2002) e perturbações circulatórias (VANDESKA-RADUNOVIC et al., 1994; BARWICK e RAMSAY, 1996) com aumento da densidade do volume de vasos sanguíneos já nas primeiras horas após aplicação da força ortodôntica (SANTAMARIA. et al., 2006). Esse quadro, segundo Kim (1985), de congestão vascular, corresponde à inflamação aguda. Passados alguns dias observa-se aumento da atividade neural e do limiar de resposta a estimulação elétrica da polpa (VEBERIANE et al., 2010). Apoptose e necrose de células pulpares também aumentam subseqüentemente devido a alterações no metabolismo pulpar expressas por aumento de atividade enzimática (VEBERIANE et al., 2009).

Presença de macrófagos, alteração da camada odontoblástica, edema no tecido conjuntivo, aumento de células progenitoras e fibroblastos são relatos que indicam processo inflamatório e adaptativo do tecido pulpar a agressão mecânica causada pela força ortodôntica (MOSTAFA, ISKANDER e EL-MANGOURY, 1991; KAYHAN, KÜÇÜKKELLES e DEMIREL, 2000; GRÜNHEID, MORBACH e ZENTER, 2007; SANTAMARIA et al., 2007). Estudos a longo prazo demonstram que a redução da expressão de algumas proteínas causam um impedimento a regeneração e restauração da estrutura pulpar (LEONE et al., 2009).

As áreas de calcificações indicam um processo de envelhecimento do tecido pulpar e são ocorrências comuns na população e embora estimativas variem amplamente, alguns autores relatam a presença em pelo menos 50% de todos os dentes (FOUAD e LEVIN, 2011). As calcificações pulpares aumentam em número e tamanho também em pacientes submetidos a tratamento ortodôntico. O estudo de Pereira e Varoli (1995), comparando radiograficamente pacientes antes, imediatamente após e 15 anos depois do tratamento ortodôntico, confirmam essa tendência. Oda (1993), ao realizar exame histológico em 26 pré-molares de pacientes jovens, extraídos de 7 a 24 meses de tratamento ortodôntico descreve vários tipos de estruturas calcificadas e cálculos variando forma e tamanho e conclui tratar-se de reações defensivas da polpa.

Mendonça et al. (1996) utilizou 30 pré-molares de pacientes, em idade jovem, ambos os sexos, para testar as reações histológicas que ocorrem na polpa dental submetida a forças ortodônticas. Quinze dentes fizeram parte do grupo tratado, recebendo força de intrusão de 250g por um período de 45 dias, sendo a segunda

ativação da mola após 21 dias. Os demais elementos homólogos fizeram parte do grupo-controle e não receberam tal força. Os resultados mostraram que os dentes tratados apresentaram áreas de reabsorção radicular externa nos terços médio, apical e região da furca, com a presença de células elásticas. Foi observada também a presença de nódulos pulpares, calcificações distróficas e não houve presença de degeneração da camada odontoblástica.

Em condições semelhantes, com uso de mesma mecânica ortodôntica Raiden et al. (1998) também estudaram histologicamente efeito de forças intrusivas de 150g em pacientes jovens em um período de 15 a 20 dias. Vinte pré-molares constituíram o grupo tratado e os 20 homólogos o grupo-controle. Foram detectadas maiores alterações nos dentes submetidos à força como: calcificações pulpares, aumento no número de fibras colágenas, congestão de vasos, hemorragia e em alguns casos, infiltrado inflamatório com células polimorfonucleares e linfócitos isolados.

Sübay et al. (2001) verificaram respostas pulpares às forças de extrusão. No grupo I, em 20 pré-molares utilizou-se mecânica ortodôntica com aparelho fixo e no grupo II em 20 pré-molares utilizaram-se elásticos. Passados 10 dias, nenhum dos dentes de ambos os grupos apresentou respostas inflamatórias ou formação de dentina reparadora. Em 40 dias, no grupo II, houve resposta inflamatória. Do total dos casos, 17,5% apresentaram numerosos e grandes nódulos pulpares nos cortes seriados e 22,5% mostraram movimentação dos odontoblastos dentro dos túbulos dentinários.

Ramazanzadeh et al. (2009) compararam a forças intrusivas, com molas de Níquel-titânio em aparelhos removíveis, e extrusivas, com elásticos, em 52 pré-molares humanos através de análise histológica. Quatro grupos com 10 elementos foram formados para aplicação de ambas as forças por 3 e 21 dias. O grupo-controle foi formado por 12 elementos. Vacuolização e ruptura da camada odontoblástica mostraram diferenças estatisticamente significativas entre grupo-controle e ambos os grupos-experimentais em cada período de teste ($p < 0,05$). Não houve diferença significativa entre 3 e 21 dias, em cada grupo-experimental, exceto para a fibrose no grupo extrusivo que aumentou significativamente após 21 dias de aplicação de força. Não houve diferenças nas reações da polpa para ambas as forças em 3 e 21 dias.

Dessa maneira, além da melhor compreensão das alterações pulpares causadas pelas forças ortodônticas e relatadas já há algum tempo na literatura é

importante a maior divulgação do assunto. Novos estudos são válidos para a integração entre especialidades tão distintas como Ortodontia e Endodontia na busca por resultados clínicos favoráveis aos pacientes que buscam tratamento ortodôntico.

2. OBJETIVOS

3.1 Objetivo Geral

Avaliar possíveis alterações no tecido pulpar de pré-molares humanos, resultantes de intrusão ortodôntica, no período de 21 dias.

3.2 Objetivos Específicos

- Verificar a ocorrência de resposta inflamatória no tecido pulpar;
- Verificar e contar calcificações pulpares presentes no tecido pulpar;

3. ARTIGO – AVALIAÇÃO HISTOLÓGICA DO TECIDO PULPAR HUMANO PÓS-INTRUSÃO ORTODÔNTICA

Este artigo foi submetido à publicação no periódico “Journal of Endodontics”.

3.1 Página de Título

AVALIAÇÃO HISTOLÓGICA DO TECIDO PULPAR HUMANO PÓS-INTRUSÃO ORTODÔNTICA

Dieison Nardi Lazzaretti[1], Gianna Steffens Bortoluzzi[1], Lauren Fioreze Torres Fernandes[2], Rubens Rodriguez[3], Renésio Armindo Grehs[4], Mateus Silveira Martins Hartmann[5]

1 Cirurgiões-dentistas. Alunos do mestrado em Ciências Odontológicas da Universidade Federal de Santa Maria (UFSM).

2 Cirurgiã-dentista. Centro de Estudos Odontológicos Meridional (CEOM).

3 Médico. Instituto de Patologia de Passo Fundo (IPPF). Professor da Faculdade de Medicina da Universidade de Passo Fundo (UPF).

4 Cirurgião-dentista. Professor da Faculdade de Odontologia da Universidade Federal de Santa Maria (UFSM).

5 Cirurgião-dentista. Professor da Escola de Odontologia IMED e do Centro de Estudos Odontológicos Meridional (CEOM).

Correspondência

Dieison Nardi Lazzaretti

Rua Ana Geriboni, 284, apto1 – centro, Barros Cassal – RS

CEP 99360-000, Fone 54 3384-1726

e-mail: dlazzaretti@ibest.com.br

3.2 Resumo

Introdução: As forças aplicadas durante um tratamento ortodôntico ocasionam efeitos nos dentes e tecidos adjacentes. O objetivo deste estudo foi avaliar possíveis alterações, *in vivo*, no tecido pulpar humano, resultantes de intrusão ortodôntica, no período de 21 dias, utilizando exame histológico.

Métodos: A amostra foi constituída de 17 indivíduos jovens, de ambos os gêneros, com idades entre 12 e 19 anos. Foram avaliados 34 pré-molares, com indicação ortodôntica de exodontia. Por tratar-se de um estudo de boca dividida, em cada paciente, foi aplicada força de intrusão de 60g aleatoriamente em apenas um dos elementos dentais (Grupo Experimental - GE) durante 21 dias. O homólogo (Grupo Controle - GC) não recebeu força. Após as exodontias, estes elementos dentais foram fixados em formol a 10%, processados automaticamente, submetidos ao preparo histotécnico e corados com hematoxilina e eosina para análise em microscópio óptico.

Resultados: O teste exato de Fischer ($p \leq 0,05$), pareado, mostrou significativo aumento da presença de tecido fibroso no GE. O teste não-paramétrico de Wilcoxon ($p \leq 0,05$), pareado, mostrou significativo aumento no número de nódulos pulpares nos elementos do GE e não mostrou diferença no número de vasos sangüíneos entre os grupos. Vasos calibrosos e congestos foram observados em 8 elementos do GE.

Conclusão: A força ortodôntica de intrusão, nessas condições, causou alterações vasculares no tecido pulpar, aumentou a presença de áreas de fibrose e o número de calcificações pulpares nos elementos experimentais.

Palavras-chave: Polpa dentária. Calcificações da polpa dentária. Pulpite. Endodontia. Movimentação dentária. Ortodontia.

3.3 Introdução

Não há nenhuma evidência conclusiva da relação de força ortodôntica e reação tecidual da polpa dental (1) e, embora contraditório e pouco divulgado, o assunto é tema de estudos há vários anos em modelos humanos (2) e animais (3,4). Profitt (5), afirma que forças leves contínuas têm efeito sobre o ligamento periodontal e pouco ou nenhum efeito na polpa. No entanto a literatura descreve reações pulpares que variam desde leve hiperemia, até aumento de casos de necrose associada a trauma prévio ao tratamento ortodôntico (6,7). Tipo de movimento, dimensão da força, mecânica empregada, idade dos pacientes, condição periapical e tempo de observação dificultam o consenso entre as metodologias observadas (8).

Os primeiros sinais detectáveis no tecido pulpar são as alterações hemodinâmicas (9,10) e perturbações circulatórias (11,12) com aumento da densidade do volume de vasos sanguíneos já nas primeiras horas após aplicação da força ortodôntica (13). Passados alguns dias observa-se aumento da atividade neural e do limiar de resposta a estimulação elétrica da polpa (14). Apoptose e necrose de células pulpares também aumentam subseqüentemente devido a alterações no metabolismo pulpar expressas por aumento de atividade enzimática (15).

Presença de macrófagos, alteração da camada odontoblástica, edema no tecido conjuntivo, aumento de células progenitoras e fibroblastos são relatos que indicam processo inflamatório e adaptativo do tecido pulpar a agressão mecânica causada pela força ortodôntica (16,17,18). Estudos a longo prazo demonstram que a redução da expressão de algumas proteínas causam um impedimento a regeneração e restauração da estrutura pulpar (19).

As calcificações indicam um processo de envelhecimento do tecido pulpar e são ocorrências comuns na população. Embora estimativas variem amplamente, alguns autores relatam a presença em pelo menos 50% de todos os dentes (20). As calcificações parecem aumentar em número e tamanho em pacientes submetidos a tratamento ortodôntico acompanhados em longo prazo. Não são incomuns achados de calcificação distrófica, grandes nódulos e calcificação total da luz dos canais relacionados a forças ortodônticas (21).

Dessa maneira, o objetivo desse estudo foi avaliar, *in vivo*, possíveis alterações no tecido pulpar de pré-molares humanos, resultantes de intrusão ortodôntica, no período de 21 dias.

3.4 Material e Métodos

3.4.1 Considerações éticas

O presente estudo foi submetido e aprovado pelo Comitê de Ética em Pesquisa da Universidade de Maringá/Uningá sob nº de protocolo 0004/11. Indivíduos selecionados e convidados a participar receberam todas as instruções antes dos procedimentos e consentiram assinando um Termo de Consentimento Livre e Esclarecido.

3.4.2 Amostra

A amostra foi constituída de 34 primeiros pré-molares superiores de 17 indivíduos que procuraram atendimento na Clínica de Especialização em Ortodontia da Unidade de Pós-graduação da Faculdade Ingá-Uningá- Passo Fundo-RS, Brasil. Foram incluídos os pacientes, de ambos os sexos com as seguintes características: idade entre 12 e 19 anos, sem tratamento ortodôntico prévio e com boa higiene oral. Excluíram-se pacientes com alguma doença sistêmica, uso de medicamentos crônicos e cujos pré-molares apresentavam apicogênese incompleta, cáries, restaurações, endodontia e problemas periodontais.

Os primeiros pré-molares superiores selecionados para o estudo tinham indicação de exodontia pelo planejamento ortodôntico. Por tratar-se de um estudo *in vivo*, de boca dividida, em cada paciente apenas um elemento foi testado e o elemento homólogo serviu de controle. Dessa maneira a amostra foi dividida em 2 grupos: Grupo Controle (GC, n=17) e Grupo Experimental (GE, n=17). Ao exame clínico foram selecionados para o GE sempre primeiros pré-molares cujo lado da boca apresentava menor apinhamento. Em casos de apinhamento bilateral semelhante as amostras foram randomizadas entre os grupos.

3.4.3 Procedimentos clínicos

Antes e depois da montagem dos dispositivos ortodônticos verificou-se a vitalidade pulpar por teste de sensibilidade com frio Endo-Ice –50ºC (Maquira, Maringá-PR, Brasil) e executou-se registro com radiografia periapical.

No início dos experimentos, os elementos 16 e 26 foram afastados com elásticos por 2 dias. Na sessão seguinte, bandas metálicas foram adaptadas, preparadas e soldadas. Á seguir procedeu-se a moldagem de transferência com alginato para confecção dos modelos de gesso, sobre os quais foram confeccionadas barras transpalatinas soldadas com fio de aço inoxidável 1.0 (Morelli, Sorocaba-SP, Brasil). Após prontas, as barras foram fixadas com ionômero de vidro aos elementos 16 e 26 e com resina fotopolimerizável ao segundo pré-molar superior no lado do elemento controle, para o máximo possível de ancoragem. No primeiro pré-molar experimental, foi colado um bracket Edgewise Standard (Morelli, Sorocaba-SP, Brasil).

Posteriormente, foi confeccionado arco parcial em cantiléver, para o lado experimental, com fio 0.019” x 0.025” de aço inoxidável (Morelli, Sorocaba-SP, Brasil), do primeiro molar superior até o primeiro pré-molar, não envolvendo o segundo pré-molar, para aplicação da força de intrusão.

A seguir, o arco parcial foi ativado e a força medida com um dinamômetro de boca (Morelli, Sorocaba-SP, Brasil) até atingir uma magnitude de 60g. Passados 21 dias, foram executadas as exodontias e os primeiros pré-molares superiores foram armazenados em formol a 10%, ficando no máximo até 45 dias nesse líquido.

3.4.4 Procedimentos laboratoriais

Os procedimentos laboratoriais foram realizados no Instituto de Patologia de Passo Fundo (Passo Fundo-RS, Brasil). Antes da execução completa do estudo a metodologia foi aplicada em 12 pré-molares (6 pacientes) servindo como projeto-piloto para avaliação do método.

O processo de descalcificação utilizou solução composta por EDTA sódico, tartarato de sódio e potássio, ácido clorídrico e água deionizada associada ao uso da estufa. A cada setenta e duas horas a solução descalcificante foi trocada e, para acelerar o processo, foram usados dois períodos de aquecimento antes da troca do ácido. Após oito dias, os dentes foram clivados ao meio (sentido mésio-distal) e permaneceram mais cinco dias no ácido clorídrico. Antes do processamento automático, na máquina ASP 300S (Leica Biosystems, Melbourne, Austrália) os dentes foram colocados em água corrente durante uma hora. No processamento,

utilizou-se álcool etílico 70%, álcool 80%, álcool 90% (duas trocas), álcool absoluto (três trocas), xilol (três trocas) e parafina (três trocas).

Por último, as amostras foram emblocadas em parafina e cera para realização dos cortes histológicos de 3,5 µm e preparo histotécnico. O material também foi corado automaticamente com hematoxilina e eosina na máquina Autostainer XL (Leica Biosystems, Melbourne, Austrália).

3.4.5 Análise dos resultados

Depois de prontas, as lâminas histológicas foram analisadas por um único examinador calibrado, médico patologista experiente, em microscópio Zeiss Axioplan 2 (Carl Zeiss, Oberkochen, Alemanha), em aumentos de 50X, 100X e 400X. Por tratar-se de estudo duplo-cego, examinador e anotador, não tiveram informação sobre a que grupo cada lâmina histológica pertencia, se controle ou experimental.

Foram observadas as células e estruturas da polpa coronária de todos os elementos, nas diferentes regiões da polpa coronária **(Figura 1)**, segundo a resposta inflamatória, resposta dos tecidos moles e resposta dos tecidos duros e classificadas qualitativamente segundo Sübay et al. (22):

Resposta dos tecidos moles

1. Nenhuma ou poucas células inflamatórias na polpa.
2. Leve a moderada infiltração de células inflamatórias.
3. Severa infiltração de células inflamatórias.

Resposta dos tecidos moles

1. Não há alteração detectável na estrutura do tecido pulpar.
2. Alteração (aspiração) da camada odontoblástica em alguma região.
3. Mudança do tecido pulpar para tecido fibroso.
4. Algum nível de necrose do tecido pulpar.

Resposta dos tecidos duros

1. Ausência de dentina reparadora
2. Formação de dentina reparadora adicional
3. Pequenos nódulos no tecido pulpar
4. Grandes nódulos no tecido pulpar

Além disso, foi realizada a contagem do número de vasos sanguíneos e de focos de calcificações pulpares por campos de grande aumento (400X). Cada campo de grande aumento corresponde a 0,1 mm^2, sendo que foram utilizados três campos de grande aumento (0,3mm^2) por lâmina, em regiões aleatórias da polpa coronária, para as contagens **(Figura 1)** e um campo de grande aumento por lâmina para o registro das imagens.

Os resultados foram analisados no software SPSS 15.0 para Windows utilizando porcentagem, teste exato de Fischer e não-paramétrico de Wilcoxon, ambos ao nível de significância de 5%. As 12 primeiras amostras do projeto piloto foram novamente analisadas pelo examinador e incluídas na amostra total, obtendo um coeficiente Kappa ponderado (±1) de 0,92 para contagem de vasos e 0,98 para contagem de nódulos pulpares.

3.5 Resultados

Os achados histológicos, classificados conforme Sübay et al. (22), estão enumerados na **Tabela 1** e descritos no texto a seguir:

Resposta Inflamatória

Não foi detectada a presença de células inflamatórias em nenhum elemento da amostra.

Resposta dos Tecidos Moles

O tecido mole apresentou-se alterado em 11 elementos (64,7%) do GE, apresentando tecido fibroso em 10 elementos (58,8%) e aspiração odontoblástica em 4 elementos (23,5%). As duas condições estavam associadas em 3 elementos.

O Teste exato de Fischer ($p \leq 0,05$), pareado, apresentou resultado significativo para aumento da presença de tecido fibroso no GE ($p = 0,026$).

Resposta dos Tecidos Duros

Não foi detectada presença de dentina reparadora em nenhum elemento da amostra.

Nódulos pulpares (**Figura 2**) foram observados em 6 elementos do GE e em apenas 3 homólogos do GC.

O teste não-paramétrico de Wilcoxon ($p \leq 0,05$), pareado, demonstrou ser estatisticamente significante o aumento do número de nódulos pulpares ($p = 0,028$) nos elementos do GE (**Tabela 2**).

Alterações Vasculares

A vasodilatação foi a alteração vascular mais evidente no GE, pois em 8 elementos do GE foi identificada presença de vasos calibrosos, e congestos **(Figura 3).**

O número de vasos sanguíneos não apresentou diferença significativa entre os 2 grupos pareados ($p = 0,43$) no teste não-paramétrico de Wilcoxon ($p \leq 0,05$).

3.6 Discussão

Este estudo objetivou simular uma etapa do tratamento ortodôntico da forma mais fiel possível procurando aproximar os resultados da prática clínica e, por essa razão, os procedimentos realizaram-se em humanos. Fatores como delineamento do estudo de boca dividida, amostra (indivíduos jovens de ambos os gêneros) com boa saúde geral, aliados aos critérios de inclusão/exclusão dos elementos dentais, tornou o GE e o GC bastante semelhantes favorecendo as comparações (24,25).

Considerações éticas visando minimizar o desconforto dos pacientes e o dano as suas arcadas dentárias nortearam a escolha de uma mecânica ortodôntica simples e já utilizada em outros experimentos (14,15,24,25). Estudos prévios confirmaram a maior praticidade de realização de estudos histológicos utilizando pré-molares humanos, pois estes são geralmente os elementos mais indicados para exodontia quando há necessidade ortodôntica (2,14,15,18,22,23,24,25). No entanto, alguns autores utilizam modelos animais citando a dificuldade ou a impossibilidade de execução de determinadas metodologias em seres humanos (13,16).

O período de 21 dias utilizado neste experimento assemelha-se a prática clínica e é considerado suficiente para que um dente se movimente e complete seu ciclo de reabsorção-neoformação óssea desde que as forças ortodônticas não sejam excessivas (23), correspondendo ao intervalo mínimo entre consultas durante o tratamento ortodôntico. Os testes de vitalidade pulpar antes e após a aplicação da força ortodôntica não demonstraram alteração na sensibilidade dentária e os pacientes não relataram nenhum desconforto durante o período experimental. Da mesma forma não houve presença de alteração visível nas radiografias periapicais inicial e final executadas.

Os resultados mostraram algum tipo de alteração no tecido pulpar na maioria dos elementos do no GE após a aplicação da força ortodôntica de intrusão. Não foi detectada a presença de células inflamatórias nos elementos avaliados, da mesma forma que em outros estudos com forças semelhantes (22,23). Já os resultados de Raiden (25), com forças intrusivas de 150g, evidenciaram que as células inflamatórias estavam presentes no dobro das amostras do grupo experimental em relação aos controles.

A aspiração de odontoblasto, demonstrada por alguns autores como uma das primeiras reações pulpares visíveis a estímulos externos foi detectada em 23,5%

dos elementos do GE (n=4), resultado semelhante (22,5%) foi encontrado por Sübay et al. (22). Ramazanzadeh (23) relatou aspiração odontoblástica em apenas 1 caso (10% da amostra) no grupo onde se aplicou força de intrusão e concluiu justificando que o fato se deve ao trauma causado pelo fórceps no momento da extração do dente.

Na polpa coronária, a calcificação geralmente toma a forma de discretas e concêntricas pedras pulpares, ao passo que na polpa radicular a calcificação tende a ser difusa. A causa da calcificação da polpa é totalmente desconhecida e, em muitos casos ocorrem ao redor de células degeneradas, trombos sangüineos ou fibras de colágeno carcaterizando a calcificação distrófica. Nódulos (cálculos) pulpares são dificeis de ser classificados como distróficos, pois com muita freqüência ocorrem em polpas saudáveis não relacionando-se necessariamente com estresse funcional (20). As calcificações pulpares, quando em grande número e tamanho, podem obliterar total ou parcialmente a cavidade pulpar e dificultar o tratamento endodôntico. O aumento significativo no número de nódulos no GE encontrados nesse estudo é apoiado pela literatura onde as calcificações pulpares aumentam em presença da força ortodôntica (2,22,23,24,25).

Neste estudo não foi possível a contagem de fibroblastos, no entanto áreas de tecido conjuntivo denso (fibrose), quando presentes, puderam ser visualizadas. A presença de pelo menos uma área de fibrose em 10 elementos do GE foi significativamente maior que nos elementos do GC (25).

Casos clínicos envolvendo necrose pulpar são citados em função de trauma prévio ao tratamento ortodôntico, forças extremamente altas, extrusão de dentes impactados ou cirurgias ortognáticas, ou seja, situações em que o feixe vásculo-nervoso é rompido (5,6,7). Dessa forma, a força de 60g observada no período de 21 dias não foi capaz de produzir nenhum caso de necrose pulpar.

Não houve diferença estatística quanto ao número de vasos sanguíneos entre os grupos, mas a vasodilatação foi evidente em 8 elementos, todos do GE. Além de calibrosos, a maioria dos vasos apresentou-se ao exame histológico congestos, ou seja, repletos de células sangüineas. De acordo com Kim (26) a congestão vascular surge quando parte do líquido intersticial é forçado para fora da polpa em razão do aumento do fluxo sangüineo e caracteriza um quadro de inflamação aguda.

Ao final do presente estudo histológico pôde-se concluir que, após 21 dias, a aplicação de força ortodôntica de intrusão causou alterações vasculares no tecido pulpar, aumentou a presença de áreas de fibrose e número de calcificações pulpares.

3.7 Referências

1. von Böhl M, Ren Y, Fudalej PS, Kuijpers-Jagtman AM. Pulpal reactions to orthodontic force application in humans: a systematic review. J Endod 2012;38(11):1463-9.

2. Stenvik A, Mjor IA. Pulp and dentine reactions to experimental tooth intrusion: histologic study of the initial changes. Am J Orthod 1970;57(3):370–85.

3. Labart WA, Taintor JF, Dyer JK, Weimer AD. The effect of orthodontic forces on pulp respiration in the rat incisor. J Endod 1980;6(9):724-7.

4. Guevara M, McClugage SG. Effects of intrusive forces upon the microvasculature of the dental pulp. Angle Orthod 1980;50(2):129–34.

5.Proffit WR, Fields Jr. HW. Sarver DM. Ortodontia Contemporânea.4 ed. Rio de Janeiro: Elsevier, 2007;323.

6. Bauss O, Röhling J, Sadat-Khonsari R, Kiliaridis S. Influence of orthodontic intrusion on pulpal vitality of previously traumatized maxillary permanent incisors. Am J Orthod Dentofacial Orthop 2008;134(1):12–7.

7. Bauss O, Schäfer W, Sadat-Khonsari R, Knöse M. Influence of Orthodontic Extrusion on Pulpal Vitality of Traumatized Maxillary Incisors. J Endod 2010;36(2): 203-7.

8. Pudyani OS. Effects of orthodontic forces on polp tissue. Dent J 2006;39(3):98-101.

9. Sano Y, Ikawa M, Sugawara J, Horiuchi H, Mitani H. The Effect of continuous intrusive force on human pulpal blood flow. Eur J Orthod 2002; 24:159-66.

10. Nixon CE, Saviano JA, King GJ, Keeling SD. Histomorphometric study of dental pulp during orthodontic tooth movement. J Endod. 1992;19(1):13–6.

11. Barwick PJ, Ramsay DS. Effect of brief intrusive force on human pulpal blood flow. Am J Orthod Dentofacial Orthop 1996;110(3):273–9.

12. Vandevska-Radunovic V, Kristiansen AB, Heyeraas KJ, Kvinnsland S. Changes in blood circulation in teeth supporting tissues incident to experimental tooth movement. Eur J Orthod 1994;16(5):361–9.

13. Santamaria M, Milagres D, Sasso Stuani A, Sasso Stuani MB, Oliveira Ruellas AC. Initial changes in pulpal microvasculature during orthodontic tooth movement: a stereological study. Europ J Orthod 2006;28: 217–20.

14. Veberiane R, Smailiene D, Baseviciene N, Toleikis A, Machiulskiene V. Angle Orthod 2010;80(6):1018-21.

15. Veberiene R, Smailiene D, Danielyte J, Dagys A, Toleikis A, Machiulskiene V. Effects of the intrusive force on selected determinants of pulp vitality. Angle Orthod 2009;79(6):1114–8.

16. Santamaria M Jr, Milagres D, Iyomasa MM, Stuani MBS, Ruellas ACO. Initial pulp changes during orthodontic movement: histomorphological evaluation. Braz Dent J 2007;18:34–9.

17. Grünheid T, Morbach BA, Zenter A. Pulpal cellular reactions to experimental tooth movement in rats. Oral Surg Oral Med Oral Pathol Oral Radiol Endo 2007;104:434–41.

18.Kayhan F, Kucukkeles N, Demirel D. A histologic and histomorphometric evaluation of pulpal reactions following rapid palatal expansion. Am J Orthod Dentofacial Orthop 2000;117:465–73.

19. Leone A, Mauro A, Spatola GF, Provenzano S, Caradonna C, Gerbino A, Buscemi M. MMP-2, MMP-9, and iNOS Expression in Human Dental Pulp Subjected to Orthodontic Traction. Angle Orthod 2009;79(6):1119-25.

20. Fouad AF, Levin L. Reações pulpares à carie e aos procedimentos odontológicos. In: Cohen S, Hargreaves KM. Caminhos da polpa. 10 ed. Rio de Janeiro: Elsevier, 2011;464-86.

21. Pereira Júnior W, Varoli OJ. Alterações pulpares em resposta à movimentação ortodôntica dos dentes: calcificações pulpares. Estudo radiográfico longitudinal. Rev Odontol Univ São Paulo 1995;9(4): 265-77.

22. Sübay RK, Kaya H, Tarim B, Subay A, Cox CF. Response of human pulpal tissue to orthodontic extrusive application. J Endodontics 2001;27:508–11.

23. Ramazanzadeh BA, Sahhafian AA, Mohtashan N, Hassanzadeh N, Jahanbin A, Shakeri MT. Histological changes in human dental pulp following application of intrusive and extrusive orthodontics forces. J Oral Sci 2009;51(1):109-15.

24. Mendonça MR, Bertoz FA, Cuoghi OA, Holland R. Avaliação histológica da polpa dental humana após o emprego da força ortodôntica de intrusão. Ortodontia 1996; 29(1):13-8.

25. Raiden G, Missana L, Santamaria de Torres E, Kozuszko S,Pedroso R. Pulpal response to intrusive orthodontic forces. Acta odontol latinoam 1998;11(1):49-54.

26. Kim, S. Microcirculation of the dental pulp in hearth and disease. J Endod 1985;11:467-71

Figuras

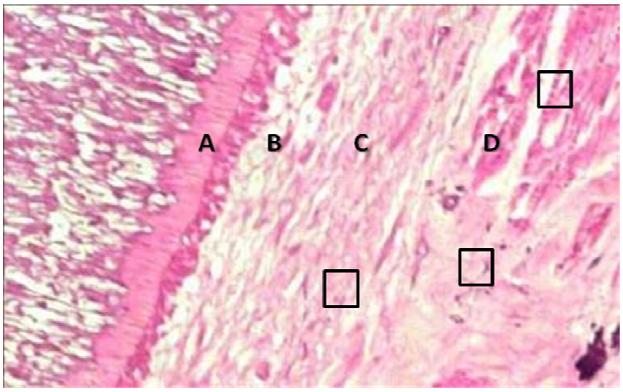

Figura 1. Fotomicrografia elemento GC (100X) evidenciando as diferentes regiões da polpa: **A**- Camada odontoblástica; **B-** Zona livre de células; **C-** Zona rica em células; **D-** Zona central da polpa. Os quadrados exemplificam os 3 campos de grande aumento selecionados aleatoriamente para a contagem de nódulos pulpares e vasos sanguíneos.

Figura 2. Fotomicrografia evidenciando nódulo pulpar (seta) na área central da polpa em elemento do GE (400X).

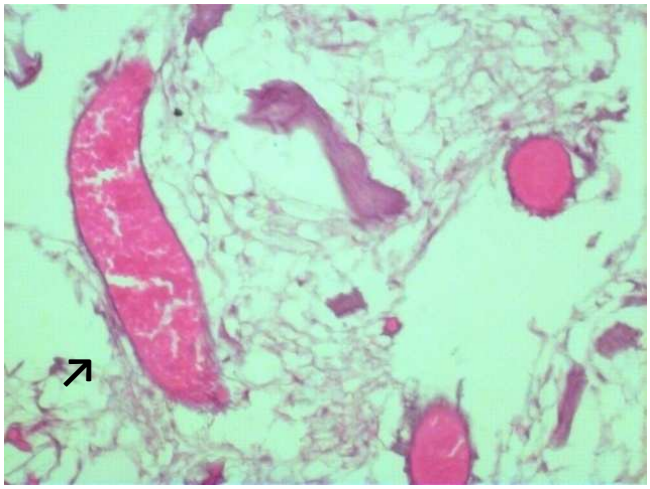

Figura 3. Fotomicrografia elemento GE evidenciando grandes vasos congestos (setas) (400X).

TABELAS

Tabela 1. Achados histológicos enumerados, conforme Subay et al.

		Resposta inflamatória			Resposta tecidos moles				Resposta tecidos duros			
Grupo	**Nº dentes**	**1**	**2**	**3**	**1**	**2**	**3**	**4**	**1**	**2**	**3**	**4**
GC	17	17	0	0	15	0	02	0	17	0	0	03
GE	17	17	0	0	06	04	10	0	17	0	03	03

Tabela 2. Número de Calcificações Pulpares em 3 campos de grande aumento (400X) totalizando área de 0,3mm^2 por elemento.

	Paciente 1	Paciente 7	Paciente 11	Paciente 12	Paciente 14	Paciente 17
GC	**7**	**0**	**0**	**0**	**4**	**77**
GE	**9**	**15**	**19**	**10**	**9**	**230**

4. CONCLUSÃO

Ao final do presente estudo histológico pôde-se concluir que, após 21 dias, a aplicação de força ortodôntica de intrusão causou alterações vasculares no tecido pulpar, aumentou a presença de áreas de fibrose e número de calcificações pulpares.

5. REFERÊNCIAS

ABI-RAMIA, L. B. P. et al. Effects of Low-Level Laser Therapy and Orthodontic Tooth Movement on Dental Pulps in Rats. *Angle Orthodontist*, Appleton, v. 80, n. 1, p. 116-122, 2010.

BARWICK, P. J.; RAMSAY, D. S. Effect of brief intrusive force on human pulpal blood flow. *American journal of orthodontics and dentofacial orthopedics,* St.Louis, v. 110, n. 3, p. 273-279, 1996.

BAUSS, O. et al. Influence of orthodontic intrusion on pulpal vitality of previously traumatized maxillary permanent incisors. *American journal of orthodontics and dentofacial orthopedics,* St.Louis, v. 134, n. 1, p. 12–17, 2008.

BAUSS, O. et al. Influence of Orthodontic Extrusion on Pulpal Vitality of Traumatized Maxillary Incisors *Journal of Endodontics,* Baltimore, 2010, v. 36, n. 2, p. 203-207, 2010.

BORTOLOTTI et al, Movimentação dentária induzida em dentes permanentes traumatizados. *Revista Gaúcha de Odontologia*, Porto Alegre, v. 59, suplem. 0, p. 153-159, 2011.

CONSOLARO, A. Movimento Ortodôntico não Promove Necrose Pulpar. *Revista clínica de ortodontia Dental Press***,** Maringá, v. 1, n. 4, p. 99-100, 2002.

CONSOLARO, A. Alterações pulpares induzidas pelo tratamento ortodôntico: dogmas e falta de informações. *Revista Dental Press de Ortodontia e Ortopedia Facial,* Maringá, v. 12, n. 1, p. 15-17, 2007.

CONSOLARO, R. B. *Análise do complexo dentinopulpar em dentes submetidos à movimentação dentária induzida em ratos.* 2005. 119 f. Dissertação (Mestrado em Odontologia)- Faculdade de Odontologia de Bauru da Universidade de São Paulo, Bauru, 2005.

CUNHA, R. S. Manifestações Pulpares Frente ao Tratamento Ortodôntico. In: SAKAI, EDUARDO; FIUZA, SYLVIO; MARTINS, NORBERTO DOS SANTOS. (Org.). *Nova visão em Ortodontia e Ortopedia Funcional dos Maxilares*. 1ª Ed. São Paulo: Editora Santos, 2004, p. 711-719.

ESTRELA, C. E.; FIGUEIREDO, C. *Endodontia: Princípios Biológicos e Mecânicos*. 1ª Ed. São Paulo: Artes Médicas, 1999, p. 139-166.

FOUAD A. F., LEVIN L. Reações pulpares à carie e aos procedimentos odontológicos. In: Cohen S, Hargreaves KM. *Caminhos da polpa*. 10 ed. Rio de Janeiro: Elsevier, 2011, p. 464-86.

GUEVARA, M.; McCLUGAGE, S. G. Effects of intrusive forces upon the microvasculature of the dental pulp. *Angle Orthodontist*, Appleton, v. 50, n. 2, p. 129–34, 1980.

GUEVARA, M.; McCLUGAGE, S. G; CLARK, J. S. Response of the pulpal microvascular system to intrusive orthodontic forces. *Journal of Dental Research*, Washington, v. 56, p. 243, 1977.

GRÜNHEID, T.; MORBACH, B. A.; ZENTER, A Pulpal cellular reactions to experimental tooth movement in rats. *Oral surgery, oral medicine, oral pathology, oral radiology and endodontics*, St. Louis, v. 104, p. 434–441, 2007.

HAMERSKY, P. A.; WEINER, A. D.; TAINTOR, J. F. The effect of orthodontic force application on the pulpal tissue respiration rate in the human premolar. *American journal of orthodontics,* St.Louis, v. 77, n. 4, p. 368-378, 1980.

KAYHAN, F.; KÜÇÜKKELES, N.; DEMIREL, D. A. Histologic and histomorphometric evaluation of pulpal reactions following rapid palatal expansion. *American journal of orthodontics and dentofacial orthopedics,* St.Louis*,* v. 117, n. 4, p. 465-473, 2000.

KIM, S. Microcirculation of the dental pulp in hearth and disease. *Journal of Endodontics*, Baltimore, v. 11, p. 467-471, 1985.

LABART, W. A. et al. The effect of orthodontic forces on pulp respiration in the rat incisor. *Journal of Endodontics*, Baltimore, V. 6, n. 9, 724-727, 1980.

LEONE, A. et al. MMP-2, MMP-9, and iNOS Expression in Human Dental Pulp Subjected to Orthodontic Traction. *Angle Orthodontist*, Appleton, v. 79, n. 6, p. 1119-1125, 2009.

MASSARO, C. S. et al. Analysis of the dentin-pulp complex in teeth submitted to orthodontic movement in rats. *Journal of Applied Oral Science,* Bauru, v. 17, p. 35-42, 2009.

MENDONÇA M. R. et al. Avaliação histológica da polpa dental humana após o emprego da força ortodôntica de intrusão. *Ortodontia,* São Paulo, v. 29, n. 1, p. 13-18, 1996.

MOSTAFA, Y. A.; ISKANDER, K. G.; EL-MANGOURY, N. H. Iatrogenic pulpal reactions to orthodontic extrusion. *American journal of orthodontics and dentofacial orthopedics,* St.Louis*,* v. 99, n. 1, p. 30-34*,* 1991.

NIXON, C. E. et al. Histomorphometric study of dental pulp during orthodontic tooth movement. *Journal of Endodontics,* Baltimore, v. 19, n. 1, p. 13-16, 1992.

NONAKA, C. F. W. et al. Histologia da polpa dentária - uma revisão dos estudos atuais. *Revista Brasileira de Patologia Oral,* Natal*,* v. 4, n. 1, p. 42-49, 2005.

ODA, M. t *Contribuição ao estudo histomorfológico das reações pulpares in vivo, em decorrência da aplicação de forças ortodônticas*.1993. 73 f. Tese (Doutorado em Odontologia – Dentística)- Universidade de São Paulo, São Paulo, 1993.

PEREIRA Jr., W.; VAROLI, O. J. Alterações pulpares em resposta à movimentação ortodôntica dos dentes: calcificações pulpares. Estudo radiográfico longitudinal.

Revista de Odontologia da Universidade de São Paulo, Bauru, v. 9, n. 4, p. 265-277, 1995.

PROFFIT, W. R. Biomecânica, Mecânica e Aparelhos Ortodônticos Contemporâneos. In: PROFFIT, WILLIAM R; FIELDS JR., HENRY W; SARVER, DAVID M. (Org.). *Ortodontia Contemporânea.* 4ª Ed. Rio de Janeiro: Editora Elsevier, 2008, p. 307-332.

PUDYANI, O. S. Effects of orthodontic forces on polp tissue. *Dental Journal*, Ottawa, V. 39, n. 3, p. 98-101, 2006.

RAIDEN, G.et al. Pulpal response to intrusive orthodontic forces**.** *Acta odontológica latinoamericana*, Buenos Aires, v. 11, n. 1, p. 49-54, 1998

RAMAZANZADEH, B. A. et al. Histological changes in human dental pulp following application of intrusive and extrusive orthodontics forces. *Journal of Oral Science*, Tokyo, v. 51, n. 1, p. 109-115, 2009.

SANO, Y.; IKAWA, M.; SUGAWARA, J. The effect of continuous intrusive force on human pulpal blood flow. *European Journal of Orthodontics,* Oxford*,* v. 24, n.2, p. 159-166, 2002.

SANTAMARIA Jr., M. et al. Initial changes in pulpal microvasculature during orthodontic tooth movement: a stereological study. *European Journal of Orthodontics,* Oxford, v. 28, n. 3, p. 217-220, 2006.

SANTAMARIA Jr., M. et al. Initial Pulp Changes During Orthodontic Movement: Histomorphological Evaluation. *Brazilian Dental Journal,* Ribeirão Preto, v. 18, n. 1, p. 34-39, 2007.

STENVIK, A.; MJÖR, I. A. Epithelial and remants and denticle formation in the human dental pulp. *Acta Odontologica Scandinavica,* Oslo, v. 28, p. 721-723, 1970(a).

STENVIK, A.; MJÖR, I. A. Pulp and dentine reactions to experimental tooth intrusion: A histologic study of the initial changes. *American Journal of Orthodontics,* St. Louis, v. 57, n. 4, p. 370-385, 1970(b).

STENVIK, A.; MJÖR, I. A. The effect of experimental tooth intrusion on pulp and dentine. *Journal of Oral Surgery*, Chicago, v. 32, n. 4, p. 639-648, 1971.

SÜBAY, R. K. et al. Response of Human Pulpal Tissue to Orthodontic Extrusive Applications. *Journal of Endodontics,* Baltimore, v. 27, n. 8, p. 508-511, 2001.

VANDESKA-RADUNOVIC, V. et al. Changes in blood circulation in teeth supporting tissues incident to experimental tooth movement. *European Journal of Orthodontics*, Oxford, v. 16, n. 5, p. 361-169, 1994.

VEBERIANE, R. et al. Effects of Intrusive Force on Selected Determinants of Pulp Vitality. *Angle orthodontist*, Appleton, v. 79, n. 6, p. 1114-1118, 2009.

VEBERIANE, R et al. Change in dental pulp parameters in response to different modes of orthodontic force application. *Angle orthodontist*, Appleton, v. 80, n. 6, p. 1018-1022, 2010.

VON BÖHL, M. et al. Pulpal reactions to orthodontic force application in humans: a systematic review. *Journal of Endodontics*, Baltimore, v. 38, n. 11, p. 1463-1469, 2012.

APÊNDICE A

TERMO DE CONSENTIMENTO LIVRE E ESCLARECIDO

Caro(a) Senhor(a)

Eu, Dieison Nardi Lazzaretti, Cirurgião-dentista, portador do CPF 007.251.940-14, RG 7050309711, estabelecido na Rua Ana Geriboni, nº 268, centro, CEP 99360000, na cidade de Barros Cassal-RS, cujo telefone de contato é (54) 3384-1726, vou desenvolver uma pesquisa sob a orientação dos Prof. Ms. Mateus Silveira Martins Hartmann, professor de Endodontia do Curso de Especialização da Unidade de Pós-graduação da Faculdade Ingá-Uningá de Passo Fundo-RS e Prof. Dr. Renésio Armindo Grehs, professor da disciplina de Ortodontia da Faculdade de Odontologia da Universidade Federal de Santa Maria-RS, cujo título é **AVALIAÇÃO HISTOLÓGICA DO TECIDO PULPAR HUMANO PÓS-INTRUSÃO ORTODÔNTICA.**

O objetivo deste estudo é avaliar, por meio de lâminas histológicas ao microscópio, as alterações celulares da polpa coronária em conseqüência da aplicação de força intrusiva em dentes pré-molares superiores humanos.

A sua participação nesta pesquisa é **voluntária** e não determinará maiores riscos, podendo determinar os seguintes desconfortos: ansiedade, sensibilidade leve ao aparelho ortodôntico e pequeno desconforto devido à aplicação da força. A participação não lhe trará benefício direto. No entanto, um melhor conhecimento às áreas de Endodontia e Ortodontia, ao final do estudo trará benefícios aos profissionais da odontologia e a população em geral.

Não existe outra forma de obter dados com relação ao procedimento em questão e que possa ser mais vantajosa.

Sua participação na pesquisa será realizada através do uso de um aparelho ortodôntico constituído de duas bandas ortodônticas aderidas aos primeiros molares superiores, uma barra transpalatina, um braquete aderido ao primeiro pré-molar superior e um arco parcial cantilever de aço inoxidável com espessura de 0,019” X 0,025”, confeccionado para a aplicação da força durante 21 dias e, posteriormente, da **extração dos seus dentes** (primeiros pré-molares superiores), **conforme planejamento ortodôntico do seu caso**.

Informo que o Sr.(a) tem a **garantia de acesso**, em qualquer etapa do estudo, sobre qualquer esclarecimento de eventuais dúvidas. Caso seja necessário, poderá entrar em contato com o Comitê de Ética em Pesquisa em Seres Humanos, cujo endereço é: UNINGÁ - Unidade de Ensino Superior Ingá Ltda. Av. Colombo, 9727 KM 130 - CEP: 87070-810 - Maringá – PR, telefone: (44) 3033-5009. Também é garantida a liberdade da retirada de consentimento a qualquer momento, sem qualquer prejuízo.

O Sr.(a) tem o direito de ser mantido atualizado sobre os resultados parciais da pesquisa e caso seja solicitado, darei todas as informações que solicitar.

Não existirão despesas ou compensações pessoais para o participante em qualquer fase do estudo, incluindo exames e consultas. **Também não há compensação financeira relacionada à sua participação**. Se existir qualquer despesa adicional, ela será absorvida pelo orçamento da pesquisa.

Como pesquisador, comprometo-me em utilizar os dados coletados somente para pesquisa e os resultados serão veiculados através de artigos científicos em revistas especializadas e/ou em encontros científicos e congressos.

A sua **não identificação**, **não** poderá ser garantida, pois os dados serão relacionados pelos pesquisadores envolvidos no projeto. Entretanto, serão resguardados seu nome, endereço e filiação.

Este credito ter sido suficientemente informado a respeito das informações que li ou que foram lidas para mim, descrevendo o estudo **AVALIAÇÃO HISTOLÓGICA DO TECIDO PULPAR HUMANO PÓS-INTRUSÃO ORTODÔNTICA**.

Discuti com os pesquisadores sobre a minha decisão em permitir minha participação ou de meu (minha) filho(a) nesse estudo.

Ficaram claros para mim quais são os propósitos do estudo, os procedimentos a serem realizados, seus desconfortos e riscos e a garantia de esclarecimentos permanentes. Ficou claro que a minha **não identificação**, **não será possível**. Entretanto, nome, endereço e filiação permanecerão em sigilo absoluto.

Ficou claro também que a participação na pesquisa é **isenta de despesas** e que **tenho garantia do acesso aos resultados** e de **esclarecer minhas dúvidas a qualquer tempo**.

Concordo em participar ou que meu filho participe deste estudo e poderei retirar o meu consentimento a qualquer momento, antes ou durante o mesmo, sem penalidade ou prejuízo ou perda de qualquer benefício que eu possa ter adquirido.

Nome do Indivíduo da pesquisa:_____

Nome do responsável:_____

Endereço:_____

Fones:_____ e-mail:_____

RG:_____ Data:_____/_____/_____

Assinatura do responsável pelo indivíduo:_____

Assinatura dos Pesquisadores

_____

Dieison Nardi Lazzaretti – Aluno pesquisador - PPGODONTO UFSM
Cirurgião-dentista
Clínica Odontológica Dentalprev LTDA.
Endereço: Rua Ana Geriboni, 268, Centro - CEP- 99360-000 – Barros Cassal - RS.
Contatos pelo telefone 54 3384-1726, celular 54 9165-1146 e e-mail:
dlazzaretti@bol.com.br ou dlazzaretti@bol.com.br

_____

Prof. Ms. Mateus Silveira Martins Hartmann – Pesquisador responsável
Cirurgião-dentista
Curso de Especialização em Endodontia Faculdade Ingá-Uningá, Passo Fundo-RS.
Endereço: CEOM (Centro de Estudos Odontológicos Meridional)
Rua Senador Pinheiro, 224 – CEP 99070-220 - Bairro Rodrigues - Passo Fundo – RS.
Contatos pelo telefone (CEOM): 54 3313-0807, celular: 54 9961-8777 e e-mail:
mateushartmann@terra.com.br

_____

Prof. Dr. Renésio Armindo Grehs - Pesquisador responsável
Cirurgião-dentista
Curso de Odontologia da Universidade Federal de Santa Maria, Santa Maria-RS.
Endereço: Rua Marechal Floriano Peixoto, 1184, Centro, Prédio da Antiga Reitoria - CEP-97015-372 – Santa Maria - RS.
Contatos pelo telefone (UFSM): 55 3220-9210, celular 55 9162-9638 e e-mail:
grehs.re@zipmail.com.br ou renesiogrehs@smail.ufsm.br

APÊNDICE B

Ficha de Avaliação Clínica para o projeto de pesquisa

Nome do paciente:_____

Idade:_____ Sexo:_____

Endereço:_____

Anamnese

1- Já passou por algum tipo de tratamento ortodôntico? Não ( ) Sim ( )

_____
_____
_____

2- Possui alguma doença? Está passando por algum tratamento médico no momento?

_____
_____
_____
_____
_____

3- Toma algum medicamento de uso contínuo? Está tomando algum outro medicamento no momento?

_____
_____

Exame clínico

Condição dos elementos 14/24/16/26?_____
_____

Teste de vitalidade pulpar_____
_____

Exame Radiográfico

Obervações_____

ANEXO A – Carta de aprovação do Comitê de Ética em Pesquisa

FACULDADE INGÁ uningá

COMITÊ PERMANENTE DE ÉTICA EM PESQUISA ENVOLVENDO SERES HUMANOS - REGISTRADO NA CONEP EM / /

CAAE Nº 0004.0.362.000 – 11

PARECER Nº 0004/11

Pesquisador(a) Responsável: Mateus Silveira Martins Hartmann

Curso de graduação/Curso pós-graduação/Empresa: Curso de Especialização em Endodontia – UNINGÁ/Passo Fundo, RS.

Título do Projeto: Avaliação histológica do tecido pulpar frente à movimentação ortodôntica de intrusão.

Considerações:

Trata-se de um projeto de Pós-graduação, nível especialização, que visa avaliar *in vivo* a polpa de elementos dentais após aplicação de força ortodôntica de intrusão aplicada em pré-molares superiores durante 21 dias. As movimentações dentárias só ocorrem mediante uma série de reações nos tecidos que envolvem a raiz e dependendo da intensidade a reação pode tornar-se danosa ao elemento dental. Neste sentido este projeto pretende avaliar 12 indivíduos dos quais serão selecionados 24 elementos dentais divididos em dois grupos: o experimental e o controle. Os participantes serão selecionados por indicação, pelo planejamento ortodôntico, de exodontia dos primeiros pré-molares superiores. O gestor deixa claro que em cada paciente, após o preparo da ancoragem será aplicada força de intrusão de 60g em um dos elementos dentais dos participantes do grupo experimental durante 21 dias, e o homólogo fará parte do grupo controle, que não receberá força. Desta forma, serão feitas as exodontias destes elementos dentais, que serão fixados em solução de formol a 10%. Só então serão realizados cortes histológicos para análises e identificações.

O presente projeto está bem estruturado, com boa base científica sobre a temática.

Os demais itens também foram avaliados:

- Os objetivos estão claros e de acordo com a proposta do trabalho;
- A metodologia está clara e apresenta o tipo de estudo a ser realizado, os procedimentos necessários, e a forma da coleta dos dados;
- O cronograma é coerente com o projeto;
- No item orçamento, por se tratar de um projeto de Monografia à nível de Especialização em Endodontia, o gestor relata que não haverá nenhum custo para a Mantenedora, e os que houverem serão custeados por recursos próprios;
- No TCLE o gestor estabelece que não haverá nenhuma despesa ou compensações pessoais para o participante em qualquer fase do estudo, incluindo exames e consultas; deixa claro também a garantia a liberdade da retirada de consentimento a qualquer momento dos participantes do mesmo, sem qualquer prejuízo;
- Foi anexado o Currículo Lattes do pesquisador.
- No termo de Autorização consta papel timbrado do local e carimbo dos responsáveis pela Unidade de Ensino e Pesquisa, onde a presente pesquisa está vinculada;

Desta forma, mediante a análise dos itens supra citados acima, não havendo necessidade de alterações e correções deste projeto, somos favorável à aprovação do mesmo.

Situação:
APROVADO (X) PENDENTE ( )

( ) para registro SISNEP ( ) para análise e parecer CONEP Data: / /

O pesquisador(a) deverá apresentar:
( ) Relatório(s) semestral (ais) em
( ) Relatório final para este comitê em

O protocolo foi aprovado de acordo com a resolução nº 196/96 e complementares do CNS/MS, na 0000º reunião do CEP-INGÁ em 29/04/2011.

Maria do Rosario Martins
Prof. Maria do Rosario Martins
Coordenador CEP- INGÁ

ANEXO B – Guidelines Journal of Endodontics

The *JOE* publishes original and review articles related to the scientific and applied aspects of endodontics. Moreover, the *JOE* has a diverse readership that includes full-time clinicians, full-time academicians, residents, students and scientists. Effective communication with this diverse readership requires careful attention to writing style.

1. **General Points on Composition**
    1. Authors are strongly encouraged to analyze their final draft with both software (*e.g.*, spelling and grammar programs) and colleagues who have expertise in English grammar. References listed at the end of this section provide a more extensive review of rules of English grammar and guidelines for writing a scientific article. Always remember that clarity is the most important feature of scientific writing. Scientific articles must be clear and precise in their content and concise in their delivery since their purpose is to inform the reader. The Editor reserves the right to edit all manuscripts or to reject those manuscripts that lack clarity or precision, or have unacceptable grammar or syntax. The following list represents common errors in manuscripts submitted to the *JOE*:
    2. The paragraph is the ideal unit of organization. Paragraphs typically start with an introductory sentence that is followed by sentences that describe additional detail or examples. The last sentence of the paragraph provides conclusions and forms a transition to the next paragraph. Common problems include one-sentence paragraphs, sentences that do not develop the theme of the paragraph (see also section “c” below), or sentences with little to no transition within a paragraph.
    3. Keep to the point. The subject of the sentence should support the subject of the paragraph. For example, the introduction of authors’ names in a sentence changes the subject and lengthens the text. In a paragraph on sodium hypochlorite, the sentence, “In 1983, Langeland et al., reported that sodium hypochlorite acts as a lubricating factor during instrumentation and helps to flush debris from the root canals” can be edited to: “Sodium hypochlorite acts as a lubricant during instrumentation and as a vehicle for flushing the generated debris (Langeland et al., 1983)." In this example, the paragraph’s subject is sodium hypochlorite and sentences should focus on this subject.
    4. Sentences are stronger when written in the active voice, *i.e.*, the subject performs the action. Passive sentences are identified by the use of passive verbs such as “was,” “were,” “could,” etc. For example: “Dexamethasone was found in this study to be a factor that was associated with reduced inflammation,” can be edited to: “Our results demonstrated that dexamethasone reduced inflammation.” Sentences written in a direct and active voice are generally more powerful and shorter than sentences written in the passive voice.
    5. Reduce verbiage. Short sentences are easier to understand. The inclusion of unnecessary words is often associated with the use of a passive voice, a lack of focus or run-on sentences. This is not to imply that all sentences need be short or even the same length. Indeed, variation in sentence structure and length often helps to maintain reader interest. However, make all words count. A more formal way of stating this point is that the use of subordinate clauses adds variety and information when constructing a paragraph. (This section was written deliberately with sentences of varying length to illustrate this point.)
    6. Use parallel construction to express related ideas. For example, the sentence, “Formerly, endodontics was taught by hand instrumentation, while now rotary instrumentation is the common method,” can be edited to “Formerly, endodontics was taught using hand instrumentation; now it is commonly taught using rotary instrumentation.” The use of parallel construction in sentences simply means that similar ideas are expressed in similar ways, and this helps the reader recognize that the ideas are related.
    7. Keep modifying phrases close to the word that they modify. This is a common problem in complex sentences that may confuse the reader. For example, the statement, “Accordingly, when conclusions are drawn from the results of this study, caution must be used,” can be edited to “Caution must be used when conclusions are drawn from the results of this study.”
    8. To summarize these points, effective sentences are clear and precise, and often are short, simple and focused on one key point that supports the paragraph’s theme.
    9. Authors should be aware that the *JOE* uses iThenticate, plagiarism detection software, to assure originality and integrity of material published in the *Journal*. The use of copied

sentences, even when present within quotation marks, is highly discouraged. Instead, the information of the original research should be expressed by new manuscript author's own words, and a proper citation given at the end of the sentence. Plagiarism will not be tolerated and manuscripts will be rejected, or papers withdrawn after publication based on unethical actions by the authors. In addition, authors may be sanctioned for future publication.

2. Organization of Original Research Manuscripts

Please Note: *All abstracts should be organized into sections that start with a one-word title (in bold),* i.e., *Introduction, Methods, Results, Conclusions, etc., and should not exceed more than 250 words in length.*

1. **Title Page:** The title should describe the major emphasis of the paper. It should be as short as possible without loss of clarity. Remember that the title is your advertising billboard—it represents your major opportunity to solicit readers to spend the time to read your paper. It is best not to use abbreviations in the title since this may lead to imprecise coding by electronic citation programs such as PubMed (*e.g.*, use "sodium hypochlorite" rather than NaOCl). The author list must conform to published standards on authorship (see authorship criteria in the Uniform Requirements for Manuscripts Submitted to Biomedical Journals at *www.icmje.org*). The manuscript title, name and address (including email) of one author designated as the corresponding author. This author will be responsible for editing proofs and ordering reprints when applicable. The contribution of each author should also be highlighted in the cover letter.
2. **Abstract:** The abstract should concisely describe the purpose of the study, the hypothesis, methods, major findings and conclusions. The abstract should describe the new contributions made by this study. The word limitations (250 words) and the wide distribution of the abstract (*e.g.*, PubMed) make this section challenging to write clearly. This section often is written last by many authors since they can draw on the rest of the manuscript. Write the abstract in past tense since the study has been completed. Three to ten keywords should be listed below the abstract.
3. **Introduction:** The introduction should briefly review the pertinent literature in order to identify the gap in knowledge that the study is intended to address and the limitations of previous studies in the area. The purpose of the study, the tested hypothesis and its scope should be clearly described. Authors should realize that this section of the paper is their primary opportunity to establish communication with the diverse readership of the *JOE*. Readers who are not expert in the topic of the manuscript are likely to skip the paper if the introduction fails to succinctly summarize the gap in knowledge that the study addresses. It is important to note that many successful manuscripts require no more than a few paragraphs to accomplish these goals. Therefore, authors should refrain from performing extensive review or the literature, and discussing the results of the study in this section.
4. **Materials and Methods:** The objective of the materials and methods section is to permit other investigators to repeat your experiments. The four components to this section are the detailed description of the materials used and their components, the experimental design, the procedures employed, and the statistical tests used to analyze the results. The vast majority of manuscripts should cite prior studies using similar methods and succinctly describe the essential aspects used in the present study. Thus, the reader should still be able to understand the method used in the experimental approach and concentration of the main reagents (*e.g.*, antibodies, drugs, etc.) even when citing a previously published method. The inclusion of a "methods figure" will be rejected unless the procedure is novel and requires an illustration for comprehension. If the method is novel, then the authors should carefully describe the method and include validation experiments. If the study utilized a **commercial product**, the manuscript must state that they either followed manufacturer's protocol *or* specify any changes made to the protocol. If the study used an ***in vitro* model** to simulate a clinical outcome, the authors must describe experiments made to validate the model, or previous literature that proved the clinical relevance of the model. Studies on **humans** must conform to the Helsinki Declaration of 1975 and state that the institutional IRB/equivalent committee(s) approved the protocol and that informed consent was obtained after the risks and benefits of participation

were described to the subjects or patients recruited. Studies involving **animals** must state that the institutional animal care and use committee approved the protocol. The statistical analysis section should describe which tests were used to analyze which dependent measures; p-values should be specified. Additional details may include randomization scheme, stratification (if any), power analysis as a basis for sample size computation, drop-outs from clinical trials, the effects of important confounding variables, and bivariate versus multivariate analysis.

5. **Results:** Only experimental results are appropriate in this section (*i.e.*, neither methods, discussion, nor conclusions should be in this section). Include only those data that are critical for the study, as defined by the aim(s). Do not include all available data without justification; any repetitive findings will be rejected from publication. All Figures, Charts and Tables should be described in their order of numbering with a brief description of the major findings. Author may consider the use of supplemental figures, tables or video clips that will be published online. Supplemental material is often used to provide additional information or control experiments that support the results section (*e.g.*, microarray data).
6. **Figures:** There are two general types of figures. The first type of figures includes photographs, radiographs or micrographs. Include only essential figures, and even if essential, the use of composite figures containing several panels of photographs is encouraged. For example, most photo-, radio- or micrographs take up one column-width, or about 185 mm wide X 185 mm tall. If instead, you construct a two columns-width figure (*i.e.*, about 175 mm wide X 125 mm high when published in the *JOE*), you would be able to place about 12 panels of photomicrographs (or radiographs, etc.) as an array of four columns across and three rows down (with each panel about 40 X 40 mm). This will require some editing to emphasize the most important feature of each photomicrograph, but it greatly increases the total number of illustrations that you can present in your paper. Remember that each panel must be clearly identified with a letter (*e.g.*, “A,” “B,” etc.), in order for the reader to understand each individual panel. Several nice examples of composite figures are seen in recent articles by Jeger et al (J Endod 2012;38:884–888); Olivieri et al., (J Endod 2012;38:1007 1011); Tsai et al (J Endod 2012;38:965–970). Please note that color figures may be published at no cost to the authors and authors are encouraged to use color to enhance the value of the illustration. Please note that a multipanel, composite figure only counts as one figure when considering the total number of figures in a manuscript (see section 3, below, for maximum number of allowable figures).

   The second type of figures are graphs (*i.e.*, line drawings including bar graphs) that plot a dependent measure (on the Y axis) as a function of an independent measure (usually plotted on the X axis). Examples include a graph depicting pain scores over time, etc. Graphs should be used when the overall trend of the results are more important than the exact numerical values of the results. For example, a graph is a convenient way of reporting that an ibuprofen-treated group reported less pain than a placebo group over the first 24 hours, but was the same as the placebo group for the next 96 hours. In this case, the trend of the results is the primary finding; the actual pain scores are not as critical as the relative differences between the NSAID and placebo groups.
7. **Tables:** Tables are appropriate when it is critical to present exact numerical values. However, not all results need be placed in either a table or figure. For example, the following table may not be necessary:

% NaOCl	N/Group	% Inhibition of Growth
0.001	5	0
0.003	5	0
0.01	5	0
0.03	5	0
0.1	5	100
0.3	5	100
1	5	100
3	5	100

8. Instead, the results could simply state that there was no inhibition of growth from 0.001-0.03% NaOCl, and a 100% inhibition of growth from 0.03-3% NaOCl (N=5/group). Similarly, if the results are not significant, then it is probably not necessary to include the results in either a table or as a figure. These and many other suggestions on figure and table construction are described in additional detail in Day (1998).
9. **Discussion:** This section should be used to interpret and explain the results. Both the strengths and weaknesses of the observations should be discussed. How do these findings compare to the published literature? What are the clinical implications? Although this last section might be tentative given the nature of a particular study, the authors should realize that even preliminary clinical implications might have value for the clinical readership. Ideally, a review of the potential clinical significance is the last section of the discussion. What are the major conclusions of the study? How does the data support these conclusions
10. **Acknowledgments:** All authors must affirm that they have no financial affiliation (*e.g.*, employment, direct payment, stock holdings, retainers, consultantships, patent licensing arrangements or honoraria), or involvement with any commercial organization with direct financial interest in the subject or materials discussed in this manuscript, nor have any such arrangements existed in the past three years. Any other potential conflict of interest should be disclosed. Any author for whom this statement is not true must append a paragraph to the manuscript that fully discloses any financial or other interest that poses a conflict. Likewise the sources and correct attributions of all other grants, contracts or donations that funded the study must be disclosed
11. **References:** The reference style follows Index Medicus and can be easily learned from reading past issues of the *JOE*. The *JOE* uses the Vancouver reference style, which can be found in most citation management software products. Citations are placed in parentheses at the end of a sentence or at the end of a clause that requires a literature citation. Do not use superscript for references. Original reports are limited to 35 references. There are no limits in the number of references for review articles.

3. Manuscripts Category Classifications and Requirements

Manuscripts submitted to the *JOE* must fall into one of the following categories. The abstracts for all these categories would have a maximum word count of 250 words:

1. CONSORT Randomized Clinical Trial-Manuscripts in this category must strictly adhere to the Consolidated Standards of Reporting Trials-CONSORT- minimum guidelines for the publication of randomized clinical trials. These guidelines can be found at *www.consort-statement.org/*. These manuscripts have a limit of 3,500 words, [including abstract, introduction, materials and methods, results, discussion and acknowledgments; excluding figure legends and references]. In addition, there is a limit of a total of 4 figures and 4 tables*.
2. Review Article-Manuscripts in this category are either narrative articles, or systematic reviews/meta-analyses. Case report/Clinical Technique articles even when followed by extensive review of the literature will should be categorized as “Case Report/Clinical Technique”. These manuscripts have a limit of 3,500 words, [including abstract, introduction, discussion and acknowledgments; excluding figure legends and references]. In addition, there is a limit of a total of 4 figures and 4 tables*.
3. Clinical Research (*e.g.*, prospective or retrospective studies on patients or patient records, or research on biopsies, excluding the use of human teeth for technique studies). These manuscripts have a limit of 3,500 words [including abstract, introduction, materials and methods, results, discussion and acknowledgments; excluding figure legends and references]. In addition, there is a limit of a total of 4 figures and 4 tables*.
4. Basic Research Biology (animal or culture studies on biological research on physiology, development, stem cell differentiation, inflammation or pathology). Manuscripts that have a primary focus on biology should be submitted in this category while manuscripts that have a primary focus on materials should be submitted in the Basic Research Technology category. For example, a study on cytotoxicity of a material should be submitted in the Basic Research Technology category, even if it was performed in animals with histological analyses. These manuscripts have a limit of 2,500 words [including abstract, introduction, materials and

methods, results, discussion and acknowledgments; excluding figure legends and references]. In addition, there is a limit of a total of 4 figures or 4 tables*.

5. Basic Research Technology (Manuscripts submitted in this category focus primarily on research related to techniques and materials used, or with potential clinical use, in endodontics). These manuscripts have a limit of 2,500 words [including abstract, introduction, materials and methods, results, discussion and acknowledgments; excluding figure legends and references]. In addition, there is a limit of a total of 3 figures and tables *.
6. Case Report/Clinical Technique (*e.g.*, report of an unusual clinical case or the use of cutting-edge technology in a clinical case). These manuscripts have a limit of 2,500 words [including abstract, introduction, materials and methods, results, discussion and acknowledgments; excluding figure legends and references]. In addition, there is a limit of a total of 4 figures or tables*.

* Figures, if submitted as multipanel figures must not exceed 1 page length. Manuscripts submitted with more than the allowed number of figures or tables will require approval of the *JOE* Editor or associate editors. If you are not sure whether your manuscript falls within one of the categories above, or would like to request preapproval for submission of additional figures please contact the Editor by email at *jendodontics@uthscsa.edu*.

Importantly, adhering to the general writing methods described in these guidelines (and in the resources listed below) will help to reduce the size of the manuscript while maintaining its focus and significance. Authors are encouraged to focus on only the essential aspects of the study and to avoid inclusion of extraneous text and figures. The Editor may reject manuscripts that exceed these limitations.

Available Resources:

Strunk W, White EB. The Elements of Style. Allyn & Bacon, 4th ed, 2000, ISBN 020530902X.
Day R. How to Write and Publish a Scientific Paper. Oryx Press, 5th ed. 1998. ISBN 1-57356-164-9.
Woods G. English Grammar for Dummies. Hungry Minds:NY, 2001 (an entertaining review of grammar).
Alley M. The Craft of Scientific Writing. Springer, 3rd edition 1996 SBN 0-387-94766-3.
Alley M. The Craft of Editing. Springer, 2000 SBN 0-387-98964-1.